



Нитевой перинеальный лифтинг в эстетической гинекологии: путь от компромиссов к золотому сечению

М.Р. Оразов✉, В.Е. Радзинский, Е.Д. Долгов

ФГАОУ ВО «Российский университет дружбы народов им. Патриса Лумумбы», Москва, Россия
✉omekan@mail.ru

Аннотация

Одним из наиболее противоречивых вопросов современной гинекологии долгое время остается несостоятельность тазового дна у женщин вне зависимости от возраста. Большое количество методов коррекции, начиная с объемных хирургических вмешательств и заканчивая малоинвазивными подходами, часто противопоставлялись друг другу. Однако сейчас нами сформулирована четкая рекомендация: наличие дефектов тазовой фасции и мышечного компартмента тазового дна является безальтернативным императивным показанием к реконструктивной операции. Между тем по сей день остается дискуссионным вопрос коррекции начальных проявлений несостоятельности тазового дна при отсутствии миофасциальных дефектов, ведь хирургическая коррекция в данном случае часто невозможна и еще чаще не оправдана. В этой связи необходимо рассмотреть нитевой перинеальный лифтинг как один из наиболее современных и эффективных методов лечения зияющей половой щели, не требующей хирургической коррекции.

Ключевые слова: несостоятельность тазового дна, зияние половой щели, синдром вагинальной релаксации, нитевой перинеальный лифтинг, нитевая имплантация тазового дна.

Для цитирования: Оразов М.Р., Радзинский В.Е., Долгов Е.Д. Нитевой перинеальный лифтинг в эстетической гинекологии: путь от компромиссов к золотому сечению. Клинический разбор в общей медицине. 2023; 4 (9): 73–77. DOI: 10.47407/kr2023.4.9.00312

Perineal thread lifting in aesthetic gynecology: on the way from compromise to the golden mean

Mekan R. Orazov✉, Viktor E. Radzinskii, Evgenii D. Dolgov

Patrice Lumumba Peoples' Friendship University of Russia, Moscow, Russia
✉omekan@mail.ru

Abstract

Pelvic floor dysfunction found in women regardless of their age has long been and remains one of the most controversial issues of modern gynecology. Numerous correction methods, from extensive surgical interventions to minimally invasive approaches, have been often opposed one another. However, to date we have formulated a clear recommendation: defects of the pelvic fascia and pelvic floor muscle compartment are the uncontested imperative indications for reconstructive surgery. Meanwhile, the issue of correcting early signs of pelvic floor dysfunction in patients with no myofascial defects is still a matter of debate, since surgical correction is often impossible or even more often not feasible in such cases. In this regard, it is necessary to consider perineal thread lifting as one of the most advanced and effective methods for treatment of the gaping vaginal opening that does not require surgical correction.

Key words: pelvic floor dysfunction, gaping vaginal opening, vaginal relaxation syndrome, perineal thread lifting, pelvic floor threading.

For citation: Orazov M.R., Radzinskii V.E., Dolgov E.D. Perineal thread lifting in aesthetic gynecology: on the way from compromise to the golden mean. *Clinical review for general practice*. 2023; 4 (9): 73–77 (In Russ.). DOI: 10.47407/kr2023.4.9.00312

Несостоятельность тазового дна: многоликое понятие, единая проблема

Понятие красоты и эстетики в современном мире стало крайне размытым. Человечество разделилось на своеобразные «лагеря», в каждом из которых свои идеалы красоты. Безусловно, главным символом эстетики еще с античных времен является женское тело, плавные линии и изгибы которого по сей день вдохновляют художников и скульпторов современности. Однако не менее вдохновляющим является такое понятие, как женская сексуальность, конкретное определение которой до сих пор является предметом дискуссий. Согласно определению Всемирной организации здравоохранения (2002 г.), сексуальность – это «основной аспект человеческого бытия на всем протяжении

жизни индивида, от его рождения и до смерти. Структура сексуальности включает в себя: пол, гендерные идентичности и роли, сексуальную ориентацию, эротизм, удовольствие, интимность и репродукцию» [1]. В свою очередь, понятие сексуального здоровья является обособленным и подразумевает комплекс соматических, эмоциональных, интеллектуальных и социальных аспектов сексуального бытия человека, который позитивно обогащает и развивает личные качества и способность к общению и любви (Всемирная организация здравоохранения, 1972) [2]. В этой связи важно отметить, что в контексте современной гинекологии понятие женской сексуальности объединяет понятия сексуальности как таковой и сексуального здоровья.

Исходя из современных модных тенденций, пациентки нередко прибегают к оперативным вмешательствам на наружных половых органах с целью коррекции их внешнего вида и достижения определенного эстетического показателя. И многие полагают, что данные вмешательства составляют основу эстетической гинекологии, однако это в корне не так. Эстетическая гинекология, по нашему глубокому убеждению, – это современный раздел медицинской науки о женском здоровье, подразумевающий изучение подходов к нивелированию ряда патологических состояний со стороны тазового дна (ТД)/половых органов при наличии определенных показаний и направленный на восстановление гинекологического здоровья и повышение качества жизни женщины [3, 4]. Исходя из этого, становится очевидно, что достижение столь субъективного и нередко надуманного эстетического показателя вовсе не является целью проводимых вмешательств. Главная цель эстетической гинекологии – восстановление женского здоровья и улучшение качества жизни пациентки в целом, в том числе сексуальной функции [4]. И данный аспект необходимо учитывать клиницисту, поскольку мода на проведение эстетических оперативных вмешательств на вульвовагинальной зоне растет не по дням, а по часам [4].

Однако не менее быстро растет спрос на манипуляции в рамках классического понимания эстетической гинекологии. Так, уже к 2026 г. прогнозируется рост рынка эстетической гинекологии на 33,7%, что демонстрирует повышение осведомленности пациенток о проблемах репродуктивного здоровья и смещение от принципа «терпеть до предела» в сторону стремления к восстановлению женского здоровья и достижению удовлетворенности качеством своей жизни [5].

Одной из наиболее актуальных проблем современной эстетической гинекологии является несостоятельность ТД (НТД). Важно отметить, что данный термин обобщающий, поскольку включает в себя две основных группы нозологий: первая сопровождается нарушением целостности мышечного и фасциального компартментов ТД (сформировавшийся пролапс тазовых органов), а вторая подразумевает клиническую манифестацию НТД при отсутствии миофасциальных дефектов (зияние половой щели – ЗПЩ, синдром вагинальной релаксации – СВР). Основными контингентами пациенток, у которых наиболее часто возникает НТД в различных ее проявлениях (от ЗПЩ и до СВР), являются рожавшие женщины как фертильного возраста, так и в пери- и постменопаузе.

Важно отметить, что в основе патогенеза НТД лежит нарушение молекулярно-биохимического гомеостаза тканей ТД: нарушение соотношения типов коллагена, дефекты базальной мембраны эпителия, нарушения ангио- и васкулогенеза, а также нарушение архитектуры мышечного компартмента за счет снижения экспрессии миофиламентов [6–10]. Распространенность начальных проявлений НТД у пациенток репродуктивного возраста на настоящий момент наиболее акту-

альна. Важно отметить, что травмирование структур ТД, в том числе и скрытое, отмечается у 70% пациенток с предшествующими вагинальными родами [11]. Кроме того, по данным Международной ассоциации урогинекологов, как минимум 83% пациенток по всему миру отмечали у себя признаки СВР, 95% из которых отметили существенное снижение качества жизни [12]. Полученные данные превышают общемировые, согласно которым СВР верифицируется у 25–64% сексуально активных пациенток [13]. Важно отметить, что у беременных и рожавших женщин патогенез НТД не подразумевает инволюционных изменений ТД, он основан на перерастяжении тканей/деструктуризации ТД и их микротравматизации. Развивающиеся гистологические дефекты являются основой для прогрессирования нарушений биомеханики сокращений мышечного компартмента и развития в дальнейшем пролапса тазовых органов.

И здесь необходимо упомянуть, что на настоящий момент наличие верифицированного дефекта тазовой фасции или мышечного компартмента ТД (леваторного комплекса) является строгим и безальтернативным показанием для проведения реконструктивной операции. Однако в отношении второй группы пациенток (без верифицированных миофасциальных дефектов, но с наличием клинических симптомов НТД, например ЗПЩ) наиболее актуальными являются консервативные методы коррекции НТД, в группу которых кроме тренинга мышц ТД дна и БОС-терапии входит и нитевая имплантация ТД или нитевой перинеальный лифтинг, речь о котором пойдет ниже.

Нитевой перинеальный лифтинг: суть метода

Нитевая имплантация ТД является одной из самых современных методик мини-инвазивной коррекции начальных проявлений НТД, таких как ЗПЩ, не требующее хирургического лечения, и СВР. В отличие от интимной контурной пластики, целью которой является волюметрическая коррекция мягких тканей вульвы и коррекция ЗПЩ с помощью «объема», основой эффекта перинеального лифтинга является сближение тканей с помощью специальных нитей, которые надежно их фиксируют. Важно понимать, что никакие (!) консервативные методы коррекции НТД не могут устранить дефекты тазовой фасции и мышечного компартмента. Они могут лишь скорректировать ЗПЩ у пациенток с НТД при условии сохраненных миофасциальных структур ТД. И данная особенность является ключевым ограничением использования любых консервативных методик у пациенток с пролапсом тазовых органов и НТД, обусловленной нарушением целостности тазовой фасции и мышц.

На настоящий момент используется несколько основных видов нитей с целью перинеального лифтинга: из полидиоксанона, поликапролактона/полилактида и полимолочной кислоты. Важно отметить, что полидиоксаноновые нити являются рассасывающимся материалом, однако это не значит, что сразу после их резорбции (через 4–6 мес) у пациентки будет отмечаться

рецидив. Нити на основе полидиаксанона – один из наиболее прочных, гибких и эластичных материалов. Кроме того, в ходе нитевой имплантации запускаются ключевые молекулярные процессы, приводящие к формированию биологического каркаса для удерживания тканей вульвы в определенной точке. Проведение нитевого лифтинга ТД в первые сутки приводит к развитию локального воспаления за счет лейкоцитарной инфильтрации тканей. Однако уже к 3-му дню отмечается образование новой капиллярной сети. Параллельно этому происходит миграция тканевых макрофагов к имплантированной нити, резорбирующих ее путем ферментативного гидролиза. Следующим этапом является миграция фибробластов, которые активно начинают продуцировать коллаген, который и окажет так называемый армирующий эффект в тканях вульвы даже при физическом отсутствии самой нити. Однако заместительный эффект новообразованного коллагена со временем также будет ослабевать ввиду его постепенной биодеградации, что приводит к постепенному снижению лифтингового эффекта и необходимости повторной коррекции [3, 14]. Из всего разнообразия шовного материала, который можно использовать для технологии нитевого перинеального лифтинга, наилучшим образом зарекомендовали себя нити на основе полидиоксанона с разнонаправленными насечками (в Российской Федерации зарегистрированы Росздравнадзором нити на основе полидиоксанона Longlift, регистрационное удостоверение №ФСР 2010/08774) длиной 45 см на специальных двух хирургических цилиндрических иглах (радиусом $R=1/2$, 48 мм). В ходе вмешательства шовный материал проводят в двух заданных направлениях в мышцах промежности. В течение 6–7 мес (примерно от 180 до 210 дней) он рассасывается, однако за время своего существования вызывает локальную фиброзную реакцию, которая служит вторичным вектором тяги, сохраняющим эффекты пластики [3]. Таким образом, нитевой перинеальный лифтинг является крайне перспективным методом коррекции начальных проявлений НТД. В этой связи важно отметить реальные результаты использования данной методики в клинической практике.

Необходимо отметить результаты исследования Т. Park и соавт. (2015 г.), в которое вошли 180 пациенток с сексуальной дисфункцией и СВР, направленного на изучение эффективности коррекции НТД с помощью эластических силиконовых нитей. Было выявлено, что после проведения нитевого лифтинга у большинства пациенток существенно повысилось качество сексуальной жизни в ходе подсчета индекса женской сексуальности – FSFI ($p<0,05$). При этом наибольшее улучшение у пациенток отмечалось в домене оргазмической функции ($p<0,05$). Кроме того, абсолютное большинство пациенток (92,8%) были удовлетворены результатами лечения и отмечали существенное улучшение в отношении коррекции СВР [15].

В заключение необходимо отметить эффективность использования перинеального лифтинга с помощью

нитей на основе полидиоксанона. Доказано, что использование данного типа нитевого материала позволяет снизить частоту рецидивирования неспецифических вагинитов и скорректировать начальные проявления НТД. В этой связи необходимо упомянуть об исследовании, проведенном под руководством М.Р. Оразова (2021 г.), в которое вошли 33 рожавших пациентки с начальными проявлениями НТД. После проведения перинеального лифтинга с использованием полидиоксановых нитей (Longlift) у пациенток были оценены результаты лечения путем трансперинеальной сонографии, по данным которой оказалось, что ключевой сонографический показатель уменьшился в 4,6 раза у пациенток сразу после лечения ($0,2\pm 0,13$ см против $0,92\pm 0,18$ см, $p<0,01$). Более того, этот эффект сохранялся через год после перинеального лифтинга [4].

Таким образом, результаты научных исследований демонстрируют высокий профиль эффективности и безопасности нитевого перинеального лифтинга в коррекции начальных проявлений НТД, включая ЗПЩ и СВР. Ниже дан клинический портрет наблюдаемой нами пациентки с целью наглядной демонстрации использования минимально-инвазивного метода коррекции ЗПЩ на фоне НТД, не требующего хирургической коррекции.

Клинический случай

Пациентка Н., 39 лет, жалобы на чувство дискомфорта в области промежности, боли во время коитуса, обильные выделения, снижение качества сексуальной жизни.

Анамнез заболевания: указанные жалобы отмечает в течение 4 лет, наблюдалась у акушера-гинеколога, неоднократно проходила курсы тренинга мышц ТД; несколько раз назначали антибактериальную терапию в связи с рецидивирующим вагинитом.

Анамнез жизни: замужем, не курит, соматических заболеваний нет.

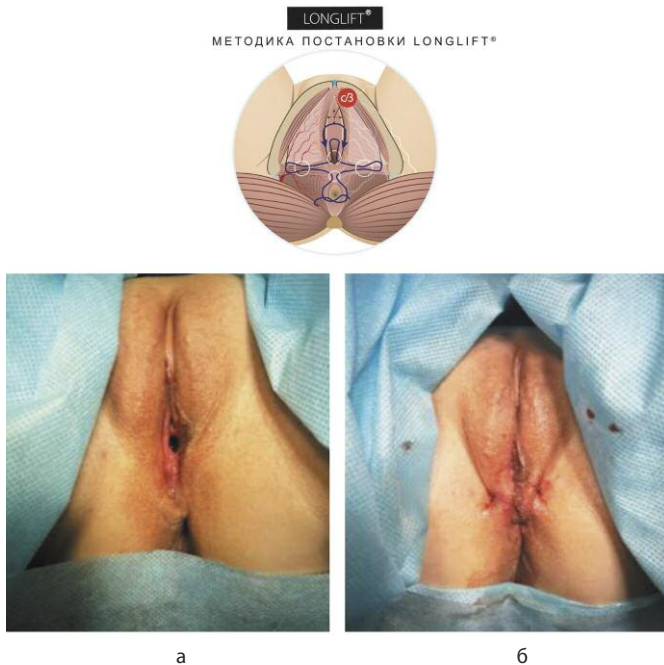
Гинекологический анамнез: менархе с 11 лет, менструальный цикл регулярный, половая жизнь с 18 лет, роды – трое (последние роды в 34 года), аборт не было. Урогенитальных инфекций не было.

Результаты обследования при обращении: лейкоциты до 17–20 в поле зрения; флора смешанная, pH 4,6; гонококки, трихомонады и ключевые клетки отсутствуют; PAP-тест – NILM; ВПЧ-тест отрицательный; инфекций, передаваемых половым путем, не выявлено.

Гинекологический осмотр: наружные половые органы сформированы правильно, отмечается перинеальный птоз, половая щель зияет ($D=1,0$ см), тонус мышц ТД – по гипокINETическому типу, слизистая оболочка вульвы бледно-розовой окраски, эластичность и складчатость снижены, шейка матки цилиндрической формы, визуально не изменена, зона трансформации 1-го типа. Матка не увеличена, придатки без особенностей.

Результаты трансперинеальной сонографии: на момент осмотра сонографических признаков дефектов тазовой фасции и мышц не обнаружено.

Рис. 1. Результаты коррекции ЗПЩ с помощью нитей на основе полидиоксанона Longlift: а – до имплантации; б – после имплантации (фото из личного архива М.Р. Оразова).
Fig. 1. Outcome of the gaping vaginal opening correction using polydioxanone threads (Longlift): a – before implantation; b – after implantation (image from the personal archive of M.R. Orazov).



Цели лечения: устранение ЗПЩ, не требующего хирургической коррекции.

Литература / References

- WHO. Defining sexual health. Report of a technical consultation on sexual health, 28–31 January, 2002, Geneva. 2006.
- WHO. Education and treatment in human sexuality. The training of health professionals. Report of a WHO Meeting. WHO Technical Report Series 1975; 572.
- Радзинский В.Е., Оразов М.Р., Токтар Л.Р. и др. Перинеология. Эстетическая гинекология. Под ред. В.Е. Радзинского. М.: Редакция журнала StatusPraesens, 2020.
- Radzinskii V.E., Orazov M.R., Toktar L.R. i dr. Perineologia. Esteticheskaja ginekologija. Pod red. V.E. Radzinskogo. M.: Redaktsiia zhurnal StatusPraesens, 2020 (in Russian).
- Orazov MR, Gevorgian DA. The Effectiveness of Two-Dimensional (2D) Transperineal Ultrasonography in the Diagnosis and Dynamics of Therapy in Women with Pelvic Floor Disorder. Ann Roman Soc Cell Biol 2021; 490–500.
- Global Market Insights. Vaginal Rejuvenation Market Size By Treatment (Labiaplasty, Vaginoplasty, Hymenoplasty, Perineoplasty, Hoodectomy, g-spot Amplification), By End-use (Hospitals, Plastic Surgery Centers), Industry Analysis Report, Regional Outlook, Application Potential, Price Trends, Competitive Market Share & Forecast, 2020–2026. Available from: <https://www.gminsights.com/industry-analysis/vaginal-rejuvenation-market>
- Orazov MR, Radzinskii VE, Silantjeva ES et al. Clinical and morphological efficacy and safety of laser remodeling therapy in patients with GSM. HIV Nursing 2023; 23 (3): 1945–50.
- Farrell Am E. Genitourinary syndrome of menopause. Aust Fam Physician 2017; 46: 7: 481–4.
- Hulmes DJ. Building collagen molecules, fibrils, and suprafibrillar structures. J Struct Biol 2002; 137 (1-2): 2–10. DOI: 10.1006/jsbi.2002.4450
- Deshmukh SN, Dive AM, Moharil R, Munde P. Enigmatic insight into collagen. J Oral Maxillofac Pathol 2016; 20 (2): 276–83. DOI: 10.4103/0973-029X.185932
- Briggs P. Genitourinary syndrome of menopause. Post Reprod Health 2020; 26 (2): 111–4. DOI: 10.1177/2053369119884144
- Diez-Itza I, Arrue M, Ibañez L et al. Influence of mode of delivery on pelvic organ support 6 months postpartum. Gynecol Obstet Invest 2011; 72 (2): 123–9.
- Pauls RN, Fellner AN, Davila GW. Vaginal laxity: A poorly understood quality of life problem; a survey of physician members of the International Urogynecological Association (IUGA). Int Urogynecol J 2012; 23: 1435–48.
- Addis IB, Van Den Eeden SK, Wassel-Fyr CL et al. Sexual activity and function in middle-aged and older women. Obstet Gynecol 2006; 107: 755–64.
- Майскова И.Ю., Сергейчук О.В., Шарапова О.В. Опыт применения малоинвазивного метода лечения начальных стадий пролапса тазовых органов среди женщин репродуктивного возраста. Трудный пациент. 2018; 4. Режим доступа: [maloinvazivnogo-metoda-lecheniya-nachalnyh-stadij-prolapsa-tazovyh-organov-sredi-zhenschin-reproduktivnogo-vozrasta](https://www.maloinvazivnogo-metoda-lecheniya-nachalnyh-stadij-prolapsa-tazovyh-organov-sredi-zhenschin-reproduktivnogo-vozrasta) (дата обращения: 27.09.2023).
- Maiskova I.Iu., Sergeichuk O.V., Sharapova O.V. Opyt primeneniia maloinvazivnogo metoda lecheniia nachal'nykh stadii prolapsa tazovykh organov sredi zhenshchin reproduktivnogo vozrasta. Trudnyi patsient. 2018; 4. Available at: [maloinvazivnogo-metoda-lecheniya-nachalnyh-stadij-prolapsa-tazovyh-organov-sredi-zhenschin-reproduktivnogo-vozrasta](https://www.maloinvazivnogo-metoda-lecheniya-nachalnyh-stadij-prolapsa-tazovyh-organov-sredi-zhenschin-reproduktivnogo-vozrasta) (27.09.2023) (in Russian).
- Park TH, Park HJ, Whang KW. Functional vaginal rejuvenation with elastic silicone threads: a 4-year experience with 180 patients. J Plast Surg Hand Surg 2015; 49 (1): 36–9.

Диагноз: N81.8 «Недостаточность мышц тазового дна» (с условием отсутствия дефекта мышц и фасций); N94.1 «Диспареуния вторичная».

Лечение: выполнен перинеальный лифтинг с использованием нитей на основе полидиоксанона (Longlift) согласно классическим канонам нитевого лифтинга (рис. 1).

Результаты лечения. Через 1 нед после нитевой имплантации при осмотре отмечена положительная динамика: половая щель сомкнута, выделения умеренные слизистые, pH 4,2. Боли во время коитуса пациентка не отмечает. По результатам микроскопического исследования влагалищного отделяемого поддерживается нормоценоз и pH.

Заключение

Таким образом, необходимо отметить, что нитевая имплантация ТД является одним из наиболее перспективных методов коррекции начальных проявлений НТД, включая ЗПЩ и СВР, не требующей хирургического лечения. Важным условием для использования данной методики является целостность тазовой фасции и мышечного компартмента ТД. Нити на основе полидиоксанона с разнонаправленными насечками Longlift одобрены Росздравнадзором и демонстрируют высокие показатели эффективности и безопасности при коррекции ЗПЩ.

Конфликт интересов. Авторы заявляют об отсутствии конфликта интересов.

Conflict of interests. The authors declare that there is not conflict of interests.

ИНФОРМАЦИЯ ОБ АВТОРАХ

Оразов Мекан Рахимбердыевич – д-р мед. наук, проф. каф. акушерства и гинекологии с курсом перинатологии Медицинского института ФГАОУ ВО РУДН. E-mail: omekan@mail.ru; ORCID: 0000-0002-1767-5536

Радзинский Виктор Евсеевич – чл.-корр. РАН, д-р мед. наук, проф., зав. каф. акушерства и гинекологии с курсом перинатологии Медицинского института ФГАОУ ВО РУДН, засл. деят. науки РФ. E-mail: radzinsky@mail.ru; ORCID: 0000-0002-7428-0469

Долгов Евгений Денисович – клинический ординатор каф. акушерства и гинекологии с курсом перинатологии Медицинского института ФГАОУ ВО РУДН. E-mail: 1586dolgde@gmail.com; ORCID: 0000-0001-6709-5209

Поступила в редакцию: 28.09.2023

Поступила после рецензирования: 10.10.2023

Принята к публикации: 26.10.2023

INFORMATION ABOUT THE AUTHORS

Mekan R. Orazov – Dr. Sci. (Med.), Professor, Patrice Lumumba Peoples' Friendship University of Russia. E-mail: omekan@mail.ru; ORCID: 0000-0002-1767-5536

Viktor E. Radzinskii – Corr. Memb. RAS, Dr. Sci. (Med.), Professor, Patrice Lumumba Peoples' Friendship University of Russia. E-mail: radzinsky@mail.ru; ORCID: 0000-0002-7428-0469

Evgenii D. Dolgov – Medical Resident, Patrice Lumumba Peoples' Friendship University of Russia. E-mail: 1586dolgde@gmail.com; ORCID: 0000-0001-6709-5209

Received: 28.09.2023

Revised: 10.10.2023

Accepted: 26.10.2023