



Опухоли мозжечка и четвертого желудочка у детей: поздняя диагностика в эру повсеместной доступности нейровизуализации

Ю.В. Кушель✉, Е.И. Сафронова

ФГАУ «Национальный медицинский исследовательский центр нейрохирургии им. акад. Н.Н. Бурденко» Минздрава России, Москва, Россия

✉kusznel@yandex.ru

Аннотация

Введение. Среди детских онкологических заболеваний опухоли центральной нервной системы являются на сегодняшний день ведущей причиной смертности, а одна из самых частых их локализаций – область задней черепной ямки. Несмотря на доступность методов нейровизуализации, такие опухоли у детей диагностируются спустя значительное время после появления соответствующей симптоматики.

Цель. Проанализировать сроки диагностики опухолей задней черепной ямки у детей, исходные жалобы и симптомы, события, происходящие между появлением жалоб и постановкой диагноза.

Материалы и методы. Изучены предгоспитализационные и амбулаторные документы 79 детей, оперированных в НМИЦ Нейрохирургии им. акад. Н.Н. Бурденко по поводу внутричерепных опухолей области задней черепной ямки в 2021–2023 гг. Проанализированы возможные причины задержки постановки правильного диагноза.

Результаты. Главная причина обращения за медицинской помощью – головная боль, однако она редко является основанием для выполнения магнитно-резонансной томографии (МРТ) головного мозга у детей. В среднем с момента появления первых симптомов до постановки диагноза опухоли задней черепной ямки проходит почти 4,5 мес. В 37,9% случаев выполнение МРТ было инициативой родителей пациентов, причем сроки принятия самостоятельного решения родителями не отличались от сроков решения врача о направлении ребенка с соответствующей симптоматикой на МРТ. Иными словами, нейровизуализация выполнялась уже при ухудшении состояния, очевидном человеку без медицинского образования. Среди причин такого длительного ожидания диагноза выявляется не только низкая настороженность врачей амбулаторного звена, но и значительные системные причины, замедляющие процесс диагностики.

Ключевые слова: опухоли головного мозга у детей, диагностика опухолей головного мозга, головная боль, онкология в педиатрии, детская нейрохирургия.

Для цитирования: Кушель Ю.В., Сафронова Е.И. Опухоли мозжечка и четвертого желудочка у детей: поздняя диагностика в эру повсеместной доступности нейровизуализации. Клинический разбор в общей медицине. 2023; 4 (5): 17–24. DOI: 10.47407/kr2023.4.5.00230

Tumors of the cerebellum and fourth ventricle in children: late detection in an era of widespread neuroimaging availability

Yury V. Kushel✉, Elizaveta E. Safronova

Burdenko National Medical Research Centre for Neurosurgery, Moscow, Russia

✉kusznel@yandex.ru

Abstract

Background. Today, tumors of the central nervous system are the leading cause of mortality among pediatric cancers, and the region of the posterior cranial fossa (PCF) is one of the most common localizations. Despite availability of neuroimaging methods, such pediatric tumors are diagnosed long after the onset of appropriate symptoms.

Aim. To assess the posterior cranial fossa tumor diagnosis time, initial complaints and symptoms, as well as the events occurring between the advent of complaints and the diagnosis.

Methods. The pre-hospital and outpatient care reports of 79 children, who underwent surgery due to intracranial tumors of the posterior cranial fossa in the Burdenko National Medical Research Center of Neurosurgery in 2021–2023, were assessed. The possible causes of delayed proper diagnosis were analyzed.

Results. Headache is the main reason for seeking medical care, however, it seldom becomes the reason for magnetic resonance imaging (MRI) in children. The average time between the onset of symptoms and the diagnosis of the PCF tumor is almost 4.5 months. In 37.9% of cases, the MRI scan was the initiative of the patients' parents, and the parents' time frame of independent decision making did not differ from the time frame of the physician's decision to send a child with appropriate symptoms for MRI. In other words, neuroimaging was performed when the condition worsened, and worsening was obvious for anybody without medical training. The low level of concern in primary care providers and the significant systemic causes that slow down the diagnosis are among the reasons of such a long wait for the diagnosis.

Key words: pediatric brain tumors, diagnosis of brain tumors, headache, oncology in pediatrics, pediatric neurosurgery.

For citation: Kushel Yu.V., Safronova E.I. Tumors of the cerebellum and fourth ventricle in children: late detection in an era of widespread neuroimaging availability. *Clinical review for general practice*. 2023; 4 (5): 17–24 (In Russ.). DOI: 10.47407/kr2023.4.5.00230

Введение

Проблема своевременной диагностики заболеваний, которые в процессе развития могут приводить к жизне-

угрожающим состояниям, более чем актуальна для современного здравоохранения. С другой стороны, всегда встает вопрос: какой ценой может быть достигнуто ре-

шение той или иной социальной проблемы. Эти вопросы широко обсуждаются во всех развитых странах. В данной работе мы хотели бы коснуться проблемы своевременной диагностики наиболее часто встречающихся опухолей центральной нервной системы (ЦНС) детского возраста.

Опухоли ЦНС у детей являются второй по частоте после лейкоза онкологической проблемой и стоят на первом месте в структуре детской «онкологической смертности» [1]. Заболеваемость составляет 3:100000 и несколько колеблется в отдельных детских возрастных группах [2]. Опухоли задней черепной ямки (ЗЧЯ) у детей (куда относится и рассматриваемая нами группа) составляют около 60% всех опухолей ЦНС. Примерно 20% опухолей субтенториальной локализации составляют диффузные глиомы моста [3]. Для этих опухолей характерна злокачественная природа, быстрая прогрессия клинической картины (среднее время диагностики от момента появления первых симптомов составляет около 3 нед) и отсутствие эффективного лечения.

Остальные опухоли ЗЧЯ представлены главным образом опухолями мозжечка и четвертого желудочка, среди которых 30% составляют пилоцитарные астроцитомы, 30% – медуллобластомы, 20% – эпендимомы и остальные 20% – различные редкие эмбриональные и дисэмбриогенетические опухоли [3]. Многие из этих опухолей имеют хороший как непосредственный хирургический, так и долгосрочный прогноз при своевременном лечении. Задержка в сроках диагностики может приводить к значимому ухудшению результатов лечения.

У пациентов с доброкачественными опухолями ЗЧЯ длительно существующая окклюзионная гидроцефалия может приводить к интеллектуально-мнестическим и выраженным координаторным нарушениям, к вторичной атрофии зрительных нервов с развитием снижения остроты зрения вплоть до слепоты, к необходимости дополнительных шунтирующих операций в связи с нарушением резорбции ликвора. Описаны случаи внезапной смерти при развитии окклюзионного приступа вне стен лечебного учреждения. Все эти проблемы могли бы не произойти при своевременной постановке диагноза и выполнении нейрохирургической операции.

При злокачественных опухолях отсрочка в диагнозе может приводить к более вероятной диссеминации опухоли, к инфильтрации ею прилежащих структур и невозможности радикального удаления, к поступлению пациента на хирургическое лечение в декомпенсированном состоянии и удлинению сроков начала адьювантной терапии. Эти факторы в итоге приводят к ухудшению долгосрочного прогноза. Так, современная 5-летняя выживаемость ребенка с медуллобластомой из группы стандартного риска составляет около 83,2%, в то время как для пациента из группы высокого риска (диссеминация, нерадикальное удаление) – только 58,7% [4].

В эру до появления современной нейровизуализации основной проблемой своевременного диагноза было отсутствие чувствительного неинвазивного метода диаг-

ностики. В те годы интервал между первыми клиническими проявлениями опухоли мозга и постановкой диагноза составлял около 6 мес [5]. В наше время общей доступности компьютерной (КТ) и магнитно-резонансной томографии (МРТ) в развитых странах этот интервал колеблется от одного до трех месяцев в зависимости от системы здравоохранения. В Европе наилучшие результаты по этому параметру (менее 1 мес) в Польше и Швейцарии [6]. В Великобритании в начале 2000-х годов интервал от появления клинической симптоматики до диагностики опухоли мозга у детей составлял около 14 нед, что было признано абсолютно неудовлетворительным и привело к формированию специального проекта «HeadSmart» [7, 8].

Особенно эта проблема бросается в глаза на фоне в среднем 5-недельного срока диагностики других детских онкологических заболеваний (лейкозы, опухоль Вильмса). Основным фактором, влияющим на задержку с диагнозом опухоли мозга у ребенка, является низкая настороженность врачей общей практики в отношении данной патологии. Проблема легко объяснима редкой встречаемостью указанной патологии (3 новых случая на 100 тыс. детей в год) [2].

Опубликованных исследований, посвященных данной проблеме в России, нам обнаружить не удалось. Тем не менее наша ежедневная практика часто преподносит яркие (часто трагические с точки зрения судьбы конкретного пациента) примеры неадекватной диагностики в ситуации, казалось бы, классической клинической картины опухоли мозга. Мы решили провести анализ вариантов неверной интерпретации первичных симптомов, факторов, ведущих к увеличению сроков диагностики у детей с первичными опухолями мозжечка и четвертого желудочка, обратившихся к нам и оперированных в течение последних двух лет.

Такой выбор группы анализа обусловлен несколькими факторами: 1) это наиболее частая локализация для опухолей головного мозга у детей; 2) симптоматика в основном зависит от локализации, а не от природы опухоли и достаточно стереотипна; 3) задержка в постановке диагноза и начале лечения может приводить к жизнеугрожающим ситуациям; 4) наш эмпирический опыт показывает, что проблемы несвоевременного диагноза, путь обращения пациента за помощью, неверная интерпретация клинических данных у этой группы пациентов не сильно зависят от природы опухоли, что позволяет делать более широкие обобщения.

Цель – проанализировать сроки диагностики опухолей ЗЧЯ у детей, исходные жалобы и симптомы, являющиеся поводом для обращения этих пациентов за медицинской помощью, происходящие между появлением жалоб и постановкой диагноза события.

Материалы и методы

Выполнен ретроспективный анализ группы пациентов детского возраста, оперированных во 2-м нейрохирургическом отделении НМИЦ Нейрохирургии им. акад. Н.Н. Бурденко в 2021–2023 гг. Критериями

включения были: детский возраст, первично диагностированная опухоль с локализацией в ЗЧЯ, наличие информации о логистике обследования пациента до выполнения нейровизуализации. Таких пациентов оказалось 79. Это дети разных возрастов – от 6 мес до 16 лет, средний возраст в группе 7,48 года ($\pm 4,6$). Все дети были госпитализированы полностью обследованными, ни у кого из группы не было иной сопутствующей патологии, кроме новообразования головного мозга области ЗЧЯ и связанных с этим симптомов и синдромов.

При изучении данных этих больных во внимание был принят анамнез до операции: какие именно были жалобы, которые из них послужили причиной для выполнения нейровизуализации, какие обследования и методы лечения предпринимались перед направлением ребенка на МРТ и наконец, чьей инициативой было выполнение этого исследования. Среди жалоб до операции отмечены: головная боль или эквивалентная ей картина с беспокойством, раздражительностью, нарушением сна у детей самого младшего возраста (они не способны сформулировать жалобу на головную боль), шаткость походки и нарушение координации (регресс моторных навыков у детей младшего возраста), тошнота и рвота по утрам, нарушение глотания, вынужденное положение головы, ухудшение зрения. Это типичные нарушения при расположении объемного образования в области ЗЧЯ, вне зависимости от морфологических особенностей таких опухолей.

При анализе давности существования симптомов руководствовались сообщениями родителей о времени появления первых жалоб – родители обычно точно знают дату начала заболевания и появления первых симптомов, либо довольно однозначно называют период, в течение которого жалобы уже существовали.

Исходя из записей врачей и из беседы с родителями, выяснялось, что именно становилось аргументом в пользу назначения нейровизуализационного исследования (в подавляющем большинстве случаев выполняли МРТ).

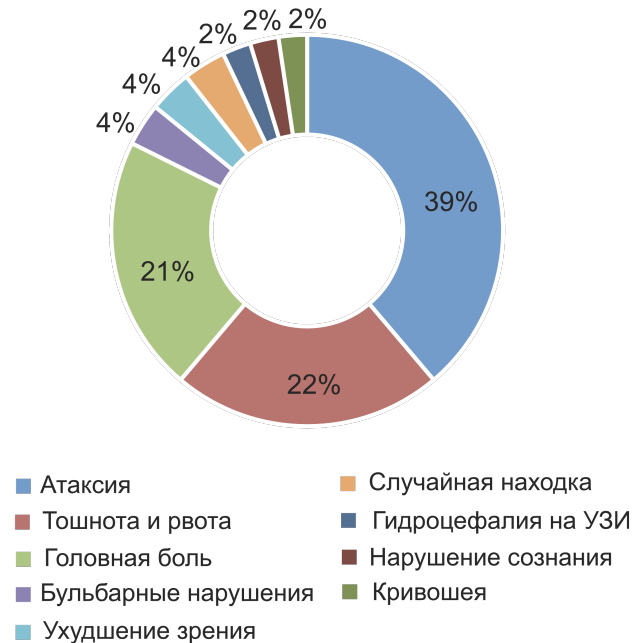Кроме того, принят во внимание и регион проживания пациентов: крупные города (центры субъектов), городская или сельская местность.

Результаты

В 72 случаях из 79 (91%) первым симптомом заболевания была головная боль: ежедневные жалобы, нарушавшие привычный образ жизни, являвшиеся причиной первого обращения за медицинской помощью. Однако поводом для назначения пациенту МРТ являлись в основном не головные боли, а уже более специфическая симптоматика, включая атаксию (шаткость походки, нарушение координации движений), утреннюю тошноту и рвоту, симптомы поражения каудальной группы нервов, ухудшение зрения и т.д. Более того, 97% (70 из 72) пациентов с жалобами на головную боль уже имели какие-либо очаговые симптомы на момент обращения за помощью. В качестве основного метода нейровизуализации у пациентов детского возраста при-

Рис. 1. Показания к выполнению МРТ, сформулированные в первичной документации.

Fig. 1. Indications for MRI formulated in the source documents.



нято выбирать МРТ: она позволяет получить подробные сведения о состоянии тканей головного мозга и его кровоснабжении, наличии и характере патологической ткани, состоянии системы ликвороциркуляции. КТ не является методом выбора, поскольку обладает меньшей чувствительностью. Кроме того, при выборе метода нейровизуализации для пациентов детского возраста врачи стараются избегать ионизирующего излучения. Исключением являются ситуации, требующие быстрого поиска причины жизнеугрожающего состояния, в основном связанные с нарушением сознания, но даже в таких случаях при выявлении патологического процесса в ЦНС в течение короткого промежутка времени по мере стабилизации состояния пациента выполняется МРТ. Основные причины, сформулированные в документах как показания к выполнению МРТ, приведены в диаграмме (рис. 1).

При этом в 30 случаях (37,9%) инициаторами выполнения МРТ выступали родители, самостоятельно выполнившие исследование в частном порядке. В остальных случаях на исследование направляли неврологи после некоторого времени консервативной терапии (39 случаев) или другие специалисты, включая офтальмологов, выявивших картину внутричерепной гипертензии на глазном дне при обращении по поводу ухудшения зрения, инфекционисты, исключившие инфекционную природу рвоты, и т.д.

Впечатляет время, прошедшее от момента выявления симптоматики до определения диагноза. В среднем в исследуемой группе это заняло 149,7 дня, т.е. почти 5 мес. Важно обратить внимание, что при участии специалистов нейровизуализационный диагноз удавалось установить в течение в среднем 149,7 суток, а в случае обращения родителей за МРТ без направления –

148,4 суток, т.е. разница фактически отсутствует. Данный факт позволяет сделать предположение, что МРТ часто выполнялось в ситуации, когда ребенок начинал себя чувствовать настолько плохо, что даже непрофессионалу было ясно, что надо что-то предпринимать.

Между тем время существования внутричерепной гипертензии имеет большое значение – на этом фоне развиваются офтальмологические симптомы, связанные с непосредственным повреждением зрительных путей. Такая ситуация проиллюстрирована клиническим случаем 1, где пациентка, длительно жаловавшаяся на головные боли с тошнотой и рвотой, отмечала и ухудшающееся зрение.

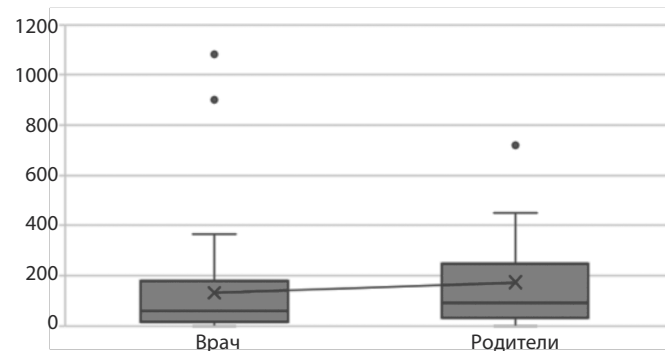
Лишь в двух случаях опухоль являлась по сути случайной находкой на МРТ, выполненной по иному поводу (травма). Остальные 77 пациентов обращались за медицинской помощью к неврологу или педиатру в связи с различными жалобами, при этом абсолютное большинство (74 из 77) сообщали о регулярной головной боли. Частым симптомом заболевания у 69 из 77 была тошнота, иногда сопровождавшаяся рвотой и в основном приводившая к отказу от пищи. В том числе поэтому 6 пациентов находились на длительной консервативной терапии диспепсических симптомов у гастроэнтеролога, четверо были госпитализированы в инфекционный стационар, и уже оттуда направлялись на МРТ головного мозга.

При принятии решения о госпитализации в инфекционный стационар для исключения пищевой токсикоинфекции или менингита не принималась во внимание очаговая неврологическая симптоматика, при этом в течение первых нескольких суток удавалось исключить инфекционную природу ухудшения состояния и установить диагноз, выполнив нейровизуализацию. Пациенты, направленные в реанимационные отделения в связи с нарушением сознания, были обследованы с выполнением КТ или МРТ еще быстрее, в течение первых суток. То есть, хотя в условиях стационара диагностика происходила практически моментально, до госпитализации имел место длительный период проявлений заболевания, не являвшихся жизнеугрожающими.

Наблюдавшиеся амбулаторно дети с опухолями ЗЧЯ, разумеется, получали медицинскую помощь неврологов: судя по документам, главным образом – различные ноотропы, анальгетики, иногда – антипсихотические средства. Из исследований в значительном количестве случаев назначались электроэнцефалография и ультразвуковая доплерография (УЗДГ) сосудов головы и шеи. УЗДГ брахиоцефальных сосудов могла показывать неспецифические изменения, которые в четырех случаях трактовались близко к истине – как косвенные

Рис. 2. Время (сутки) от появления симптоматики до выполнения МРТ. Диаграмма вполне иллюстрирует, насколько мало отличается уровень настороженности относительно диагноза поражения ЦНС у врачей амбулаторного звена и родителей пациентов.

Fig. 2. Time (days) between the onset of symptoms and MRI. The chart clearly demonstrates that the levels of concern about the diagnosis of CNS lesion in primary care providers do not look much different from that in the patients' parents.



признаки внутричерепной гипертензии. В амбулаторной документации у большинства пациентов из исследуемой группы так или иначе фигурировала формулировка диагноза внутричерепной гипертензии, однако сразу на МРТ направлялись не все. Двадцать шесть пациентов получали курсы диуретиков (ацетазоламид) в комбинации с препаратами калия аспаргината без выполнения нейровизуализации. Из них 7 получали эти препараты в ожидании выполнения МРТ, назначенной неврологом, остальные же завершали курс, предписанный неврологом, и только после этого по инициативе невролога или часто родителей направлялись на МРТ или КТ головного мозга.

Имелись и случаи попыток лечения локальных симптомов без учета общемозговой симптоматики. Так, мальчик 7 лет был оперирован по поводу косоглазия, причиной которого было повреждение опухолью средней ножки мозжечка и Варолиева моста, а двое других детей довольно долго наблюдались у ортопеда и получали курсы массажей для коррекции кривошеи, обусловленной односторонним поражением добавочного (XI) нерва.

При планировании исследования имела место гипотеза о влиянии региона проживания пациента на скорость диагностики опухоли ЗЧЯ, поскольку есть очевидная разница уровней доступности методов диагностики в крупных городах, районных центрах и сельской местности. Рассмотренная группа пациентов разделена на три выборки: 24 ребенка из сельской местности, 29 – из городов, 26 – из центров субъектов РФ (табл. 1). Несмотря на ожидаемую разницу в пользу крупных

Таблица 1. Время ожидания диагностики опухоли ЗЧЯ в зависимости от местности проживания

Показатель	Сельская местность	Город	Столица субъекта
Число пациентов	24	29	26
Среднее время диагностики, сут	166,83	147	127,7
Максимальное время ожидания, лет	3	3	2
Минимальное время ожидания, сут	3	0	0

Рис. 3. МРТ, выполненная по инициативе офтальмолога и родителей в клиническом случае 1: А – в режиме Т1 в сагиттальной проекции с контрастным усилением видна неравномерно накапливающая контрастное вещество крупная опухоль, деформирующая ствол головного мозга и мозжечок, обтурирующая просвет четвертого желудочка головного мозга; Б – в режиме Т2 в коронарной проекции видна вентрикуломегалия с небольшим перивентрикулярным отеком – признак длительно существующей окклюзионной гидроцефалии; В – в режиме Т2 в аксиальной проекции стрелкой указана хиазма, истонченная, поврежденная в результате длительно существовавшей внутричерепной гипертензии.

Fig. 3. MRI performed on the initiative of ophthalmologist and parents, clinical case No 1. 3A – the sagittal T1-weighted contrast-enhanced image shows a large tumor with uneven contrast agent uptake that deforms the brainstem and the cerebellum and blocks the lumen of the fourth ventricle of the brain. 3B – the coronal T2-weighted image shows ventriculomegaly with mild periventricular edema, the sign of the long-lasting obstructive hydrocephalus. 3C – in the axial T2-weighted image, arrow points to the chiasm showing thinning and damage due to long-lasting intracranial hypertension.

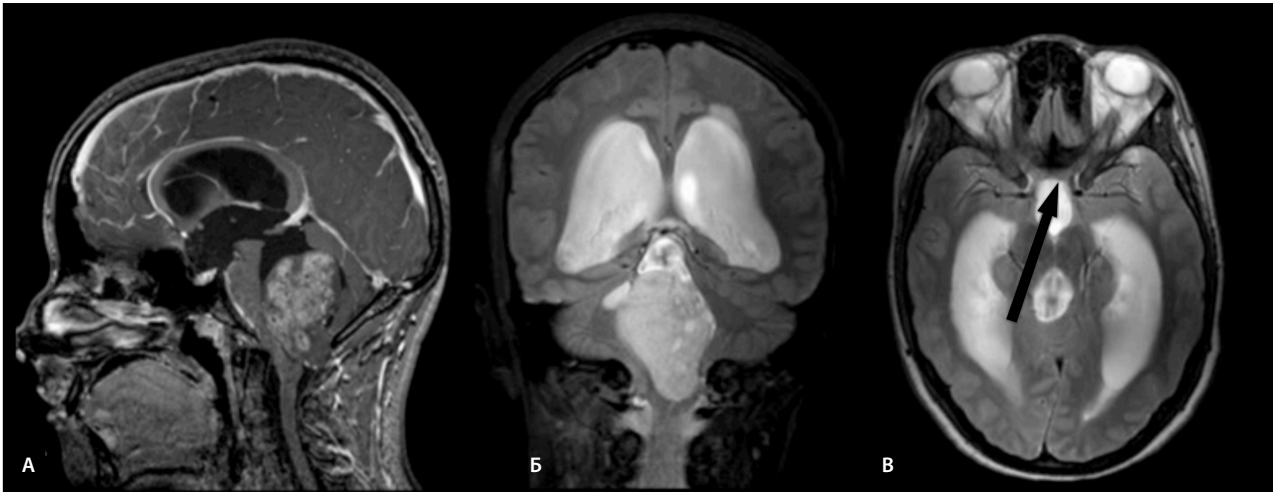
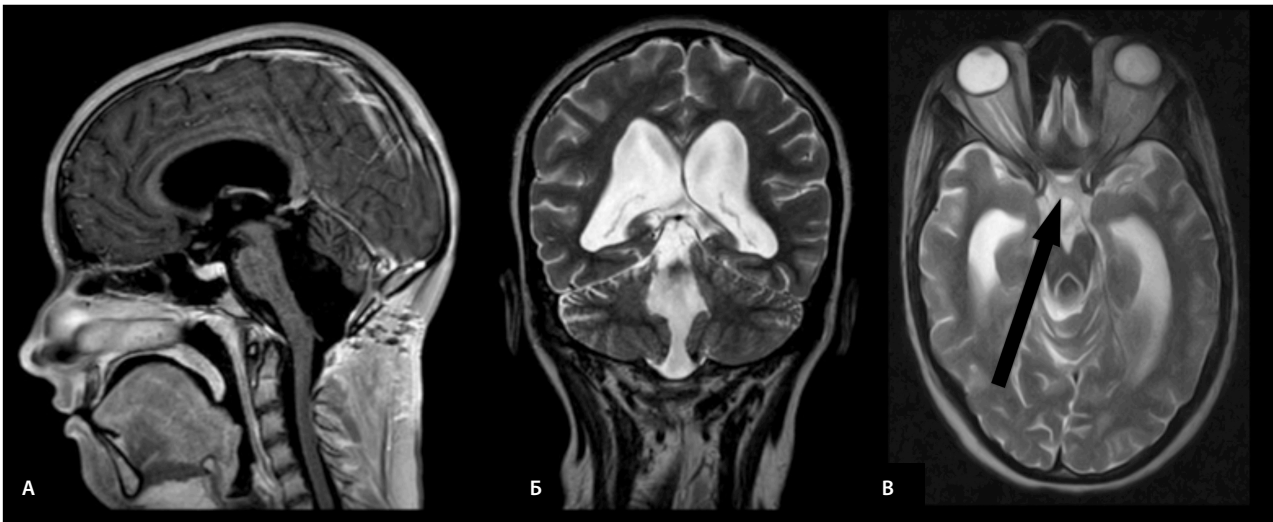


Рис. 4. МРТ головного мозга спустя 4 мес после операции; А – режим Т1 с контрастным усилением, сагиттальная проекция – отсутствие патологической ткани, опухоль удалена радикально; Б – режим Т2, коронарная проекция: восстановлен ликвороток в результате радикального удаления опухоли, видны артефакты от пульсации ликвора в просвете четвертого желудочка; В – режим Т2, аксиальная проекция: однако сохраняется (указана стрелкой) картина повреждения хиазмы – необратимый процесс.

Fig. 4. Brain MRI performed 4 months after surgery. 4A – the sagittal T1-weighted contrast-enhanced image shows no affected tissues, radical excision of the tumor has been performed. 4B – the coronal T2-weighted image shows that the cerebrospinal fluid flow has been restored due to radical tumor excision, artifacts from the cerebrospinal fluid pulsation in the lumen of the fourth ventricle are observed. 4C – axial T2-weighted image: however, the signs of damage to the chiasm (marked with arrow) persist, the process is irreversible.



городов, статистически значимой разницы не выявлено ($p=0,799$, ANOVA), хотя средние показатели меняются в соответствии с близостью крупных многопрофильных клиник. При этом в городской местности, где имеется многопрофильный стационар, отмечались случаи госпитализации в день обращения с симптомами и, соответственно, быстрого выполнения необходимого объема исследований.

Для наглядной демонстрации серьезности вопроса приведем два клинических случая.

Клинический случай 1

Девочка А, 15 лет, около полутора лет жалуется на утренние головные боли, в течение последнего года к ним присоединилась тошнота, периодически по утрам бывает и рвота. Часто из-за головной боли она вынуждена пропускать занятия в школе. Эти симптомы стали причиной обращения за медицинской помощью, и девочка была направлена к гастроэнтерологу. За время наблюдения было выполнено три гастродуоденоскопии и назначена консервативная терапия по поводу хронического

Рис. 5. МРТ, выполненная в инфекционном стационаре после исключения инфекционно-токсической этиологии тошноты и рвоты в клиническом случае 2; А – режим Т1, сагиттальная проекция: гипointенсивная опухоль обтурирует просвет четвертого желудочка головного мозга, деформирует мост и продолговатый мозг; Б – режим Т2 FLAIR, коронарная проекция: неоднородное строение опухоли, инвазивный рост в правую гемисферу мозжечка (гиперинтенсивная зона), умеренное расширение боковых желудочков; В – режим Т2, аксиальная проекция: неоднородная структура опухоли, растущей в полость четвертого желудочка из правой гемисферы мозжечка, имеется кистозный компонент – типичная пилоидная астроцитома.

Fig. 5. MRI performed in the infectious disease hospital after excluding the infection and toxic effects as the causes of nausea and vomiting, clinical case No 2. 5A – the sagittal T1-weighted image shows a hypointense tumor that blocks the lumen of the fourth ventricle of the brain, deforms the pons and the medulla oblongata. 5B – the coronal T2 FLAIR image shows heterogeneous structure of the tumor, invasive growth into the right cerebellar hemisphere (hyperintense zone), moderate dilatation of lateral ventricles. 5C – the axial T2-weighted image shows heterogeneous structure of the tumor growing into the cavity of the fourth ventricle from the right cerebellar hemisphere, there is a cystic component represented by typical pilocytic astrocytoma.

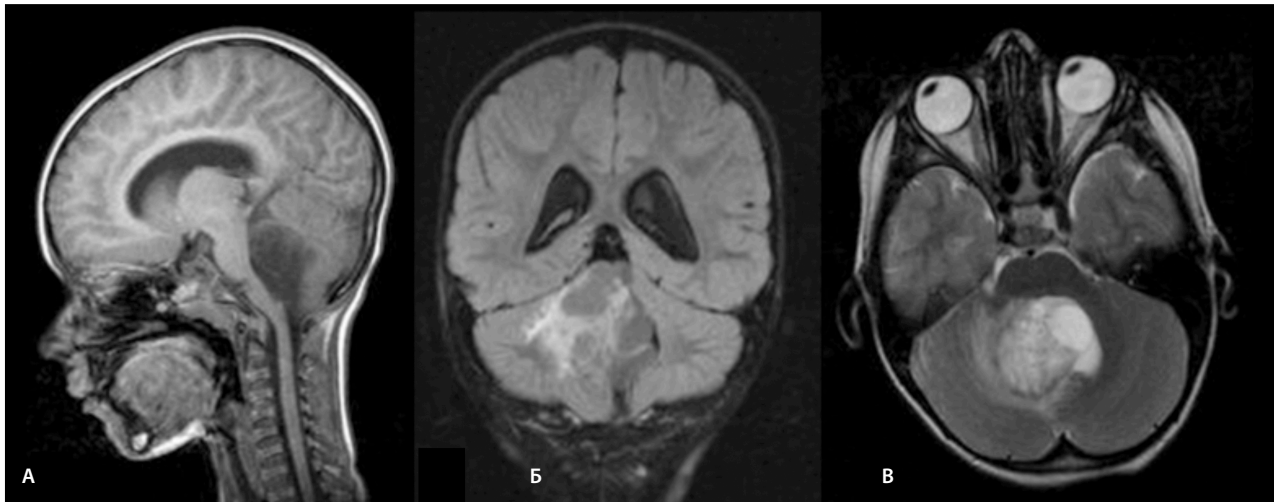
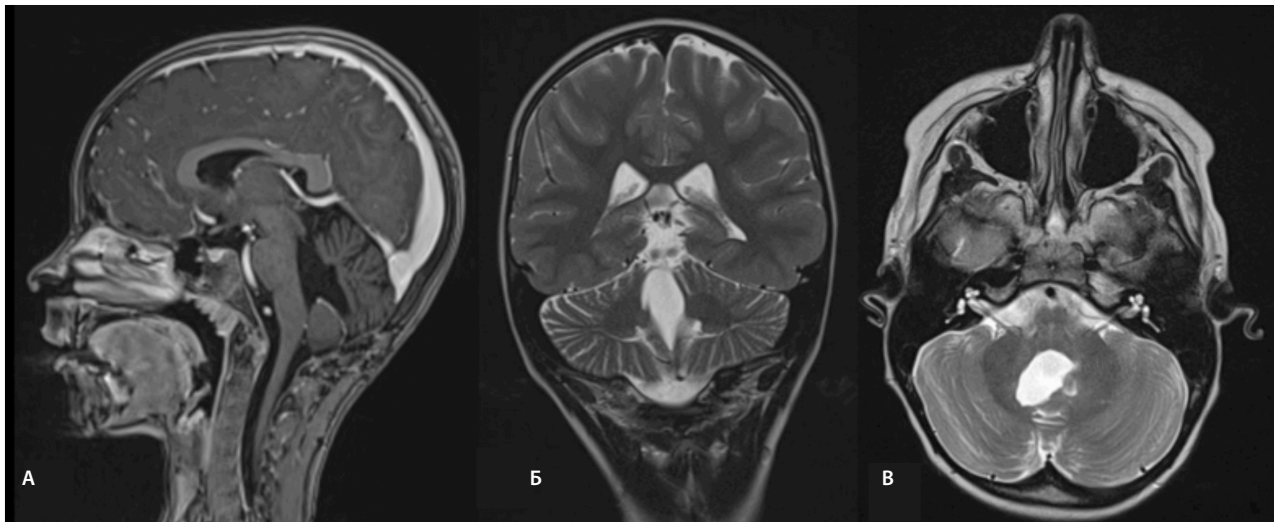


Рис. 6. Контрольная МРТ спустя 2 года после операции у девочки из клинического случая 2: А – режим Т1 с контрастным усилением: отсутствует патологическое накопление контрастного вещества в области мозжечка и четвертого желудочка; Б – режим Т2, коронарная проекция: свободный просвет четвертого желудочка, нормальные размеры боковых желудочков; В – режим Т2, аксиальная проекция: свободный просвет четвертого желудочка, отсутствие деформации ствола головного мозга.

Fig. 6. Follow-up MRI performed two years after surgery in a girl, clinical case No 2. 6A – the sagittal T1-weighted contrast-enhanced image shows no abnormal contrast agent uptake in the cerebellum and the fourth ventricle. 6B – the coronal T2-weighted image shows the open lumen of the fourth ventricle and the lateral ventricles of normal size. 6C – the axial T2-weighted image shows the open lumen of the fourth ventricle and no brainstem deformity.



городского гастрита, без значительного эффекта. Кроме того, девочка одновременно с появлением головных болей стала замечать постепенное ухудшение зрения. В связи с этим выполнялся подбор корректирующей оптики, девочка перебралась за первую парту в школе. На выполнении МРТ настоял офтальмолог, впервые выполнивший осмотр глазного дна и обнаруживший застойные диски зрительных нервов с кровоизлияниями и начальными признаками атрофии

зрительных нервов. Была выявлена крупная опухоль червя мозжечка, вызывавшая окклюзию четвертого желудочка и выраженную вентрикуломегалию (рис. 3). В течение недели девочка госпитализирована в нейрохирургическое отделение, где было выполнено удаление опухоли и верифицирована пилоидная астроцитома (доброкачественная глиома, WHO Grade I). Однако острота зрения продолжала снижаться, несмотря на устранение внутричерепной гипертензии: на конт-

рольных осмотрах после операции офтальмологи констатировали частичную атрофию зрительных нервов, что является необратимым процессом. Повреждение зрительных путей выявляется на исходных изображениях МРТ и часть признаков обнаруживается на контрольных изображениях (рис. 4).

Клинический случай 2

Девочка В., 6 лет, жаловалась на головные боли в течение 3 мес. Родители показывали ее врачам, в том числе педиатру и неврологу. Кроме того, периодически отмечалось нарушение носового дыхания, не влиявшее на появление болей, что стало причиной направления ребенка на консультацию оториноларинголога. Во время прохождения курса магнитно-лазерной стимуляции по поводу выявленного аденоидита самочувствие ухудшалось, головные боли стали интенсивнее и чаще. Когда к имеющимся жалобам присоединились шаткость походки и утренние рвоты, девочка была госпитализирована в инфекционный стационар. Там после исключения инфекционной причины тошноты и рвоты выполнена МРТ головного мозга (рис. 5).

После верификации диагноза госпитализирована в НМИЦ Нейрохирургии им. акад. Н.Н. Бурденко, где выполнено радикальное удаление опухоли, по данным биопсии – пилоидной астроцитомы (WHO Grade I). Спустя 2 года неврологической симптоматики нет, как нет и признаков заболевания на контрольной МРТ (рис. 6).

Такие пациенты могут рассчитывать на длительную безрецидивную выживаемость, однако качество их жизни напрямую зависит от состояния в послеоперационном периоде, которое, в свою очередь, зависит от тяжести симптомов к моменту принятия решения об операции.

Обсуждение

Поздняя диагностика опухолей ЦНС у детей, в частности – ЗЧЯ, может приводить к развитию жизнеугрожающих состояний. Известно тем не менее, что клинические проявления заболевания начинаются с неспецифических симптомов, и рассмотренные нами клинические случаи не исключение. Например, головная боль наблюдается у 70% всех пациентов с опухолями головного мозга [9]. При этом в общей популяции школьников разные виды головной боли наблюдаются до 30% детей, а заболеваемость опухолями головного мозга не превышает 0,003%. В нашем исследовании эта цифра оказалась выше – 91% детей с опухолями ЗЧЯ, рассмотренных в нашей работе, жаловались на головную боль. Очевидно, что выполнение МРТ всем детям с головной болью создаст непереносимую нагрузку на диагностические мощности любой системы здравоохранения с шансом диагностировать опухоль 6:100 000. Эти вопросы широко обсуждаются во всех развитых странах [6, 7, 10]. Лейтмотивом всех подобных работ идет поиск ключевых симптомов, комбинация которых значимо повышает вероятность наличия опухоли головного мозга у ребенка и оправдывает срочное направление на

нейровизуализацию [11]. С другой стороны, обращение за медицинской помощью в связи с жалобами на головную боль у пациентов из нашей группы почти всегда означало наличие головных болей, ограничивающих активность и влияющих на образ жизни ребенка. Также в основном (97%) головные боли ассоциировались с дополнительной неврологической симптоматикой, которая не всегда принималась во внимание. Учитывая эти факты из нашей практики, можно сказать, что значимость головной боли у детей как повода для выполнения нейровизуализации недооценена, по крайней мере на сегодняшний день и в имеющихся реалиях.

В полученных результатах привлекает внимание длительное время, которое пациенты проводят в ожидании самого точного метода диагностики опухолей ЗЧЯ. В этот период все пациенты из исследуемой группы были в поле зрения врачей амбулаторного звена и получали лечение либо обследовались. Поводом для госпитализации являлись многократная рвота на фоне головной боли либо нарушение сознания – т.е. состояния, которые трактовались единственно правильным образом как жизнеугрожающие и требовали стационарного лечения, что ускоряло диагностику причины ухудшения.

Если состояние пациента позволяло продолжать амбулаторное наблюдение, МРТ не рассматривалась как метод диагностики первой необходимости и выполнялись исследования с низкой специфичностью, чаще всего электроэнцефалографии или ультразвукового исследования брахиоцефальных сосудов. Даже если удавалось выявить признаки внутричерепной гипертензии, чаще всего предпринимались попытки консервативного лечения перед выполнением единственного точного метода диагностики причины гипертензии – МРТ. При этом во многих случаях именно родители пациента способствовали назначению и выполнению МРТ, в основном выполняя исследование в частном порядке.

Есть системные предпосылки для поздней диагностики опухолей головного мозга у детей. В первую очередь МРТ – это довольно длительное исследование, для которого детям младшего возраста нужен наркоз, а, соответственно, обеспечение анестезиологического пособия в стационарах возможно только при госпитализации. Во-вторых, судя по результатам нашего исследования, зачастую родителям оказывается проще выполнить это исследование в частных медицинских учреждениях, чем ожидать направления и очереди в государственные – несомненно, бюрократические трудности вносят свой вклад в отсроченную диагностику опухолей ЗЧЯ. Очевидным могло показаться увеличение сроков диагностики опухолей ЗЧЯ у детей, проживающих вне крупных городов, однако наше исследование показало, что в этом вопросе место проживания роли не играет. Одинаковые сроки постановки диагноза тем не менее имеют различные причины. Жителям городов проще получить консультации узких специалистов, в том числе и в частных организациях, но и больше шан-

сов получить направление на менее информативные, но более доступные исследования. Вместе с тем в отдалении от крупных городов и крупных многопрофильных клиник на первый план выходят уже организационные трудности, связанные с ожиданием возможности получения консультации или выполнения диагностических исследований, либо простой необходимостью добираться до крупных населенных пунктов.

Выводы

Главным фактором отсроченного диагноза опухоли головного мозга в области ЗЧЯ является предпочтение

динамического наблюдения и консервативной терапии даже при наличии жалоб на головные боли и косвенных признаков внутричерепной гипертензии. Такой вывод может стать поводом к введению в образовательную программу для врачей дополнительных курсов, направленных на обсуждение современных диагностических возможностей, которые могут помочь избежать тяжелых последствий несвоевременной диагностики опухолей ЦНС у детей.

Конфликт интересов. Авторы заявляют об отсутствии конфликта интересов.

Conflict of interests. The authors declare that there is not conflict of interests.

Литература / References

1. Baliga S, Yock TI. Pediatric Cancer. Hematol Oncol Clin North Am 2020; 34 (1): 143–59.
2. Malbari F. Pediatric Neuro-Oncology. Neurol Clin 2021; 39 (3): 829–45. DOI: 10.1016/j.ncl.2021.04.005
3. Pediatric CNS Tumors. Eds. N. Gupta, A. Banerjee, D.A. Haas-Kogan. Springer International Publishing, 2017. P. 1–35.
4. Gajjar A, Robinson GW, Smith KS et al. Outcomes by Clinical and Molecular Features in Children With Medulloblastoma Treated With Risk-Adapted Therapy: Results of an International Phase III Trial (SJMВ03). J Clin Oncol 2021; 39 (7): 822–35.
5. Gjerris F. Clinical aspects and long-term prognosis of intracranial tumors in infancy and childhood. Dev Med Child Neurol 1976; 18 (2): 145–59.
6. Wilne S, Koller K, Collier J et al. The diagnosis of brain tumours in children: a guideline to assist healthcare professionals in the assessment of children who may have a brain tumour. Arch Disease Childhood 2019; 95 (7): 534–9.
7. Fry CW, Perrow R, Paul SP. Brain tumours in children: importance of early identification. British J Nursing (Mark Allen Publishing) 2014; 23 (22): 1202–7.
8. Paul SP, Perrow R, Webster MA. Brain tumours in children: reducing time to diagnosis. Emergency Nurse 2014; 22 (1): 32–7.
9. Gilles FH. The epidemiology of headache among children with brain tumor. Headache in children with brain tumors. The Childhood Brain Tumor Consortium. J Neurooncology 1991; 10 (1): 31–46.
10. Rogers EK, Cannon A, Zaborowski K, Paul SP. Early recognition and management of brain tumours in children. Nursing Standard 2016; 31 (1): 42–9.
11. Reulecke BC, Erker CG, Fiedler BJ et al. Brain tumors in children: initial symptoms and their influence on the time span between symptom onset and diagnosis. J Child Neurol 2008; 23 (2): 178–83.

ИНФОРМАЦИЯ ОБ АВТОРАХ /

Кушель Юрий Владимович – д-р мед. наук, нейрохирург, вед. науч. сотр. 2-го отделения ФГАУ «НМИЦ нейрохирургии им. акад. Н.Н. Бурденко». E-mail: kuszal@yandex.ru; ORCID: 0000-0001-7136-0693

Сафронова Елизавета Игоревна – канд. мед. наук, нейрохирург 2-го отделения ФГАУ «НМИЦ нейрохирургии им. акад. Н.Н. Бурденко». E-mail: Elisabeth-snu@yandex.ru; ORCID: 0000-0002-3523-9885

Поступила в редакцию: 17.05.2023

Поступила после рецензирования: 26.05.2023

Принята к публикации: 15.06.2023

INFORMATION ABOUT THE AUTHORS

Yury V. Kushel – Dr. Sci. (Med.), Prof., Burdenko National Medical Research Center for Neurosurgery. E-mail: kuszal@yandex.ru; ORCID: 0000-0001-7136-0693

Elizaveta E. Safronova – Cand. Sci. (Med), Burdenko National Medical Research Center for Neurosurgery. E-mail: Elisabeth-snu@yandex.ru; ORCID: org/0000-0002-3523-9885

Received: 17.05.2023

Revised: 26.05.2023

Accepted: 15.06.2023