

Острые тонзиллиты у детей: нюансы дифференциальной диагностики

В.К. Таточенко

ФГАУ «Национальный медицинский исследовательский центр здоровья детей» Минздрава России, Москва, Россия
tatovk@yandex.ru

Аннотация

На сегодняшний день острый тонзиллит остается самым распространенным заболеванием дыхательных путей у детей. Чаще всего заболевание отмечается у детей до 4 лет, и в этом возрасте имеет исключительно вирусную природу. У старших детей доля вирусных тонзиллитов составляет 60–80%. Однако, несмотря на эти данные, согласно результатам опроса врачей, родителей и аудита, частота назначения антибиотиков детям с острым тонзиллитом составляет 90–95%, т.е. большинство детей получают антибактериальную терапию напрасно. Важнейшей задачей практикующего оториноларинголога и педиатра становится проведение грамотной дифференциальной диагностики заболеваний глотки и миндалин. В статье рассмотрены редкие клинические случаи развития бокового глоточного абсцесса, аденовирусного тонзиллита, инфекционного мононуклеоза, синдрома Маршалла.

Ключевые слова: острый и хронический тонзиллит, стрептококк, антибактериальная терапия.

Для цитирования: Таточенко В.К. Острые тонзиллиты у детей: нюансы дифференциальной диагностики. Клинический разбор в общей медицине. 2021; 7: 16–20. DOI: 10.47407/kr2021.2.7.00084

Acute tonsillitis in children: nuances in differential diagnosis

Vladimir K. Tatochenko

National Medical Research Center for Children's Health, Moscow, Russia
tatovk@yandex.ru

Abstract

Currently, acute tonsillitis remains the most prevalent pediatric respiratory disease. The disease most often occurs in children up to 4 years of age, and in children of this age it is exclusively a viral disease; the viral tonsillitis contribution in older children is 60–80%. However, despite these figures, survey of physicians and parents, as well as audit indicate that the rate of prescribing antibiotics to children with acute tonsillitis is 90–95%, which means that the majority of children receive unnecessary antibiotic therapy. Appropriate differential diagnosis of the diseases, involving the pharynx and tonsils, is a top priority for practicing otolaryngologists and pediatricians.

The paper reports rare clinical cases of parapharyngeal abscess, adenoviral tonsillitis, infectious mononucleosis, PFAPA syndrome.

Key words: acute and chronic tonsillitis, Streptococcus, antibiotic therapy.

For citation: Tatochenko V.K. Acute tonsillitis in children: nuances in differential diagnosis. Clinical review for general practice. 2021; 7: 16–20. DOI: 10.47407/kr2021.2.7.00084

Проблема острого тонзиллита у детей, который на сегодняшний день остается самым распространенным заболеванием дыхательных путей, сохраняет свою актуальность.

В зарубежной литературе нередко можно встретить термин «тонзиллофарингит», тогда как отечественные специалисты разделяют понятия «фарингит» и «тонзиллит». Так, для фарингита характерны першение, сухость, дискомфорт и боли в горле при глотании. При фарингоскопии обнаруживается гиперемия задней стенки глотки и небных дужек, воспаленные лимфоидные гранулы, но нет типичного для тонзиллита преимущественного воспаления небных миндалин. Острый фарингит – это заболевание вирусной природы, вызываемое риновирусами, коронавирусами, РС-вирусами, аденовирусами, гриппом и парагриппом, при котором поражается вся слизистая глотки, тогда как при тонзиллите преимущественно задействованы миндалины. Фарингит развивается при кори, краснухе, а также в результате неинфекционных воздействий: при затрудненном носовом дыхании, анемизации сосудосуживающими каплями, при постназальном синдроме.

Острый тонзиллит чаще всего отмечается у детей до 4 лет, и в этом возрасте имеет исключительно вирусную природу. У старших детей доля вирусных тонзиллитов составляет 60–80%. Причиной острого бактериального тонзиллита в 99% становится *Streptococcus pyogenes* (β-гемолитический стрептококк серогруппы А, БГСА): острый стрептококковый тонзиллит встречается в 20–40% случаев. Однако, по данным опроса врачей, родителей и аудита, частота назначения антибиотиков детям с острым тонзиллитом составляет 90–95%, т.е. большинство детей зря получают антибактериальную терапию.

Клинические проявления вирусных и бактериальных тонзиллитов похожи по некоторым симптомам (см. таблицу): так, лихорадка и налеты встречаются при всех обозначенных заболеваниях и картина зева практически идентична, поэтому важно обращать внимание на наличие и сочетание других симптомов.

Как правило, оценка маркеров воспаления при остром тонзиллите не информативна, поскольку при упомянутых заболеваниях уровни лейкоцитов, С-реактивного белка (СРБ) и прокальцитонина значимо не раз-

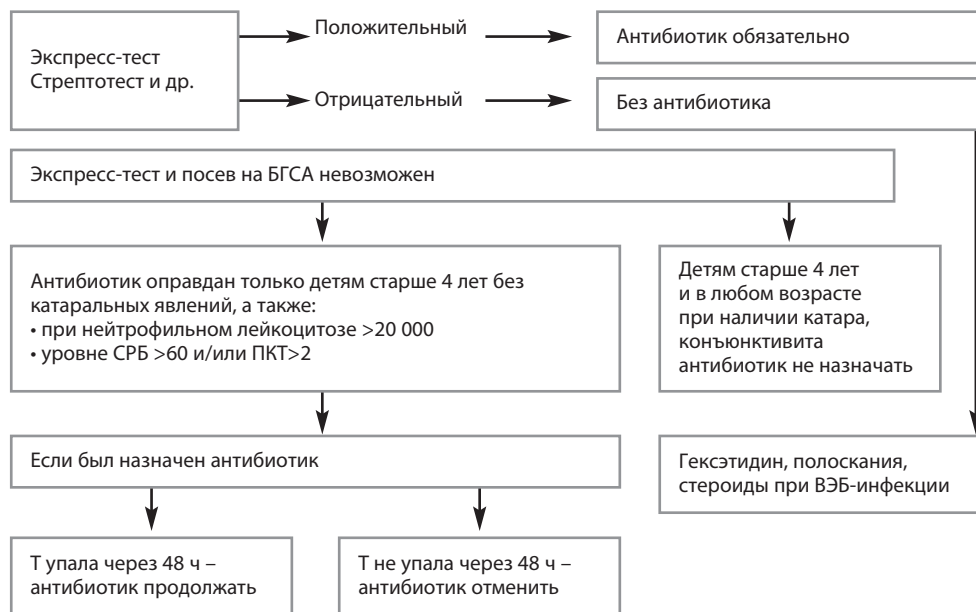
Таблица. Дифференциальная диагностика БГСА и вирусных тонзиллитов
Table. Differential diagnosis of GABHS tonsillitis and viral tonsillitis

	Вирусные (n=90)	Бактериальные (n=38)	Инфекционный мононуклеоз (n=53)
Лихорадка	93%	79%	83%
Налеты	80%	79%	92%
Ринофарингит	79%	5%	90%
Конъюнктивит	91%	10%	98%
Реакция лимфоузлов	28%	55%	87%
Гепатоспленомегалия	1%	–	70%
Сыпь	3%	–	17%

А.С. Дарманян, 2010.

Рис. 1. Алгоритм диагностики и лечения острых тонзиллитов.

Fig. 1. Algorithm for diagnosis and treatment of acute tonsillitis.



Примечание. ПКТ – прокальцитонин, Т – температура.

личаются. Шкала МакАйзека, нередко используемая для клинической оценки фарингита, также характеризуется невысокой специфичностью: 8% при ≥ 2 баллах и 19% при ≥ 4 баллов. Сегодня популярностью пользуются экспресс-тесты для определения стрептококка группы А, которые можно проводить всем детям старше 4 лет с острым тонзиллитом, особенно больным без конъюнктивита и катаральных явлений, а также с петехиями на мягком небе.

Препаратом выбора терапии стрептококкового тонзиллита становится амоксициллин (50 мг/кг/сут в течение не менее 10 дней). Получавшим ранее антибиотикотерапию для подавления ко-резистентности флоры рта можно назначить амоксициллин/клавулановую кислоту (50 мг/кг/сут). Для повышения комплаентности можно использовать цефиксим (8 мг/кг/сут), цефуроксима аксетил (30 мг/кг/сут) курсом 5–7 дней. Макролиды не стоит назначать для лечения БГСА, поскольку в литературе описано развитие ревматизма после терапии. Макролиды используют только при ал-

лергии ко всем β -лактамам (джозамицин 40 мг/кг/сут 7-мидневым курсом).

В помощь практикующему врачу представим алгоритм диагностики и терапии острых тонзиллитов (рис. 1). Выбор схемы лечения основывается на результатах экспресс-теста, в случае невозможности его проведения антибактериальная терапия может быть использована только в определенной ситуации.

К местным осложнениям бактериального тонзиллита относят: перитонзиллярный абсцесс, проявляющийся повышением температуры тела, односторонними болями в горле и выпячиванием миндалина, мышечным спазмом, тризмом; заглоточный абсцесс (повышение температуры, затрудненное глотание, слюнотечение, спастическая кривошея, боль в горле или шее, глухость голоса, иногда – выпячивание задней стенки глотки); болезнь Лемьера (инфекция окологлоточного пространства с септическим тромбофлебитом внутренней яремной вены, начинается с тонзиллита, внезапного подъема температуры, мышечной кривошеи, характе-

ризуется метастатическим поражением легких с плевральным выпотом); синдром Гризеля, характеризующийся подвывихом сочленения позвонков С 1-2 у детей с врожденными дефектами вследствие воспалительного отека окружающих тканей при тонзиллите и острой респираторной вирусной инфекции (проявляется болезненностью при поворотах головы и сгибании шеи, мышечной кривошеей).

При абсцессах и флегмонах внутривенно вводят антибиотики – амоксициллин/клавулановую кислоту 100 мг/кг/сут или цефтриаксон (внутривенно, внутримышечно) 80 мг/кг/сут с клиндамицином 30 мг/кг/сут (или с метронидазолом, или с аминогликозидом). Показано, что такое лечение проходит успешно и без дренирования очага, но при неэффективности терапии или развитии дыхательных нарушений операция обязательна. При синдроме Лемьера вводят цефтриаксон 100 мг/кг/сут и метронидазол 40 мг/кг/сут (или клиндамицин 40 мг/кг/сут) или меропенем 60 мг/кг/сут внутривенно. Детям с синдромом Гризеля помимо лечения инфекции требуется ортопедическая помощь – иммобилизация шеи жестким воротником.

Клинический случай 1

На приеме девочка 12 лет. Беспокоит лихорадка 39 °С в течение 5 дней, боль в горле. Катаральных явлений нет. Подчелюстные лимфоузлы болезненны, увеличены до 2–3 см.

Общий анализ крови: лейкоциты – $12,2 \times 10^9/\text{л}$, СРБ – 146 мг/л, прокальцитонин – менее 0,5 нг/мл.

Стрептотест +++, в посевах обильный рост *Streptococcus pyogenes*.

На основании возраста, клинической картины, показателей анализа крови выставлен предположительный диагноз: стрептококковый тонзиллит.

Лечение: амоксициллин (50 мг/кг/сут, 10 дней), спрей гексэтидин.

Отмечено купирование лихорадки через 12 ч от старта терапии.

Клинический случай 2

На приеме ребенок в возрасте 2,5 года. Начало заболевания острое, жалобы на температуру 38,8 °С, боль в области левого уха. Получал симптоматическое лечение без отоскопии. На 3-й день состояние ухудшилось, на фоне высокой лихорадки появились боли в области шеи, отказ от еды, слюнотечение.

При поступлении: состояние тяжелое, частота дыхательных движений – 32 в минуту, частота сердечных сокращений – 135 уд/мин, боль в области шеи слева, боль при глотании, отек щеки, шейные лимфоузлы увеличены слева до 3 см. Зев гиперемирован, отечность и выбухание левой миндалины. По другим органам и системам без патологии.

Общий анализ крови: лейкоцитоз – $25 \times 10^9/\text{л}$.

Предварительный диагноз: паратонзиллярный абсцесс, назначена компьютерная томография (КТ) для уточнения диагноза.

После проведения КТ обнаружен боковоглоточный абсцесс.

Лечение: амоксициллин/клавулановая кислота 100 мг/кг/сут внутривенно. Проведено вскрытие абсцесса, получен гной 10 мл. Микробиологический посев: рост БГСА.

Результат терапии положительный, ребенок выздоровел.

Клинический случай 3

Ребенок в возрасте 1 года, жалобы на стойкую лихорадку 39–40 °С в течение 6 дней. Клинические проявления заглоточного абсцесса: запрокидывание головы, боль при глотании.

На вскрытии выбухающей задней стенки глотки гноя не обнаружено. Ребенок продолжал лихорадить.

КТ шеи: гипоехогенное линзообразное не накапливающее контраст скопление в заглоточной области.

При более детальном опросе родители вспомнили, что в первые дни болезни наблюдалась эфемерная сыпь, сухие, яркие губы.

Специалисты заподозрили неполный симптомокомплекс болезни Кавасаки. Диагноз был подтвержден выявлением коронарита на УЗИ и эффективностью терапии внутривенным иммуноглобулином.

Диагноз хронического тонзиллита оправдан в случае выявления трех из четырех симптомов:

1. Наличие гнойных фолликулов, детрита в ретроtonsиллярных карманах вне обострения.
2. Рубцовое изменение миндалин, их сращение с дужками.
3. Стойкое увеличение регионарного лимфоузла вне обострения.
4. Частые ангины без определенной периодичности (как при синдроме Маршалла).

Тонзиллэктомия имеет преимущество перед выжидательной тактикой в ближайшей перспективе, однако долгосрочный ее эффект не доказан, повторные ангины нередко прекращаются в течение 1–2 лет. Операция редко улучшает течение болезней сердца, легких и пр. Показаниями к оперативному вмешательству становятся более 7 острых эпизодов за год, 5 эпизодов в год последние 2 года, но не ранее, чем через 6–12 мес консервативной терапии.

Клинический случай 4

Юноша 16 лет, ранее здоров, обратился к врачу с жалобами на рецидивирующий тонзиллит. Жалобы на лихорадку, боль в горле.

Из анамнеза: ранее перенес 3 эпизода острого тонзиллита в течение трех недель с жалобами на подъем температуры, налеты на миндалинах. Стрептотест отрицательный. Терапия амоксициллином, амоксициллин/клавулановой кислотой, цефтриаксоном со слабым эффектом, рецидивы возникали сразу по окончании терапии.

При поступлении: боли в области мягкого неба, яркая гиперемия зева, грязно-желтый налет на миндалинах,

на увуле и дужках полициклические язвочки 0,8×10 мм, по задней стенке глотки линейный дефект 5×15 мм с грязным налетом.

Анализ крови: лейкоциты – 20×10⁹/л, нейтрофилы – 81%, СРБ – 117 г/л, прокальцитонин – менее 0,5 нг/мл.

Наличие язв и отсутствие эффекта от β-лактамов типично для инфицирования *Arcanobacterium haemolyticum*, который чувствителен к макролидам. Пациент получал азитромицин, после чего на 1-й день терапии снизилась температура, на 2-й день купировались болевые ощущения, на 5-й день зев полностью очистился.

Сходная клиническая картина встречается у больных анаэробной ангиной Плаут–Венсана, которая возникает у лиц с глубоким иммунодефицитом, вызывается *Fusobacterium necrophorum* и другими анаэробами полости рта, протекает с односторонней некротической язвой миндалина, иногда также слизистой рта. Типичен гнилостный запах. *Fusobacterium necrophorum* у лиц в возрасте 15–30 лет может вызывать сходные с БГСА симптомы, в том числе гнойные осложнения и синдром Лембера (септический тромбоз шейных вен).

Для дифтерии зева (возбудитель – токсигенная дифтерийная палочка) характерны плотные налеты, их размер коррелирует с тяжестью, о которой судят по отеку шейной клетчатки. Летальность при этом заболевании 5% и выше. В схемы терапии входят антитоксическая (лошадиная) сыворотка или антитоксический иммуноглобулин и плазма, пенициллины или макролиды (7–14 дней).

Налеты на слизистой оболочке рта, в том числе на миндалинах, характерны и для кандидозного тонзиллита. Диагноз обычно ставят оториноларингологи при выявлении беловатых точечных налетов без проведения посева и часто в целях терапии назначают смазывание зева раствором Люголя. Однако это не рекомендуется делать. При наличии кандидозного тонзиллита следует назначать флуконазол или другой препарат этой группы.

Острый тонзиллит – это основной симптом инфекционного мононуклеоза, который вызывается вирусом Эпштейна–Барр. В раннем детстве инфекция протекает гладко, без осложнений. Болезнь характеризуется фебрильной температурой (3–4 дня), развитием тонзиллита с выпотом, назофарингита с носовым тембром речи, лимфаденитом, гепатоспленомегалией. К осложнениям болезни относят менингит, синдром Гийена–Барре, гемолитическую анемию, тромбоцитопению.

Клинический случай 5

Ребенок в возрасте 1,5 года. Жалобы на температуру 39,5 °С в течение четырех дней, значительное затруднение носового дыхания при отсутствии отделяемого из носовых ходов, снижение аппетита, вялость.

При осмотре на 5-й день болезни: высокая лихорадка, носового дыхания нет, гиперемия конъюнктив, гиперемия зева с налетами, подчелюстные и заднешейные лимфоузлы увеличены до 3–4 см, безболезненные.

Анализ крови: лейкоцитоз – 32,3×10⁹/л, из них лим-

фоцитов – 58%, атипичных мононуклеаров – 14%. СБР – 9 мг/л, прокальцитонин – 0,22 нг/мл. Стептотест отрицательный.

Предположительный диагноз: инфекционный мононуклеоз.

Специалистам удалось убедить родителей в бесполезности антибиотиков. По поводу продолжавшейся лихорадки (6 дней) был назначен преднизолон внутрь – 15 мг/сут с быстрой апирексией и уменьшением локальных симптомов. Выписан через 3 дня.

Обсуждение. Лечение инфекционного мононуклеоза, как правило, симптоматическое, при стойком фебрилитете назначают стероиды на 2–4 дня. Возможна суперинфекция или носительство БГСА, оправдывающие назначение антибиотиков. Ампи- и амоксициллин, реже другие антибиотики, могут вызвать обильную, хотя и безопасную сыпь на 5-е сутки терапии.

Аденовирусный тонзиллит, по-видимому, стал самой частой формой вирусного тонзиллита: так, доля заболевших растет каждые 4–5 лет. Болезнь протекает обычно с вовлечением конъюнктив (фарингоконъюнктивальная лихорадка), при некоторых вспышках конъюнктивит имеет пленчатый характер, диктующий необходимость проведения дифференциальной диагностики с дифтерией. Аденовирусный тонзиллит протекает тяжело: длительной (4–7 дней) высокой лихорадкой, ухудшением общего состояния, болями в горле, сопровождается высоким лейкоцитозом, повышением СРБ и прокальцитонина. Несмотря на тяжесть течения, болезнь практически не дает осложнений.

Клинический случай 6

Девочка, 11 лет, жалобы на лихорадку до 39 °С в течение 5 дней, боль в горле. Проводимое лечение – амоксициллин/клавулановая кислота в течение 2 дней без эффекта.

При осмотре: заложенность носа, гиперемия конъюнктив, лимфоузлы слегка увеличены, чувствительны при пальпации. Зев гиперемирован, налеты на миндалинах, слизь на задней стенке глотки.

Анализ крови: лейкоциты – 18×10⁹/л, нейтрофилез – 13,5×10⁹/л, СРБ – 270 мг/л.

Предположительный диагноз: аденовирусная инфекция. Специалистов смущали высокие цифры воспалительных маркеров.

При дальнейшем обследовании: стрептотест отрицательный, реакция непрямой (пассивной) гемагглютинации: аденовирус +++, антистрептолизин-О – менее 25 МЕ/мл.

С учетом неэффективности амоксициллин отменен, назначены сосудосуживающие капли, жаропонижающие препараты, спрей гексэтидин, затем хлоргексидин/бензокаин с положительным эффектом.

Антибиотики не влияют на течение вирусных тонзиллитов, что может служить дополнительным дифференциально-диагностическим тестом. Терапия инфекционного мононуклеоза и аденовирусных тонзиллитов без назначения антибиотиков не сопровождается ухуд-

шением состояния, однако многие родители, как и педиатры, убеждены в необходимости назначения антибиотиков при вирусных тонзиллитах. Наш опыт показывает, что при правильном подходе большинство родителей соглашаются на лечение без антибиотиков.

Боль и неприятные ощущения в горле часто являются причиной отказа детей от еды и питья с риском развития эксикоза. Для купирования боли можно использовать нестероидные противовоспалительные препараты или системные стероиды, но чаще достаточно назначить топические препараты. Родители нередко используют согревающий, смягчающий, обезболивающий эффекты теплых сладких напитков (чай с медом, молоко с минеральной водой или содой) – эти методы рекомендованы Всемирной организацией здравоохранения. Сходно действуют и многочисленные готовые средства. Однако важно помнить, что применение местных антисептиков не заменяет действие антибиотиков при БГСА-тонзиллите.

Синдром PFAPA (лихорадки, афтозного стоматита, фарингита и шейного лимфаденита, или синдром Маршалла) – аутовоспалительный синдром, при котором генетически отсутствует контроль за одним из провоспалительных цитокинов (интерлейкин-1 β , фактор некроза опухоли α , порин). Клиническую картину болезни составляют периодическая (каждые 3–4 нед) лихорадка до 39–40 °С, тонзиллит (в 78% с выпотом), в 69% – увеличение шейного лимфоузла до 4–6 см, в 30–50% – афты. Длительность эпизода – 3–5 дней. При синдроме Маршалла тонзиллит не купируется антибиотиками, иногда сопровождается арталгией (у 33%) и рвотой (15%). Несмотря на частые рецидивы, рост и развитие детей не нарушается. Тонзиллэктомия эффективна в 77%, назначение стероидов хотя и купирует приступы, но не удлиняет интервалы между ними.

Клинический случай 7

Ребенок, 2 года 5 мес. Болен с 1 года 8 мес, за последние 9 мес родители отметили около 10 эпизодов подъема температуры до 39,5 °С в течение 4–5 дней.

При осмотре: налеты на миндалинах и афты на слизистой рта (более чем в половине атак), подчелюстные лимфоузлы увеличены до 5 см. Назначены жаропонижающие средства и антибиотики – без эффекта.

Анализ крови: лейкоциты – $26,5 \times 10^9$ /л, нейтрофилы – 72%, палочкоядерные – 7%, СОЭ – 42, СРБ – 113 мг/л.

Через 3 ч после инъекции дексаметазона, 4 мг внутримышечно, снизилась температура и исчезли афты, на следующий день – чистые миндалины и нормальные лимфоузлы. Анализ крови после проведенной терапии: лейкоциты – $13,6 \times 10^9$ /л, нейтрофилы – 42%, палочкоядерные – 0%, СОЭ – 42.

В заключение следует отметить, что глотка и миндалины – это самый частый плацдарм для инфекций. Бактериальные инфекции по частоте намного уступают вирусным, но представляют наибольшую опасность из-за возможных осложнений. Основной бактериальный возбудитель – БГАС – сохраняет чувствительность к пенициллинам и цефалоспорином при нарастающей резистентности к макролидам. Что касается вирусных фарингитов и тонзиллитов, редко дающих серьезные осложнения, то они нуждаются в местной терапии воспалительного и болевого синдромов, серьезно отягчающих течение инфекции, без неоправданного назначения антибактериальной терапии.

Конфликт интересов. Автор заявляет об отсутствии конфликта интересов.

Conflict of interests. The author declares that there is not conflict of interests.

ИНФОРМАЦИЯ ОБ АВТОРЕ / INFORMATION ABOUT THE AUTHOR

Таточенко Владимир Кириллович – д-р мед. наук, проф., засл. деятель науки РФ, эксперт ВОЗ, советник директора ФГАУ «НМИЦ здоровья детей». E-mail: tatovk@yandex.ru

Vladimir K. Tatochenko – D. Sci. (Med.), Prof., National Medical Research Center for Children's Health. E-mail: tatovk@yandex.ru

Статья поступила в редакцию/The article received: 15.10.2021

Статья принята к печати/The article approved for publication: 21.10.2021