Клинический случай

DOI: 10.47407/kr2023.4.7.00293

Пациентка с жалобами на желтушность кожных покровов и кожный зуд

Л.И. Дворецкий✉

ФГАОУ ВО «Первый Московский государственный медицинский университет им. И.М. Сеченова» Минздрава России (Сеченовский Университет), Москва, Россия
✉*dvoretski@mail.ru*

Для цитирования: Дворецкий Л.И. Клиническая задача для самоконтроля. Пациентка с жалобами на желтушность кожных покровов и кожный зуд. Клинический разбор в общей медицине. 2023; 4 (7): 94–97. DOI: 10.47407/kr2023.4.7.00293

Clinical Case

Female patient complaining of the skin yellowing and itching

Leonid I. Dvoretsky✉

Sechenov First Moscow State Medical University (Sechenov University), Moscow, Russia
✉*dvoretski@mail.ru*

For citation: Dvoretsky L.I. Clinical case for self-monitoring. Female patient complaining of the skin yellowing and itching. *Clinical review for general practice.* 2023; 4 (7): 94–97 (In Russ.). DOI: 10.47407/kr2023.4.7.00293

Больная 55 лет поступила в стационар с жалобами на желтушность кожных покровов, кожный зуд, сухость во рту. Считает себя больной в течение года. Заболевание вначале проявлялось болями и припухлостью лучезапястных и коленных суставов. Диагностирован ревматоидный артрит на основании повышенного титра ревматоидного фактора. Назначены глюкокортикоиды и нестероидные противовоспалительные препараты. Вскоре появилась желтуха и кожный зуд, что было расценено как нежелательные проявления лекарственных препаратов.

При осмотре: желтушность кожных покровов и склер, пигментация на коже живота и конечностей (рис. 1), дефигурация лучезапястных и межфаланговых суставов кистей (рис. 2).

Периферические лимфоузлы не увеличены. Дыхание везикулярное, без хрипов. Тоны сердца ритмичные, частота сердечных сокращений – 78/мин. Артериальное давление – 152/89 мм рт. ст. Сухость языка и слизистых рта. Печень выступает из подреберья на 2 см, плотно-эластической консистенции. Селезенка не увеличена.

Общий анализ крови: Hb – 84 г/л, эритроциты – $3{,}7\times10^{12}$/л, лейкоциты – $13{,}9\times10^{9}$/л, эозинофилы – 4, палочко-ядерные нейтрофилы – 3, сегментно-ядерные нейтрофилы – 70. лимфоциты – 22, моноциты – 1, тромбоциты – 620×10^{9}/л.

Биохимический анализ крови: билирубин общий – 257 мкмоль/л, билирубин прямой – 230 мкмоль/л, щелочная фосфатаза – 1076 Ед/л, аспартатаминотрансфераза – 46 Ед/л, аланинаминотрансфераза – 29 Ед/л,

Рис.1. Пигментация кожи живота и следы расчесов.
Fig. 1. Abdominal skin pigmentation and scratch marks.

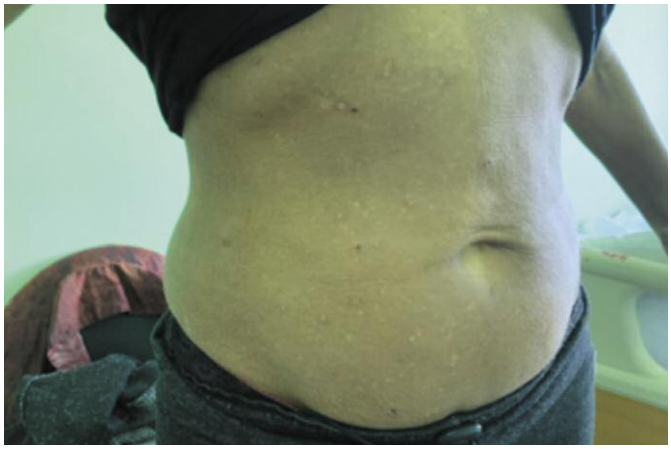

Рис. 2. Внешний вид суставов кистей.
Fig. 2. Appearance of joints in the hand.

гамма-глутамилтрансфераза –284 Ед/л, общий белок – 62 г/л, сывороточное железо – 1,6 мкмоль/л, ферритин – 15 нг/мл, фибриноген – 5,3 г/л, С-реактивный белок – 49 мг/л.

Ультразвуковое исследование (УЗИ) органов брюшной полости: печень не увеличена, контуры четкие, ровные, структура однородная. Воротная вена не расширена (9 мм). В желчном пузыре множественные мелкие конкременты. Печеночный желчный проток и вирсунгов проток не расширены.

Какое утверждение наиболее правильно?

А. Ревматоидный артрит с системными проявлениями.

Б. Лекарственный гепатит.

В. Первичный билиарный холангит.

Г. Гемохроматоз.

Д. Рак поджелудочной железы с паранеопластическим синдромом.

Верный ответ на с. 96.

Ответ на клиническую задачу «Пациентка с жалобами на желтушность кожных покровов и кожный зуд»

Correct answer on clinical case «Female patient complaining of the skin yellowing and itching»

Верный ответ: В. Первичный билиарный холангит.

Обсуждение

У больной имеются клинико-лабораторные признаки внутрипеченочного холестаза (желтуха, кожный зуд, высокая активность щелочной фосфатазы) при отсутствии признаков обструкции общего желчного протока, по данным УЗИ. Появлению признаков холестаза предшествовал суставной синдром, расцененный как ревматоидный полиартрит с последующим назначением глюкокортикоидов.

Наиболее вероятно наличие у больной первичного билиарного холангита (ПБХ), известного ранее как первичный билиарный цирроз. Согласно определению Европейского общества по изучению заболеваний печени (EASL, 2017 г.), ПБХ – это аутоиммунное заболевание печени, для которого характерны холестаз, наличие в сыворотке антимитохондриальных антител (АМА) и/или специфических антинуклеарных антител (АНА), а также гистологическая картина хронического негнойного гранулематозного лимфоцитарного воспаления мелких желчных протоков. ПБХ характеризуется хроническим течением и часто прогрессирует до терминальной стадии цирроза печени со свойственными ему осложнениями.

ПБХ следует заподозрить у больных со стойкими биохимическими признаками холестаза, жалобами на зуд и утомляемость, при отсутствии УЗИ-признаков желчной гипертензии, расширения общего желчного протока. У данной больной, несмотря на наличие мелких желчных конкрементов в желчном пузыре, желчные протоки и вирсунгов проток не расширены, что исключает внепеченочный холестаз, в том числе и вероятность рака поджелудочной железы.

Особенностью ПБХ является наличие внепеченочных проявлений в виде синдрома Шегрена, аутоиммунных тиреоидитов, системного склероза, суставного синдрома, кожных проявлений [1]. Наличие внепеченочных проявлений может затруднять своевременное распознавание заболевания и является причиной ошибочных диагнозов [2]. Так, у представленной больной был диагностирован ревматоидный артрит на основании суставного синдрома и повышенного титра ревматоидного фактора, который может быть неспецифическим. Имеющиеся изменения со стороны суставов кисти (см. рис. 2) нехарактерны для ревматоидного артрита и скорее напоминают остеоартрит (узелки Гебердена и Бушара?) или могут расцениваться как артропатия при ПБХ. Жалобы больной на сухость во рту позволяют заподозрить наличие синдрома Шегрена («сухой синдром») на фоне ПБХ. Среди других внепеченочных проявлений ПБХ могут наблюдаться разнообразные кожные изменения [3]. Особенностью данного случая ПБХ является пигментация кожи, описанная в других наблюдениях [2]. Пигментация кожи при первичном ПБХ обусловлена присутствием повышенного количества меланина, широко распределенного как по эпидермису, так и по дерме. По сравнению с кожей из аналогичных участков контрольных пациентов с алкогольным циррозом печени и отсутствием пигментации, меланосомы при ПБХ находились в более крупных мембраносвязанных кластерах, чем в контрольных группах. В отличие от гемохроматоза, отложений железа не наблюдалось. У данной больной наличие гемохроматоза маловероятно (нормальные показатели сывороточного железа и ферритина). В диагностике ПБХ и других хронических холестазов неясной этиологии АМА высокочувствительны и специфичны. АМА-серопозитивность, наблюдающаяся более чем в 90% случаев ПБХ. Иммунофлуоресценция в титре больше 1:40 или положительный результат иммуноферментного анализа при наличии внутрипеченочного холестаза являются высокоспецифичными для ПБХ. АМА-серопозитивность точно указывает на ПБХ при необъяснимом ничем другим холестазе, хотя диагностическая ценность снижается при нормальных биохимических показателях. В последнем случае ПБХ в ближайшие 5 лет развивается только у 1 из 6 АМА-серопозитивных лиц. АНА обнаруживаются приблизительно у 30% больных ПБХ. Некоторые АНА высокоспецифичны для ПБХ (>95%), хотя и малочувствительны. Во избежание диагностических ошибок иммунные маркеры следует оценивать в контексте клинических проявлений. Иногда АМА-серопозитивностью сопровождаются системные заболевания, в частности гематологические, и гранулематозный гепатит.

Литература / References

1. Chalifoux SL, Konyn PG, Choi G, Saab S. Extrahepatic Manifestations of Primary Biliary Cholangitis. Gut Liver. 2017; 11 (6): 771–80.
2. Михайлова Е.А., Лапина Н.С. Случай поздней диагностики первичного билиарного холангита. Медицинский альманах. 2023; (1). Mikhailova EA, Lapina NS. Case of late diagnosis of primary biliary cholangitis. Medical almanac. 2023; (1) (in Russian).
3. Александрова Е.А., Бурневич Э.З., Арион Е.А. Системные проявления первичного склерозирующего холангита. Клиническая медицина. 2013; (4): 38–42.
Alexandrova EA, Burnevich EZ, Arion EA. Systemic manifestations of primary sclerosing cholangitis. Clinical medicine. 2013; (4): 38–42 (in Russian).

ИНФОРМАЦИЯ ОБ АВТОРАХ

Дворецкий Леонид Иванович – д-р мед. наук, проф. каф. госпитальной терапии №2, ФГАОУ ВО «Первый МГМУ им. И.М. Сеченова» (Сеченовский Университет).
E-mail: dvoretski@mail.ru; ORCID: 0000-0003-3186-0102

Поступила в редакцию: 26.09.2023
Поступила после рецензирования: 03.10.2023
Принята к публикации: 05.10.2023

INFORMATION ABOUT THE AUTHORS

Leonid I. Dvoretsky – Dr. Sci. (Med.), Prof., Sechenov First Moscow State Medical University (Sechenov University).
E-mail: dvoretski@mail.ru;
ORCID: 0000-0003-3186-0102

Received: 26.09.2023
Revised: 03.10.2023
Accepted: 05.10.2023