

Клинический случай диагностики и эндоскопического удаления редко встречающейся опухоли Ванека (воспалительного фиброзного полипа) антрального отдела желудка

И.В. Смирнов

БУЗ ВО «Вологодская областная клиническая больница», Вологда, Россия
ivansmirnov1985@mail.ru

Аннотация

Воспалительный фиброзный полип – редкое доброкачественное поражение, возникающее из подслизистой оболочки желудочно-кишечного тракта. Обычно он проявляется как изолированное доброкачественное поражение, чаще всего располагающееся в желудке. Его происхождение спорно. Клиническая картина варьируется в зависимости от его расположения; наиболее частые симптомы – боли, рвота, тяжесть в эпигастрии (локализация в желудке), инвагинация и кишечная непроходимость (локализация в тонкой кишке). В данной статье рассматривается клинический случай эндоскопического удаления воспалительного фиброзного полипа антрального отдела желудка. Окончательный диагноз воспалительного фиброзного полипа был установлен с помощью гистологического исследования.

Ключевые слова: полип, воспалительный, фиброзный, желудочно-кишечный, опухоль, Ванек.

Для цитирования: Смирнов И.В. Клинический случай диагностики и эндоскопического удаления редко встречающейся опухоли Ванека (воспалительного фиброзного полипа) антрального отдела желудка. Клинический разбор в общей медицине. 2021; 8: 47–52.

DOI: 10.47407/kr2021.2.8.00100

A clinical case of diagnosis and endoscopic removal of a rare Vanek tumor (inflammatory fibrous polyp) of the antrum of the stomach

Ivan V. Smirnov

Vologda Regional Clinical Hospital, Vologda, Russia
ivansmirnov1985@mail.ru

Abstract

Inflammatory fibrous polyp is a rare benign lesion arising from the submucosa of the gastrointestinal tract. It usually manifests itself as an isolated benign lesion, most often located in the stomach. Its origin is debatable. The clinical picture varies depending on its location; the most common symptoms are pain, vomiting, heaviness in the epigastrium (localization in the stomach), invagination and obstruction (localization in the small intestine). This article discusses a clinical case of endoscopic removal of an inflammatory fibrous polyp of the antrum of the stomach. The final diagnosis of inflammatory fibrous polyp was established by histological examination.

Key words: polyp, inflammatory, fibrous, gastrointestinal, tumor, Vanek.

For citation: Smirnov I.V. A clinical case of diagnosis and endoscopic removal of a rare Vanek tumor (inflammatory fibrous polyp) of the antrum of the stomach. Clinical review for general practice. 2021; 8: 47–52. DOI: 10.47407/kr2021.2.8.00100

Воспалительный фиброзный полип (ВФП) – редкое доброкачественное поражение, возникающее из подслизистой оболочки желудочно-кишечного тракта (ЖКТ). ВФП это мезенхимальное полипоидное поражение ЖКТ, которое протекает доброкачественно. Заболеваемость крайне низкая: от 0,1% до 2%. Эта опухоль обнаруживается в любом возрасте, но чаще встречается у взрослых, особенно в возрасте от 60 до 70 лет [2]. ВФП был впервые описан как «полиповидная фиброма» в 1920 г. В 1949 г. Ванек назвал это «подслизистой гранулемой желудка с эозинофильной инфильтрацией» и описал 6 случаев [9]. Позже он стал известен под множеством разных названий: эозинофильная гранулема, полиповидная фиброма, фиброма желудка с эозинофильной инфильтрацией, полиповидная эозинофильная гранулема, воспалительная псевдоопухоль и полип Ванека. В 1953 г. Хелвиг и соавт. ввели термин «воспа-

лительный фиброзный полип» для определения данного заболевания [12].

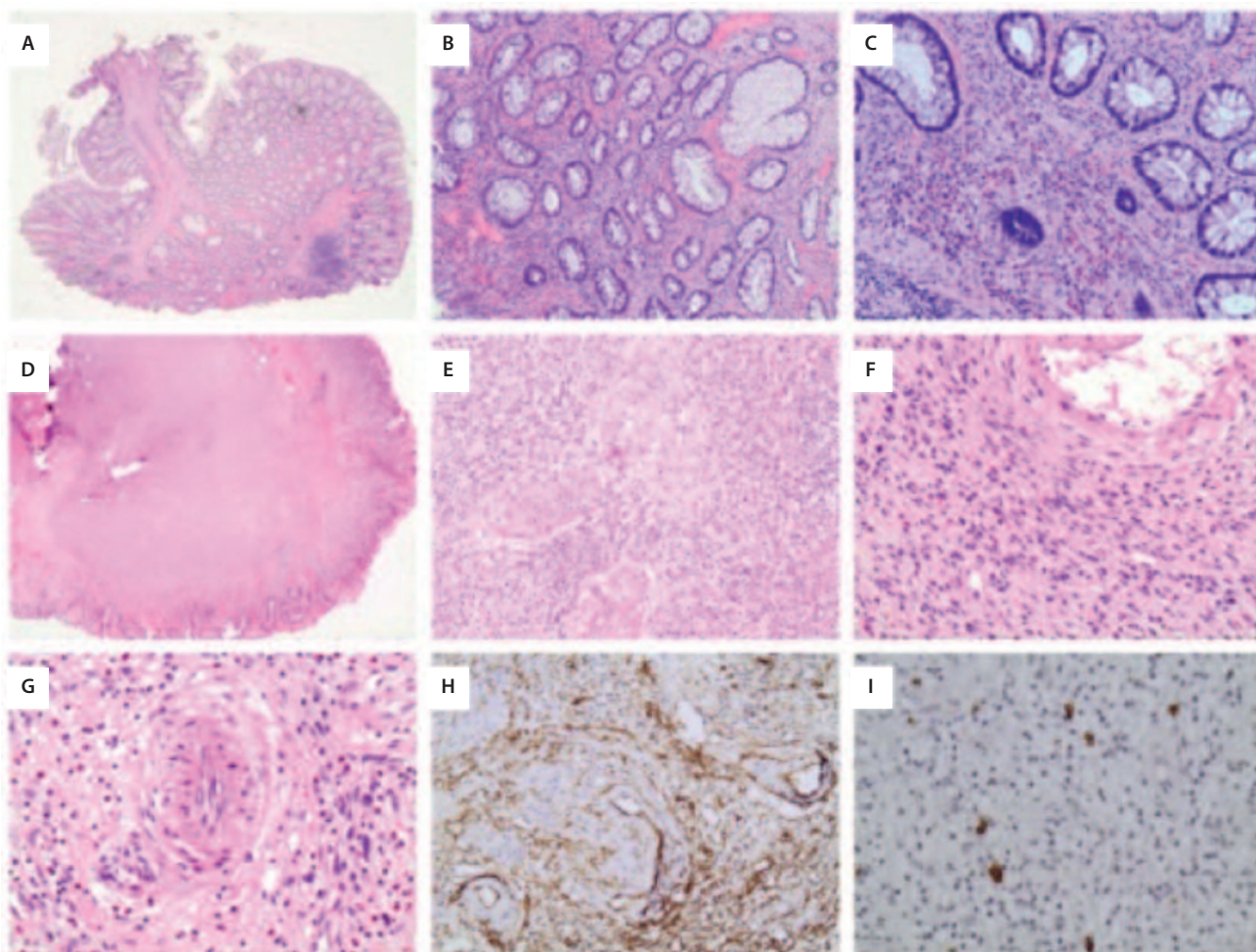
Гистологически опухоль представлена хорошо васкуляризированной пролиферирующей фиброзной тканью подслизистого слоя с выраженной воспалительной эозинофильной инфильтрацией [4]. Этиология ее неизвестна [5].

Опухоль Ванека встречается преимущественно у женщин. Обычно болеют пациенты после 50 лет, хотя описаны случаи заболевания от 4 до 84-летнего возраста. Обычно ВФП поражает антральный отдел желудка, но может встречаться во всех отделах ЖКТ [2, 3, 5]. Существенное число случаев ВФП протекает бессимптомно, наиболее частыми симптомами являются боли и тяжесть в животе, желудочно-кишечное кровотечение, рвота и острая кишечная непроходимость [3, 7, 11]. В большинстве случаев при локализации ВФП в же-

Рис. 1. Гистологическое исследование ВФП толстой кишки (А–С) и желудка (D–I). А – ВФП толстой кишки растет в подслизистом слое и распространяется на слизистую (гематоксилин-эозин, ув. 40). В – ВФП толстой кишки, состоящий из рыхлого фибромиксоидного фона, воспалительных клеток и кровеносных сосудов разного размера (гематоксилин-эозин, ув. 100). С – мягкие веретенообразные мезенхимальные клетки и выраженная воспалительная инфильтрация, состоящая в основном из эозинофилов, и вторично из лимфоцитов и плазматических клеток (гематоксилин-эозин, ув. 200). D – подслизистая опухоль при малом увеличении (гематоксилин-эозин, ув. 20). E, F – выраженная сосудистая сеть, большое количество воспалительных клеток, особенно эозинофилов, и концентрически расположенных многоугольных веретенообразных опухолевых клеток вокруг сосудов (гематоксилин-эозин, ув.100 и 200 соответственно). G – многоядерные опухолевые клетки редко видны (гематоксилин-эозин, ув. 400). H – веретенообразные опухолевые клетки положительны для CD34, но отрицательны для C-KIT (CD34, ув. 200). I – изображены рассеянные тучные клетки (C-KIT, ув. 200).

Fig. 1. Histological examination of colorectal (A-C) and gastric (D-I) IFPs.

A: Colorectal IFP grows in the submucosal layer and spreads to mucosa (hematoxylin and eosin stain, magnification 40x). B: Colorectal IFP, consisting of loose fibromyxoid background, inflammatory cells, and blood vessels of different sizes (hematoxylin and eosin stain, magnification 100x). C: Soft mesenchymal spindle-shaped cells and pronounced inflammatory infiltration consisting primarily of eosinophils, and secondarily of lymphocytes and plasma cells (hematoxylin and eosin stain, magnification 200x). D: Low magnification view of submucosal tumor (hematoxylin and eosin stain, magnification 20x). E, F: Prominent vasculature, large numbers of inflammatory cells, especially eosinophils, and concentrically arranged polygonal spindle-shaped tumor cells, surrounding the blood vessels, in the tumor (hematoxylin and eosin stain, magnification 100x and 200x, respectively). G: Multinucleated tumor cells are rarely seen (hematoxylin and eosin stain, magnification 400x). H: Spindle-shaped tumor cells are CD34-positive, but C-KIT-negative (CD34, magnification 200x). I: View of diffuse mast cells (C-KIT, magnification 200x).



лудке лечение эндоскопическое, в виде эндоскопической резекции опухоли. Случаев рецидивного роста ВФП после удаления, либо каких-то специфических осложнений не опубликовано.

Гистология ВФП очень сильно различается от случая к случаю [6]. Микроскопически представлен рыхлой или более плотной соединительной тканью, среди которой имеются сосуды разного диаметра. Принципиально выделяют два варианта ВФП: первый – классический, с концентрическим расположением клеток вокруг сосудов и желез, по типу луковичной чешуи, и вто-

рой – с формированием коротких пучков из веретеновидных клеток, без концентрических структур, скудной воспалительной инфильтрацией и выраженной гиалинизацией, несмотря на то что дисплазия эпителия и карциномы вышележащей слизистой оболочки были описаны в нескольких работах, эти случаи являются скорее совпадением, чем характерной чертой ВФП [1, 2, 11]. Наиболее крупные из сосудов часто окружены концентрическими слоями соединительнотканых волокон и фибробластов наподобие луковичной чешуи, что считают характерным для этих образований. Из кле-

точных элементов, кроме фибробластов, обнаруживают лимфоидные и плазматические клетки, макрофаги. Присутствие в ряде случаев большого количества эозинофилов дало повод к названию «эозинофильный гранулематозный полип» [8, 9]. Следует иметь в виду, что это образование не имеет отношения к эозинофильной гранулеме и эозинофильному гастриту [6].

Клинический случай

Пациентка В., 63 лет, поступила в клинику БУЗ ВО ВОКБ для планового оперативного лечения – эндоскопическая резекция слизистой, с диагнозом: крупный гиперпластический полип антрального отдела желудка, который был выявлен и подтвержден гистологически в поликлинике по месту жительства.

Анамнез заболевания: пациентка считает себя больной в течение нескольких лет, когда появились неинтенсивные боли в эпигастрии и тяжесть после приема пищи. Боли возникали непостоянно, несколько раз в неделю. Консультирована гастроэнтерологом, по данным ультразвукового исследования органов брюшной полости установлен диагноз: хронический панкреатит. Лечилась ферментными препаратами, диетой без эффекта. После неэффективности терапии, гастроэнтерологом назначена эзофагогастродуоденоскопия (ЭГДС) в поликлинике по месту жительства, где выявлено крупное эпителиальное образование антрального отдела желудка. Гистология – гиперпластический полип. Направлена в БУЗ ВО ВОКБ для эндоскопического удаления полипа.

Результаты ЭГДС. Область гортаноглотки без особенностей, при осмотре голосовых связок очагов гиперемии нет, связки смыкаются, фонировать. Грушевидные синусы свободные. Устье пищевода без патологии. Пищевод свободно проходим, стенки пищевода эластичные, слизистая оболочка во всех отделах белесовато-розовая, эластичная, сосудистый рисунок выражен. В в/3-с/3 пищевода – многочисленные флебэктазии диаметром от 0,3 до 0,5 см. На 30 см от резцов – эпителиальное образование белого цвета ворсинчатой структуры диаметром около 0,5 см (плоскоклеточная папиллома). Z-образная линия на уровне пищеводно-желудочного перехода (40 см от резцов). Кардия смыкается плотно. Пищеводно-желудочный переход на уровне смыкания ножек диафрагмы. В просвете желудка умеренное количество пенистого прозрачного секрета. Складки тела желудка сглажены, эластичные, расправляются воздухом, перистальтика ровная, прослеживается в теле и антральном отделе. Слизистая оболочка тела желудка розовая, с атрофией в в/3-н/3 тела по малой кривизне, передней стенке. В области в/3 тела желудка по малой кривизне – эпителиальное плоскоприподнятое образование, тип 0-IIa, диаметром 0,3 см, высотой 0,1 см, ярко-красного цвета, с регулярным поверхностным рисунком. В области тела желудка единичные ксантомы диаметром до 0,1 см. Слизистая оболочка антрального отдела желудка розовая, с атрофией. В антральном отделе желудка по малой кривизне – круп-

Рис. 2. Толстая ножка образования. ВФП полностью пролабирует в просвет луковицы двенадцатиперстной кишки.

Fig. 2. Thick stalk of the mass. Complete prolapse of IFP into the duodenal bulb.

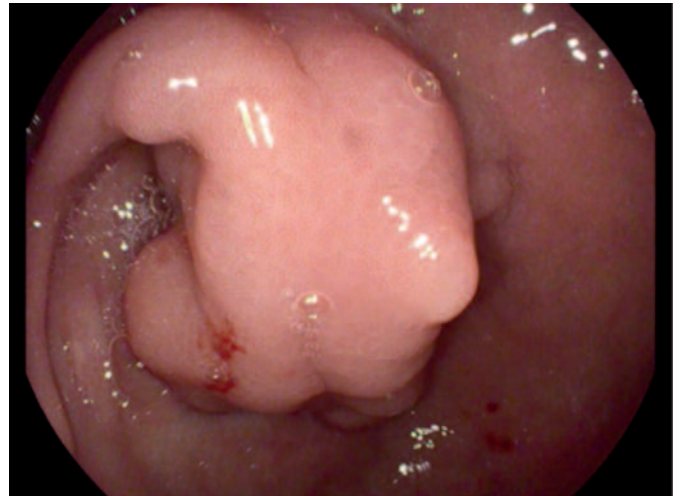


Рис. 3. ВФП извлечен из луковицы двенадцатиперстной кишки в желудок, виден пилорус и основание толстой ножки.

Fig. 3. IFP extracted from the duodenal bulb into the stomach, pylorus and the thick stalk base are visible.

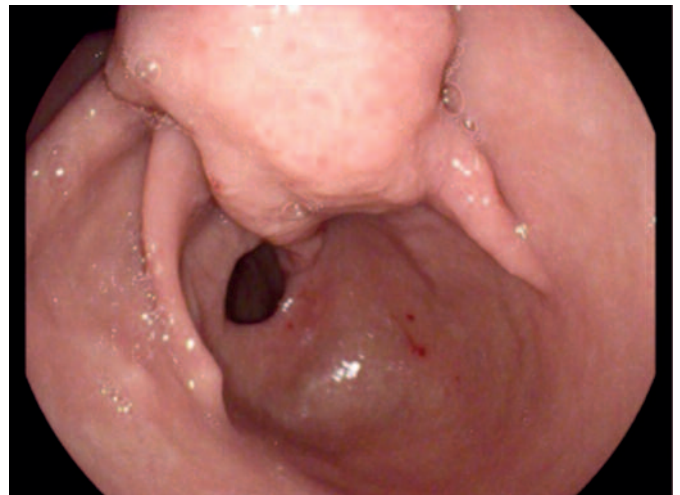


Рис. 4. Осмотр в инверсии, видна дольчатая структура образования.

Fig. 4. Unchanged mucous membrane of the mass, dilated plethoric pits with the regular surface pattern are visible.

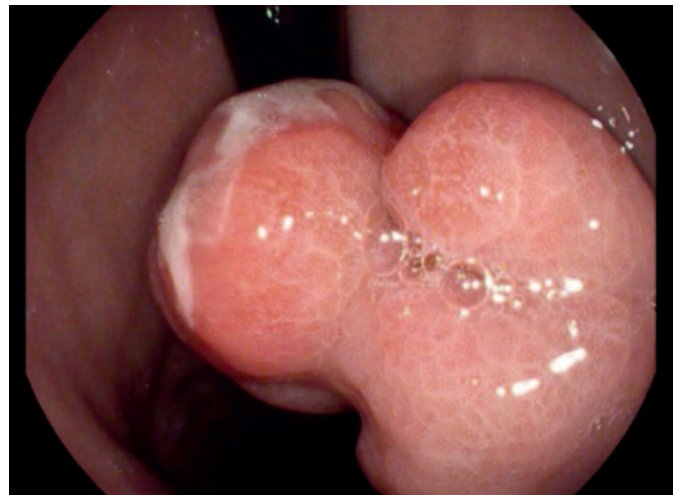


Рис. 5. Неизменная слизистая образования, видны расширенные, полнокровные ямки с регулярным поверхностным рисунком.

Fig. 5. Surface ulceration of the mass covered with fibrin.

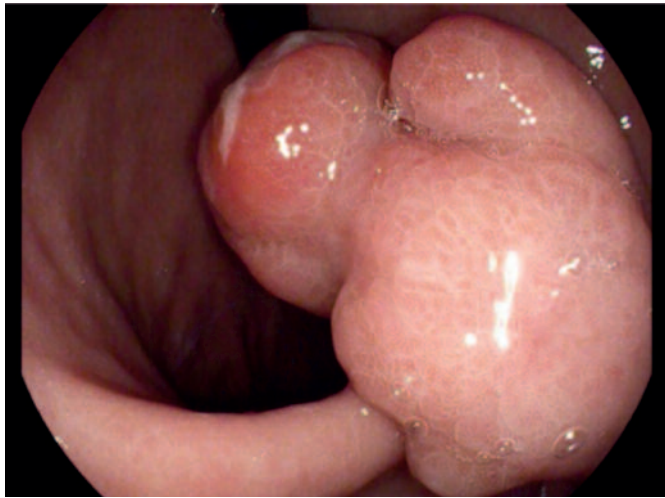


Рис. 6. Изъязвление на поверхности образования, покрытое фибрином.

Fig. 6. Inversion view, the lobulated mass is visible.

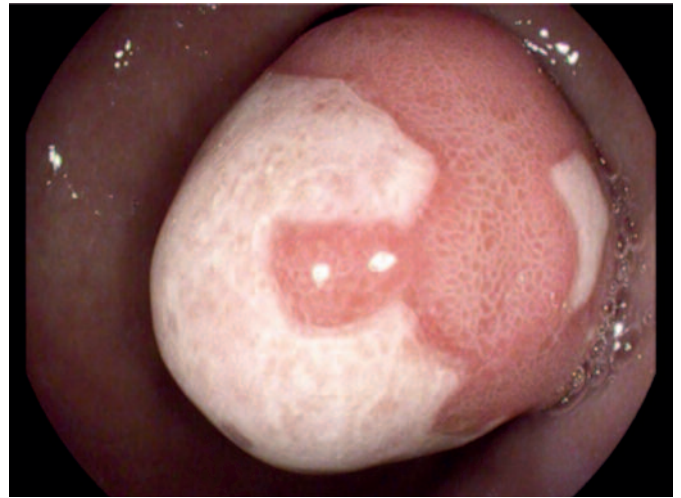


Рис. 7. Лигирующая петля заведена на ножку образования и затянута.

Fig. 7. Ligature loop is placed around the stalk of the mass and tightened.

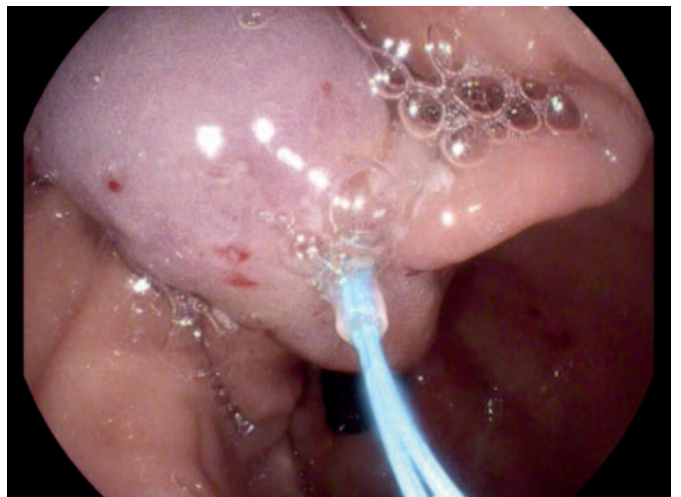
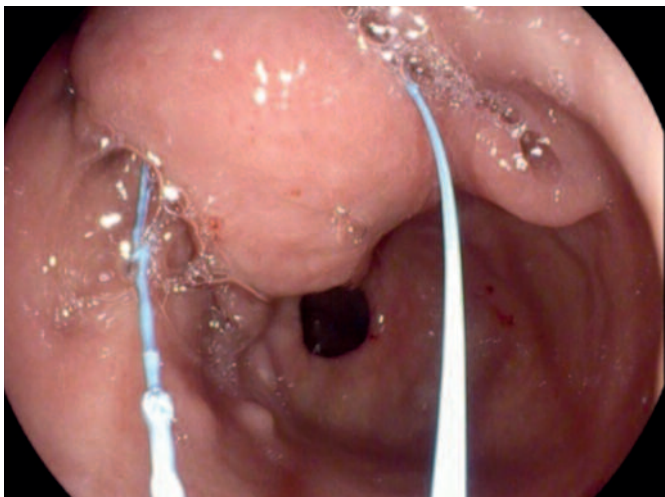


Рис. 8. На образование накинута полипэктомическая петля и затянута над лигатурой.

Fig. 8. Polypectomy loop is placed around the mass and tightened above the ligature.

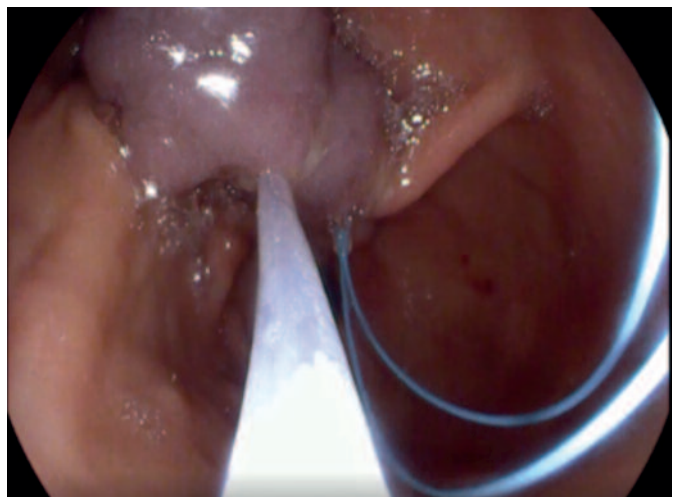
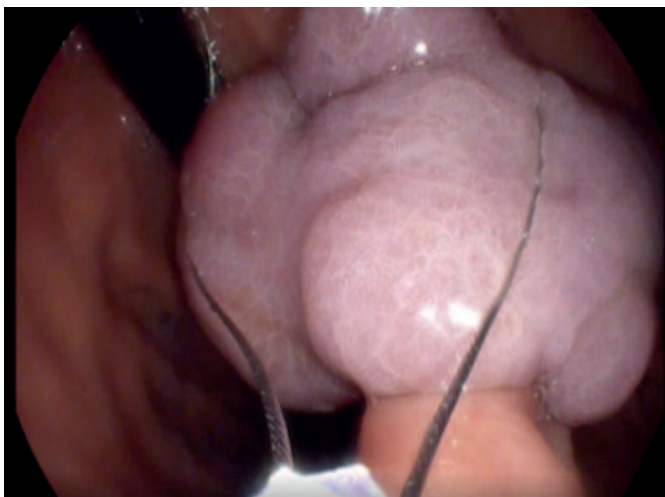
Рис. 9. Электроэксцизия и вид ножки после удаления, также видна затянутая лигатура, кровотечения, перфорации нет.
 Fig. 9. Electrosurgical excision and the view of the stalk after removal, the tightened ligature is visible as well, no evidence of bleeding or perforation.

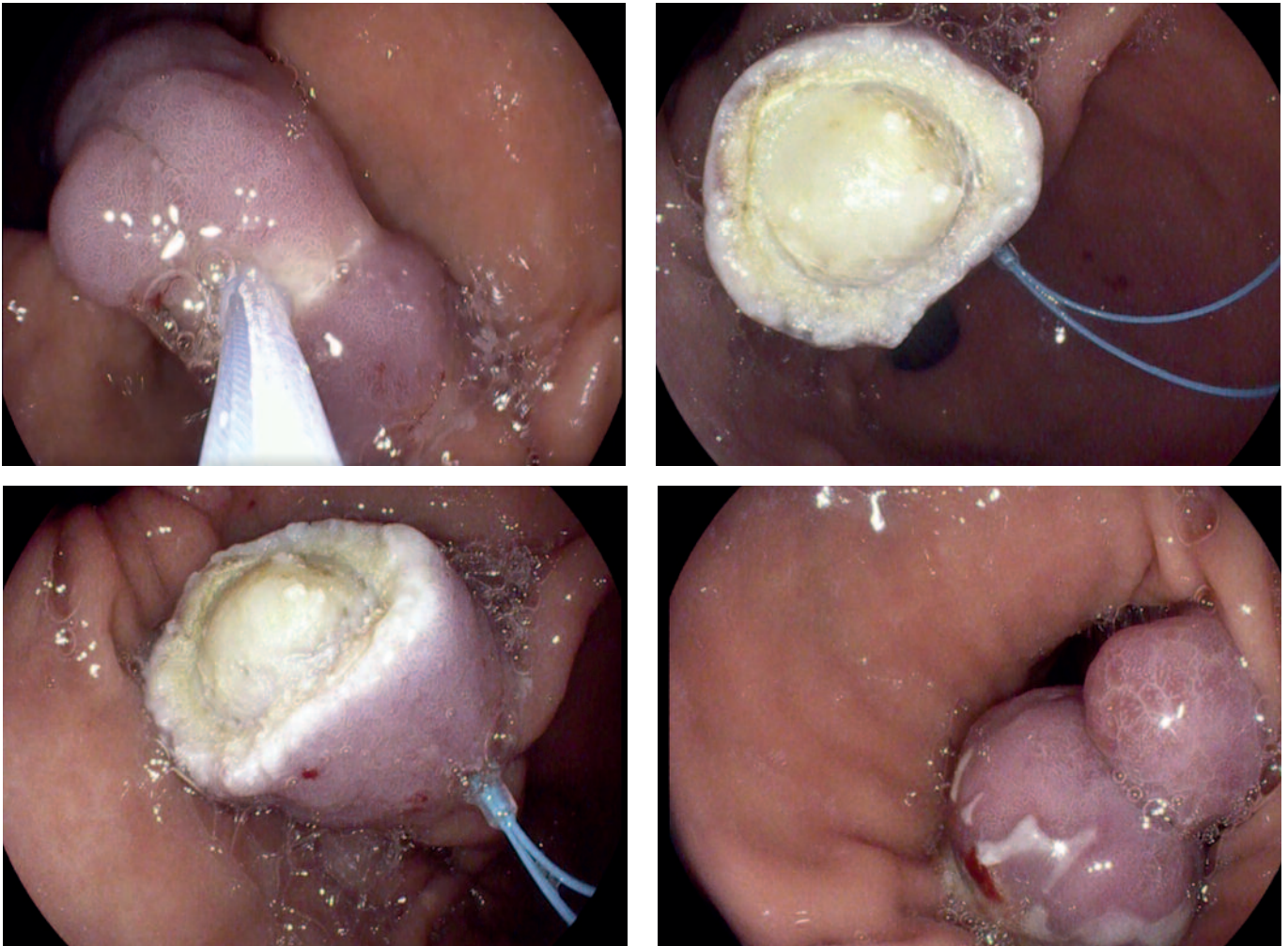
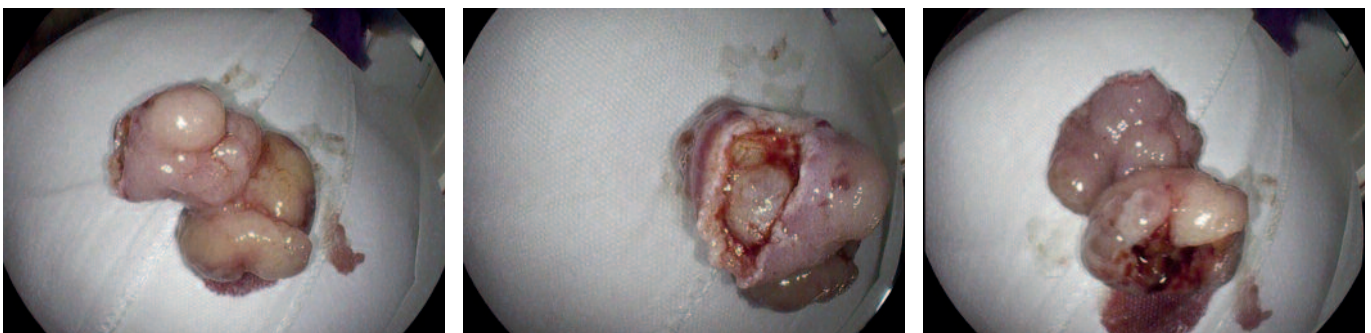

Рис. 10. Общий вид препарата после удаления. Размеры препарата 7х3 см.
 Fig. 10. Overall view of the specimen after removal. The specimen size in 7 x 3 cm.



ное образование, вероятно подслизистое, на длинной толстой ножке (рис. 2, 3), диаметр ножки у основания – не менее 3 см, далее ножка раздваивается на 2 округлых образования (рис. 4) диаметром 3,5 и 1,5 см ярко-красного цвета с налетом фибрина, расширенным поверхностным рисунком (рис. 5, 6). Пилорус овальной формы, свободно пропускает эндоскоп. Луковица двенадцатиперстной кишки объемная, слизистая ее розовая, бархатистая, не изменена. Слизистая постбульбарной части розовая, бархатистая, без особенностей.

Область большого дуоденального сосочка при осмотре аппаратом с торцевой оптикой не видна. Желчь в кишке присутствует.

Заключение: флебэктазии верхней и средней трети пищевода. Плоскоклеточная папиллома средней трети пищевода. Крупное эпителиальное образование антрального отдела желудка на длинной толстой ножке, тип 0-1р. Мелкое эпителиальное образование тела желудка, тип 0-1а. Ксантомы тела желудка. Атрофия слизистой желудка, тип 0-2 (EGA 3).

Учитывая размеры образования, явный подслизистый характер, изъязвление на поверхности, плотность при инструментальной пальпации, заподозрен ВФП.

При удалении опухоли для профилактики кровотечения решено выполнить лигирование ножки ВФП лигирующим устройством EndoLoop НХ-400U-30 Olympus (рис. 7). На образование выше лигатуры накинута полипэктомическая петля и затянута (рис. 8). Далее в смешанном режиме (Erbe 200D: Endocut Q эффект 3, ширина резания 1, интервал резания 6) выполнена петлевая резекция опухоли. Осложнений нет (рис. 8–10).

Гистология: образование представлено мезенхимальными клетками, концентрически расположенными вокруг сосудов, по типу луковичной чешуи, с выраженной эозинофильной и лимфоцитарной инфильтрацией подслизистого слоя, что может соответствовать воспалительному фиброзному полипу.

Литература / References

1. Константинов А.С., Шелехова К.В. Воспалительные фиброзные полипы: клинко-морфологический обзор редкой нозологии. Вопросы онкологии. 2018; 64 (2): 275–9. [Konstantinov A.S., Shelekhova K.V. Inflammatory fibroid polyps: clinical-morphological review of rare nosology. *Voprosy onkologii*. 2018; 64 (2): 275–9 (in Russian).]
2. Daum O, Hes O, Vanecek T et al. Vanek's Tumor (Inflammatory Fibroid Polyp). Report of 18 cases and comparison with three cases of original Vanek's series. *Annals of Diagnostic Pathology* 2005; 7 (6): 337–47.
3. Fazzio C, Madeira E Inflammatory fibroid polyp (Vanek's polyp): a case report and literature review. *J Bras Patol Med Lab* 2015; 51 (2): 117–20.
4. Jukic Z, Ferencic Z, Radulovic P, Mijic A. Estrogen and androgen receptors in inflammatory fibroid polyp (Vanek's Tumor): Case report. *Anticancer Res* 2014; 34(12): 7203–6.
5. Rossi P, Montuori M, Balassone V et al. Inflammatory fibroid polyp. A case report and review of the literature. *Ann Ital Chir* 2012; 83 (4): 347–51.
6. Garmpis N, Damaskos C, Garmpi A et al. Inflammatory Fibroid Polyp of the Gastrointestinal Tract: A Systematic Review for a Benign Tumor. *In Vivo* 2021; 35(1): 81–93. DOI: 10.21873/invivo.12235
7. Ahtil R, Bensghir M, Meziane M et al. Rare etiology of subocclusive syndrome: inflammatory fibroid polyp of the ileum, about a clinical case. *Pan Afr Med J* 2017; 26: 146.
8. Paikos D, Moschos J, Tzilves D et al. Inflammatory fibroid polyp or Vanek's tumour. *Dig Surg* 2007; 24: 231–3.
9. Vanek J. Gastric submucosal granuloma with eosinophilic infiltration. *Am J Pathol* 1949; 25: 397–11.
10. Liu T, Lin M, Montgomery EA, Singhi AD. Inflammatory fibroid polyps of the gastrointestinal tract: spectrum of clinical, morphological, and immunohistochemistry features. *Am J Surgical Pathology* 2013; 37: 586–92.
11. Mucientes P, Mucientes F, Klaassen R. Inflammatory fibroid polyp associated with early gastric carcinoma: a case report. *Annals Diagnostic Pathology* 2012; 16: 148–51.

Заключение

ВФП – редкое доброкачественное поражение, возникающее из подслизистой оболочки ЖКТ. Чаще всего ВФП локализуется в желудке и тонкой кишке и протекает бессимптомно. Симптоматические ВФП чаще всего ассоциированы с болями и тяжестью в эпигастрии, рвотой, желудочно-кишечным кровотечением (локализация в желудке), кишечной непроходимостью (локализация в тонкой кишке). Лечение оперативное – эндоскопическая резекция (локализация в желудке), лапаротомическая резекция ВФП (локализация в тонкой кишке). В большинстве случаев оперативное лечение приводит к полному излечению пациентов, рецидивов образования и специфических осложнений после удаления не описано.

Конфликт интересов. Автор заявляет об отсутствии конфликта интересов.

Conflict of interests. The author declares that there is not conflict of interests.

ИНФОРМАЦИЯ ОБ АВТОРЕ / INFORMATION ABOUT THE AUTHOR

Смирнов Иван Владимирович – врач-эндоскопист высшей квалификационной категории эндоскопического отделения, БУЗ ВО «Вологодская областная клиническая больница». E-mail: ivansmirnov1985@mail.ru; ORCID: 0000-0001-7413-7585
Ivan V. Smirnov – Endoscopist, Vologda Regional Clinical Hospital. E-mail: ivansmirnov1985@mail.ru; ORCID: 0000-0001-7413-7585

Статья поступила в редакцию / The article received: 19.11.2021

Статья принята к печати / The article approved for publication: 25.11.2021