



Хронический кашель у пациента с неэрозивной рефлюксной болезнью: клинический случай

Н.Н. Дехнич¹✉, Т.Н. Коваленко¹, Н.Е. Шадрина^{1,2}

¹ФГБОУ ВО «Смоленский государственный медицинский университет» Минздрава России, Смоленск, Россия;

²ОГБУЗ «Клиническая больница №1», Смоленск, Россия

✉n.dekhnich@mail.ru

Аннотация

Хронический кашель, связанный с рефлюксом, – одно из внепищеводных проявлений гастроэзофагеальной рефлюксной болезни (ГЭРБ), а в некоторых случаях может быть ведущим или единственным проявлением ГЭРБ. В статье представлен клинический случай пациента с хроническим кашлем, которому в ходе обследования установлен диагноз «неэрозивная рефлюксная болезнь с внепищеводными проявлениями (рефлюкс-ассоциированный кашель)». Использование опросника «Индекс симптомов рефлюкса» (RSI) помогло в диагностике ларингофарингеального рефлюкса. Отсутствие убедительных доказательств ГЭРБ по данным эзофагогастроуденоскопии стало показанием для проведения суточной рН-импедансометрии пищевода, позволившей подтвердить диагноз. Модификация образа жизни и комбинированная терапия рабепразолом и ребамипидом стали эффективным подходом в терапии внепищеводных проявлений неэрозивной рефлюксной болезни в виде рефлюкс-ассоциированного кашля.

Ключевые слова: гастроэзофагеальная рефлюксная болезнь, кашель, суточная рН-импедансометрия, *H. pylori*, рабепразол, ребамипид.

Для цитирования: Дехнич Н.Н., Коваленко Т.Н., Шадрина Н.Е. Хронический кашель у пациента с неэрозивной рефлюксной болезнью: клинический случай. *Клинический разбор в общей медицине*. 2024; 5 (6): 12–17. DOI: 10.47407/kr2024.5.6.00428

Chronic cough in a patient with nonerosive reflux disease: a clinical case

N.N. Dekhnich¹✉, T.N. Kovalenko¹, N.E. Shadrina^{1,2}

¹Smolensk State Medical University, Smolensk, Russia;

²Clinical hospital No 1, Smolensk, Russia

✉n.dekhnich@mail.ru

Abstract

Chronic cough associated with reflux is one of the extraesophageal manifestations of gastroesophageal reflux disease (GERD), and in some cases may be the leading or only manifestation of GERD. This article presents a clinical case of a patient with chronic cough, who, during the examination, was diagnosed with GERD, extraesophageal manifestations, reflux-associated cough. The use of the Reflux Symptom Index (RSI) questionnaire has helped in the diagnosis of laryngopharyngeal reflux. The absence of convincing evidence of GERD according to esophagogastroduodenoscopy was an indication for 24-hour pH impedance measurements, which made it possible to confirm the diagnosis. Lifestyle modification and combination therapy with rabeprazole and rebamipide are an effective approach in the treatment of extraesophageal manifestations of nonerosive reflux disease in the form of reflux-associated cough.

Keywords: gastroesophageal reflux disease, cough, pH-impedance monitoring, *H. pylori*, rabeprazole, rebamipide.

For citation: Dekhnich N.N., Kovalenko T.N., Shadrina N.E. Chronic cough in a patient with nonerosive reflux disease: a clinical case. *Clinical review for general practice*. 2024; 5 (6): 12–17 (In Russ.). DOI: 10.47407/kr2024.5.6.00428

Введение

Гастроэзофагеальная рефлюксная болезнь (ГЭРБ) – это хроническое рецидивирующее заболевание, обусловленное нарушением моторно-эвакуаторной функции органов гастроэзофагеальной зоны и характеризующееся регулярно повторяющимся забросом в пищевод желудочного и иногда дуоденального содержимого. Это приводит к появлению клинических симптомов, ухудшающих качество жизни, повреждению слизистой оболочки дистального отдела пищевода с развитием в нем дистрофических изменений неороговевающего многослойного плоского эпителия, катарального или эрозивно-язвенного эзофагита (рефлюкс-эзофагита), а у части больных – цилиндроклеточной метаплазии. Монреальская классификация подразделяет клинические проявления ГЭРБ на пищеводные и внепищеводные. Одно из внепищеводных проявлений ГЭРБ – хронический кашель, связанный с рефлюксом [1]. По результатам эпидемиологических обследований за последние 8 лет, ГЭРБ как причина хронического кашля

возросла от 15,4% до 40,7% [2]. Кашель является глобальной проблемой для практического здравоохранения, что связано с крайне широкой распространенностью острых и хронических заболеваний человека, сопровождаемых этим симптомом [3].

Жалобы

Пациент П., 42 года, обратился к гастроэнтерологу в ноябре 2023 г. с жалобами на постоянный сухой кашель с отделением слизистой мокроты, периодическую изжогу и жжение в эпигастрии при погрешностях в диете не чаще 1–2 раз в неделю.

Анамнез заболевания

Из анамнеза известно, что пациент считает себя больным с 2013 г., когда впервые отметил появление сухого кашля при физической нагрузке и переходе в горизонтальное положение. В марте 2023 г. впервые обратился к пульмонологу, прошел обследование (функция внешнего дыхания, компьютерная томография органов

грудной клетки, эзофагогастродуоденоскопия), прекратил курить и начал получать пробную терапию Симби-корт® Турбухалер® 160/4,5 мкг/доза 1 ингаляция утром и 1 ингаляция вечером. Однако через 2 месяца положительного эффекта от назначенного лечения пациент не отмечал, в связи с чем повторно обратился к пульмонологу, который предположил диагноз «ГЭРБ с внепищеводными проявлениями в виде кашля» и направил на консультацию к гастроэнтерологу.

Данные объективного обследования

При физикальном осмотре были отмечены следующие отклонения: пациент с избыточной массой тела (ИМТ 29,9 кг/м²), при аускультации легких на форсированном выдохе возникает кашель, язык обложен белым налетом по задней поверхности, живот умеренно болезненный в эпигастрии при пальпации. Остальные органы и системы без патологии.

Дополнительные методы исследования

При оценке функции внешнего дыхания изменений не было выявлено, проба с сальбутамолом отрицательная.

На компьютерной томографии органов грудной клетки – без патологии.

По итогу эзофагогастродуоденоскопии (ЭГДС) был выявлен поверхностный антральный гастрит без эндоскопических признаков воспаления и наличия эрозий в слизистой оболочке пищевода. Быстрый уреазный тест биоптата антрального отдела желудка был положительный, что указывало на наличие *H. pylori*. Заключение гистологического исследования биопсийного материала: морфологическая картина хронического поверхностного умеренно активного гастрита с очаговой гиперплазией покровно-ямочного эпителия, фиброзом собственной пластинки, *H. pylori* (++).

Отсутствие убедительных доказательств ГЭРБ по данным ЭГДС стало показанием для назначения суточной рН-импедансометрии пищевода для подтверждения или исключения ГЭРБ. В соответствии с обновленным Лионским консенсусом к убедительным доказательствам ГЭРБ относятся: наличие рефлюкс-эзофагита стадия В, С, D по Лос-Анджелесской классификации или пептической стриктуры пищевода по данным ЭГДС, а также пищевода Барретта по результатам

Рис. 1. Заполненный опросник GERDq.

Fig. 1. Completed GERDq questionnaire.

Подумайте о Вашем самочувствии за последнюю неделю	Количество дней за прошедшую неделю			
	0	1	2-3	4-7
1. Как часто Вы чувствуете чувство жжения за грудиной (изжогу)?	0	1	2	3
2. Как часто Вы чувствуете, что содержимое желудка (вода или пища) движется вверх к горлу (отрыжка)?	0	1	2	3
3. Как часто Вас беспокоит боль в центре эпигастральной области?	3	2	1	0
4. Как часто у Вас бывает тошнота?	3	2	1	0
5. Как часто изжога или отрыжка мешают Вам спать?	0	1	2	3
6. Как часто Вы принимаете лекарства для купирования этих симптомов (например, маалокс)?	0	1	2	3
Итоговый балл – 5				
8 и более баллов – вероятно наличие ГЭРБ				

Рис. 2. Заполненный опросник RSI.

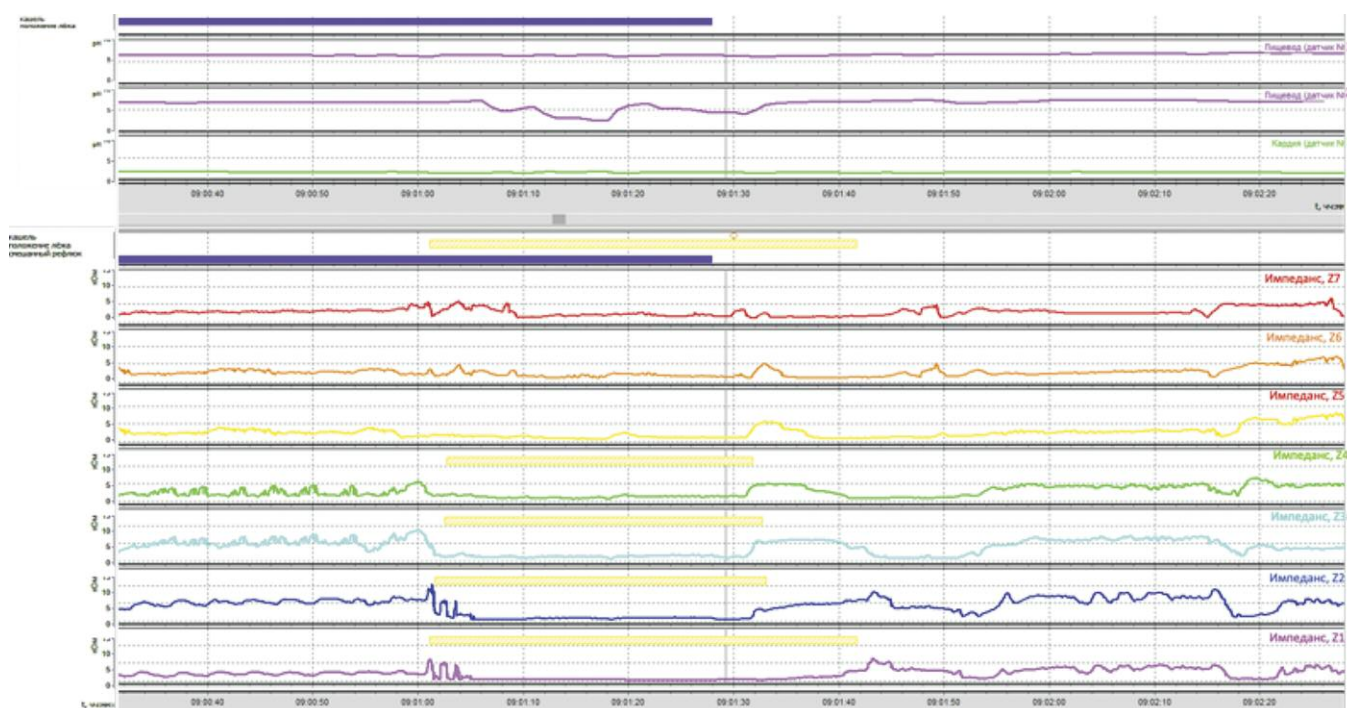
Fig. 2. Completed RSI questionnaire.

Оцените качество жизни за последний месяц с учетом наличия нижеприведенных жалоб	0 – нет жалоб 5 – серьезно беспокоили					
	1. Осиплость или изменение голоса	0	1	2	3	4
2. Покашливание, першение	0	1	2	3	4	5
3. Избыток слизи в горле или ее затекание из носа	0	1	2	3	4	5
4. Трудности при глотании твердых или жидких веществ/таблеток	0	1	2	3	4	5
5. Приступы кашля после еды или при принятии горизонтального положения	0	1	2	3	4	5
6. Трудности при дыхании или удушье/ларингоспазм	0	1	2	3	4	5
7. Длительные приступы кашля	0	1	2	3	4	5
8. Чувство кома в горле или инородного тела	0	1	2	3	4	5
9. Изжога, чувство жжения за грудиной, в области пищевода, боль за грудиной, расстройство пищеварения	0	1	2	3	4	5
Итоговый балл – 13						
13 и более баллов – наличие ларингофарингеального рефлюкса						

Рис. 3. Заполненный опросник GERD-HRQL.
Fig. 3. Completed GERD-HRQL questionnaire.

Насколько сильно Вас беспокоят следующие симптомы?	1 – симптомы (проблемы) заметны, но не беспокоят 2 – симптомы заметны и беспокоят, но не каждый день 3 – симптомы заметны и беспокоят ежедневно 4 – симптомы влияют на каждодневную деятельность 5 – симптомы приводят к потере трудоспособности					
	0	1	2	3	4	5
1. Насколько сильна у Вас изжога?	0	1	2	3	4	5
2. Бывает ли изжога после того, как Вы ложитесь?	0	1	2	3	4	5
3. Бывает ли изжога после того, как Вы встаете?	0	1	2	3	4	5
4. Бывает ли изжога после еды?	0	1	2	3	4	5
5. Вынуждает ли изжога менять питание?	0	1	2	3	4	5
6. Просыпаетесь ли Вы от изжоги?	0	1	2	3	4	5
7. Бывает ли Вам трудно глотать?	0	1	2	3	4	5
8. Бывает ли Вам больно глотать?	0	1	2	3	4	5
9. Бывает ли у Вас вздутие живота или чувство распирания?	0	1	2	3	4	5
10. Если Вы принимаете лекарства, мешает ли их прием Вашей повседневной деятельности?	0	1	2	3	4	5
Итоговый балл – 24						

Рис. 4. Эпизоды патологических гастроэзофагеальных рефлюксов.
Fig. 4. Episodes of gastroesophageal reflux.



гистологического исследования биоптатов слизистой оболочки пищевода [4].

Пациенту был назначен следующий план обследования:

- заполнение опросников, регистрирующих симптомы ГЭРБ (GERDq, RSI, GERD-HRQL);
- общий анализ крови;
- биохимический анализ крови;
- общий анализ мочи;
- HBs Ag, anti-HCV, ВИЧ, RW;
- электрокардиография (ЭКГ);
- суточная рН-импедансометрия пищевода.

По результатам опросника GERDq (от англ. GastroEsophageal Reflux Disease – ГЭРБ и Questionnaire – опросник) пациент набрал 5 баллов, что недостаточно для постановки диагноза ГЭРБ. Вероятное наличие ГЭРБ при сумме баллов более 8 (рис. 1).

Сумма баллов в результате заполнения опросника «Индекс симптомов рефлюкса» (RSI) (от англ. Reflux symptom index) составила 13 баллов, что подтверждает наличие ларингофарингеального рефлюкса (рис. 2).

В опроснике GERD-HRQL (от англ. Health-Related Quality of Life in Patients with Gastroesophageal Reflux Disease) пациент набрал итоговых 24 балла, что указыва-

ло на снижение качества жизни пациента из-за наличия симптомов заболевания (рис. 3).

По данным лабораторных исследований и ЭКГ у пациента не было выявлено каких-либо изменений.

Перед суточной рН-импедансометрией пищевода были исключены заболевания и состояния, являющиеся противопоказанием для исследования. Противопоказания к проведению суточного комбинированного импеданс-рН-мониторинга:

- дивертикулы, стриктуры, язвы, опухоли, варикозное расширение вен пищевода;
- недавно перенесенная операция на пищеводе и желудке;
- желудочно-кишечное кровотечение;
- тяжелая коагулопатия;
- бронхиальная астма, заболевания сердечно-сосудистой системы, при которых противопоказана стимуляция блуждающего нерва;
- выраженная дыхательная недостаточность;
- психологические особенности и психические отклонения, затрудняющие взаимопонимание с пациентом [5].

Выполнена суточная рН-импедансометрия пищевода с установкой рН-датчиков кардия – пищевод – пищевод (нижний пищеводный датчик установлен на 5 см выше верхней границы нижнего пищеводного сфинктера (НПС), определенного методом «скачка импеданса»). В течение 14 дней до исследования ингибиторы протонной помпы (ИПП) пациент не принимал. Результаты суточной рН-импедансометрии представлены ниже.

- АЕТ (время закисления пищевода или время с $\text{pH} < 4$) 10% ($< 4\%$ – норма, 4–6% – серая зона, $> 6\%$ – ГЭРБ).
- Индекс DeMeester 31,91 (норма $< 14,72$).
- По данным рН-импедансометрии выявлено 84 рефлюкса: кислые – 62, слабокислые – 15, слабощелочные – 1. Высокие рефлюксы – 15 (рис. 4).
- Во время исследования у пациента отмечались симптомы: кашель (6 эпизодов). Индекс симптома (SI) – 42,9%, вероятность ассоциации симптома с рефлюксом (SAP) – 98,7%.

Заключение суточной рН-импедансометрии пищевода: кислотопродуцирующая функция желудка сохранена. Многочисленные патологические рефлюксы, время с $\text{pH} < 4$, АЕТ 10%, что свидетельствует о наличии ГЭРБ. По данным импедансометрии – высокая вероятность связи кашля с рефлюксом.

В результате полученных данных пациенту был выставлен клинический диагноз. Основное заболевание – неэрозивная рефлюксная болезнь с внепищеводными проявлениями (рефлюкс-ассоциированный кашель). Сопутствующее заболевание – хронический поверхностный антральный гастрит, ассоциированный с *H. pylori*.

Лечение

В соответствии с клиническими рекомендациями Российской гастроэнтерологической ассоциации по диагностике и лечению ГЭРБ пациенту было рекомендо-

вано модифицировать образ жизни. А именно снизить массу тела на 5–10%, ограничить прием алкоголя, кофеина, кофе, цитрусовых, мяты, острой пищи, томатов, шоколада, газированных напитков; соблюдать трех-, четырехкратное питание; прекратить прием пищи за 2 часа до сна [1].

С целью купирования ГЭРБ-ассоциированных симптомов и для восстановления барьерных свойств слизистой оболочки пищевода была рекомендована комбинированная терапия ИПП и ребаамипидом. По итогам исследований, ИПП эффективно контролируют уровень pH в нижней трети пищевода, что сопровождается уменьшением и/или исчезновением симптомов заболевания как у пациентов с эрозивным эзофагитом, так и при неэрозивной рефлюксной болезни. В качестве ИПП был рекомендован рабепразол в стандартной дозе 20 мг утром за 30 минут до еды 1 раз в сутки в течение 1 месяца.

Благодаря высокой константе диссоциации рабепразол способен быстро накапливаться в секреторных канальцах слизистой оболочки желудка и выраженно ингибировать синтез соляной кислоты в париетальных клетках, что обеспечивает быстрый ответ на терапию и позволяет достичь стойкого антисекреторного эффекта уже после первых суток приема препарата [1]. Рабепразол демонстрирует высокий уровень безопасности с точки зрения низкой частоты развития нежелательных реакций. Кроме того, метаболизм рабепразола минимально зависит от системы цитохрома 450, что делает его антисекреторный эффект предсказуемым и стабильным. Стоит отметить дополнительные цитопротективные свойства рабепразола. В ряде исследований было показано, что рабепразол стимулирует секрецию муцинов и повышает их концентрацию в слизи пищевода, что обеспечивает рабепразолу дополнительные терапевтические преимущества [1].

Одновременно к приему рабепразола был рекомендован ребаамипид в дозе 100 мг независимо от приема пищи 3 раза в сутки в течение 1 месяца. Согласно данным ряда клинических исследований, эффективность комбинации ИПП и ребаамипида способствует большему регрессу жалоб у пациентов с ГЭРБ и меньшей частоте рецидивов заболевания, чем при монотерапии ИПП. Механизм действия ребаамипида связан с индукцией синтеза простагландинов E_2 и I_2 в слизистой оболочке желудочно-кишечного тракта (ЖКТ), что приводит к улучшению кровотока, снижению проницаемости слизистой, повышению секреции слизи, усилению экспрессии эпидермального фактора роста и его рецепторов в нормальной и поврежденной слизистой оболочке. Кроме того, ребаамипид обладает противовоспалительным потенциалом, способствует выведению активных радикалов кислорода. Одна из основных точек приложения ребаамипида – изменение проницаемости слизистой оболочки ЖКТ посредством увеличения экспрессии белков плотных контактов [6].

С целью лечения хронического поверхностного антрального гастрита, ассоциированного с *H. pylori*, была

рекомендована стандартная эрадикационная терапия *H. pylori* на 14 дней. Таким образом, к рабепразолу и ребаамипиду добавлены на 14 дней 2 антибиотика – кларитромицин и амоксициллин. Рекомендации по медикаментозной терапии выглядели следующим образом: рабепразол 20 мг 2 раза в сутки, кларитромицин 500 мг 2 раза в сутки, амоксициллин 1000 мг 2 раза в сутки, ребаамипид 100 мг 3 раза в сутки 14 дней. Начиная с 15-го дня пациенту было рекомендовано продолжить прием рабепразола 20 мг утром за 30 минут до еды утром 1 раз в сутки и ребаамипид 100 мг независимо от приема пищи 3 раза в сутки до 4 недель терапии.

Стоит отметить, что добавление ребаамипида к антигеликобактерным схемам рассматривается в Клинических рекомендациях по диагностике и лечению инфекции *H. pylori* как мера, которая повышает успешность терапии и подтверждается рядом метаанализов [6].

Оценка эффективности терапии

Пациент явился на прием для оценки симптомов заболевания через 3 месяца после окончания медикаментозной терапии. Со слов известно, что он четко следовал всем предписанным рекомендациям. Его масса тела снизилась на 4 кг. После начала терапии пациент отмечал существенное улучшение самочувствия: покашливания стали редкими – менее 1–2 раз в неделю, а остальные симптомы не беспокоили.

С целью изучения динамики изменений pH в нижней трети пищевода и наглядности представляемого клинического случая пациенту (после его согласия) была проведена повторная суточная pH-импедансометрия пищевода с установкой pH-датчиков кардия – пищевод – пищевод (нижний пищеводный датчик установлен на 5 см выше верхней границы НПС, определенного методом «скачка импеданса»).

Результаты суточной pH-импедансометрии:

- АЕТ 1,33% (<4% – норма, 4–6% – серая зона, >6% – ГЭРБ).
- Индекс DeMeester 6,66 (норма <14,72).
- По данным pH-импедансометрии выявлено 27 рефлюксов: кислые – 18, слабокислые – 9, слабощелочные – 0. Высокие рефлюксы – 7.
- Во время исследования у пациента не отмечалось симптомов ГЭРБ.

Заключение: кислотопродуцирующая функция желудка сохранена, отсутствие патологических рефлюксов, время с pH <4 АЕТ 1,33%. По данным импедансометрии количество рефлюксов у пациента не превышает физиологическую норму.

Таким образом, терапия привела к ремиссии такого хронического заболевания, как ГЭРБ и ее субкатегории – неэрозивной рефлюксной болезни.

Наряду с этим через 2 месяца после окончания терапии ИПП пациент сдал анализ кала на определение антигена *H. pylori* методом АФА с использованием моноклональных антител, который был отрицательным, что подтвердило успешность антигеликобактерной терапии.

Заключение

Хронический кашель может быть единственным проявлением ГЭРБ. Коллаборация пульмонолога и гастроэнтеролога целесообразна в диагностике внепищеводных проявлений ГЭРБ у пациентов с хроническим кашлем. Использование опросника «Индекс симптомов рефлюкса» (RSI) может помочь в диагностике ларингофарингеального рефлюкса. При отсутствии убедительных доказательств ГЭРБ на ЭГДС пациенту для

подтверждения ГЭРБ следует рекомендовать суточную рН-импедансометрию пищевода. Модификация образа жизни и комбинированная терапия рабепразолом и ребамипидом эффективны в терапии внепищеводных проявлений неэрозивной рефлюксной болезни в виде рефлюкс-ассоциированного кашля.

Конфликт интересов. Авторы заявляют об отсутствии конфликта интересов.

Conflict of interests. The authors declare that there is not conflict of interests.

Литература / References

- Ивашкин В.Т., Маев И.В., Трухманов А.С. и др. Рекомендации Российской гастроэнтерологической ассоциации по диагностике и лечению гастроэзофагеальной рефлюксной болезни. *Российский журнал гастроэнтерологии, гепатологии, колопроктологии*. 2020;(4):70-97.
Ivashkin VT, Mayev IV, Trukhmanov AS et al. Recommendations of the Russian Gastroenterological Association for the diagnosis and treatment of gastroesophageal reflux disease. *Russian J Gastroenterol, Hepatol, Coloproctol* 2020;(4):70-97 (in Russian).
- Шадрин Н.Е., Вольская О.С., Тучков И.А. и др. Гастроэзофагеальная рефлюксная болезнь и хронический кашель. *Вестник Смоленской государственной медицинской академии*. 2023;(2):145.
Shadrina NE, Volskaya OS, Tuchkov IA et al. Gastroesophageal reflux disease and chronic cough. *Bulletin of the Smolensk State Medical Academy* 2023;(2):145 (in Russian).
- Горбачева Е.М., Ильюшина И.В., Слончакова Д.М. и др. Гастроэзофагеальная рефлюксная болезнь и хронические бронхолегочные заболевания. Необходимость проведения 24-часовой рН-импедансометрии. *Вестник Смоленской государственной медицинской академии*. 2023;(4):67.
Gorbacheva EM, Ilyushina IV, Slonchakova DM et al. Gastroesophageal reflux disease and chronic bronchopulmonary diseases. the need for 24-hour pH impedance measurement. *Bulletin of the Smolensk Medical Academy* 2023;(4):67 (in Russian).
- Guwali CP, Yadlapati R, Fass R et al. Updates to the modern diagnosis of GERD: Lyon consensus 2.0. 2023.
- Бордин Д.С., Янова О.Б., Валитова Э.Р. Методика проведения и клиническое значение импеданс-рН-мониторинга. Методические рекомендации. М., 2013.
Bordin DS, Janova OB, Valitova ER. The methodology and clinical significance of impedance-pH monitoring. Methodological recommendations. Moscow, 2013 (in Russian)
- Симаненков В.И., Лутаенко Е.А., Никогосян АА. Клинико-фармакологические особенности применения ребамипида при заболеваниях желудочно-кишечного тракта литературный обзор. *Медицинский Совет*. 2016;(19):88-95.
Simanenkov VI, Lutaenko EA, Nikoghosyan AA. Clinical and pharmacological features of the use of rebamipid in diseases of the gastrointestinal tract a literary review. *Medical advice* 2016;(19):88-95 (in Russian).
- Ивашкин В.Т., Лапина Т.Л., Маев И.В. и др. Клинические рекомендации Российской гастроэнтерологической ассоциации, Научного сообщества по содействию клиническому изучению микробиома человека, Российского общества профилактики неинфекционных заболеваний, Межрегиональной ассоциации по клинической микробиологии и антимикробной химиотерапии по диагностике и лечению *H. pylori* у взрослых. *Российский журнал гастроэнтерологии, гепатологии, колопроктологии*. 2022;32(6):72-93.
Ivashkin VT, Lapina TL, Mayev IV et al. Clinical recommendations of the Russian Gastroenterological Association, the Scientific Community to promote the clinical study of the Human Microbiome, the Russian Society for the Prevention of Noncommunicable Diseases, the Interregional Association for Clinical Microbiology and Antimicrobial Chemotherapy for the diagnosis and treatment of *H. pylori* in adults. *Russian J Gastroenterol Hepatol Coloproctol* 2022;32(6):72-93 (in Russian).

ИНФОРМАЦИЯ ОБ АВТОРАХ

Дехнич Наталья Николаевна – д-р мед. наук, проф. каф. факультетской терапии, проректор по дополнительному профессиональному образованию и развитию регионального здравоохранения ФГБОУ ВО «Смоленский государственный медицинский университет» Минздрава России. E-mail: n.dekhnich@mail.ru; ORCID 0000-0002-6144-3919

Коваленко Татьяна Николаевна – орд. каф. факультетской терапии, ФГБОУ ВО «Смоленский государственный медицинский университет» Минздрава России. E-mail: tanyakvl@yandex.ru; ORCID 0009-0003-9829-1060

Шадрин Наталья Евгеньевна – ассистент каф. факультетской терапии, ФГБОУ ВО «Смоленский государственный медицинский университет» Минздрава России, вр.-гастроэнтеролог гастроэнтерологического отделения ОГБУЗ «Клиническая больница №1». E-mail: n.shadrina05@gmail.com

Поступила в редакцию: 07.06.2024

Поступила после рецензирования: 18.06.2024

Принята к публикации: 20.06.2024

INFORMATION ABOUT THE AUTHORS

Natalya N. Dekhnich – D. Sci. (Med.), Prof., Smolensk State Medical University. E-mail: n.dekhnich@mail.ru; ORCID 0000-0002-6144-3919

Tatyana N. Kovalenko – Therapy resident, Smolensk State Medical University. E-mail: tanyakvl@yandex.ru; ORCID 0009-0003-9829-1060

Natalya E. Shadrina – Assistant, Smolensk State Medical University; Gastroenterologist, Clinical hospital No 1. E-mail: n.shadrina05@gmail.com

Received: 07.06.2024

Revised: 18.06.2024

Accepted: 20.06.2024