



Клинический случай

Клинический случай: хирургическое лечение интрахиазмального кровоизлияния

П.И. Кушнирук^{1,2}✉, К.Г. Филатов^{1,2}, А.В. Филатова^{1,2}, А.Е. Бусыгин^{1,2}, И.Г. Шошинов^{1,2}, С.К. Мирзоян^{1,2}, С.В. Вадюнин^{1,2}, В.Э. Ломакина^{1,2}, С.С. Маслова^{1,2}

¹ФГБОУ ВО «Волгоградский государственный медицинский университет» Минздрава России, Волгоград, Россия;

²ГБУЗ «Волгоградская областная клиническая больница №1», Волгоград, Россия

✉pkushniruk@mail.ru

Аннотация

В представленной работе рассматривается клинический случай интрахиазмального кровоизлияния. Пациент В., 51 год, поступил в стационар с жалобами на острую потерю зрения справа и резкое ухудшение зрения слева, умеренную диффузную головную боль. При обследовании выявлено образование хиазмы зрительных нервов, имеющее признаки кровоизлияния в подострой стадии. В ходе операции обращали внимание резко увеличенные перекрест зрительных нервов и начальные отделы правого зрительного тракта серо-синего цвета. При рассечении пиальной оболочки хиазмы на глубине 1 мм обнаружено плотное кистозное образование, из полости которого удалены массы, соответствующие гематоме в стадии организации. В раннем послеоперационном периоде пациент отметил улучшение зрения на левый глаз. Описанный клинический случай демонстрирует возможность ранней декомпрессии хиазмы зрительных нервов, радикального удаления хиазмальных гематом без значительного ухудшения неврологического и зрительного дефицита в послеоперационном периоде.

Ключевые слова: хиазма, кровоизлияние, апоплексия хиазмы, интрахиазмальное кровоизлияние.

Для цитирования: Кушнирук П.И., Филатов К.Г., Филатова А.В., Бусыгин А.Е., Шошинов И.Г., Мирзоян С.К., Вадюнин С.В., Ломакина В.Э., Маслова С.С. Клинический случай: хирургическое лечение интрахиазмального кровоизлияния. *Клинический разбор в общей медицине*. 2025; 6 (6): 90–93. DOI: 10.47407/kr2025.6.6.00636

Clinical Case

Clinical case: surgical treatment of intrachiasmal hemorrhage

P.I. Kushniruk^{1,2}✉, K.G. Filatov^{1,2}, A.V. Filatova^{1,2}, A.E. Busygin^{1,2}, I.G. Shoshinov^{1,2}, S.K. Mirzoyan^{1,2}, S.V. Vadyunin^{1,2}, V.E. Lomakina^{1,2}, S.S. Maslova^{1,2}

¹Volgograd State Medical University, Volgograd, Russia;

²Volgograd Regional Clinical Hospital No. 1, Volgograd, Russia

✉pkushniruk@mail.ru

Abstract

This article discusses a clinical case intrachiasmal hemorrhage. Patient V., 51 y.o. entered the hospital with complaints of a lack of vision in the right eye, a severe deterioration in the vision in the left eye and a diffuse headache. The examination revealed optic nerve chiasm change having the features of hemorrhage in the subacute phase. During the operation, pay attention significantly increased and gray-blue color optic chiasm and the initial sections of the right optic tract. When dissecting the pial membrane of the chiasm at a depth of 1 mm, a dense cystic formation was found. The masses corresponding to the hematoma in the organization stage are removed from the cavity of the cystic formation. In the early postoperative period, the patient noted an improvement in vision in the left eye. The described clinical case demonstrates the possibility of early decompression of optic and the importance of radical removal of chiasmatic hematomas without significant deterioration of the neurological and visual deficit in the postoperative period.

Key words: chiasma, hemorrhage, chiasm apoplexy, intrachiasmal hemorrhage.

For citation: Kushniruk P.I., Filatov K.G., Filatova A.V., Busygin A.E., Shoshinov I.G., Mirzoyan S.K., Vadyunin S.V., Lomakina V.E., Maslova S.S. Clinical case: surgical treatment of intrachiasmal hemorrhage. *Clinical review for general practice*. 2025; 6 (6): 90–93 (In Russ.). DOI: 10.47407/kr2025.6.6.00636

Введение

Одной из редко встречающихся патологий, вызывающих острое нарушение зрительной функции и проявляющихся значительными выпадениями полей зрения, является интрахиазмальное кровоизлияние. В иностранной литературе также часто употребляется термин «апоплексия хиазмы» [1, 2]. Первичные, самопроизвольные кровоизлияния в перекрест зрительных нервов встречаются крайне редко. Наиболее часто они носят вторичный характер на фоне имеющейся патологии хиазмально-селлярной области и среди них основное место занимают кавернозные ангиомы (КА) хиазмы [3, 4]. Они составляют менее 1%

всех внутричерепных КА [5], а встречаемость их в популяции составляет 0,2–0,4%. Реже причиной интрахиазмальных кровоизлияний становятся артериовенозные мальформации хиазмы [2], кровоизлияния из аденом гипофиза [1], глиомы хиазмы [6], а также черепно-мозговые травмы [7]. Параклиническая диагностика источника кровоизлияния часто не представляется возможной, что можно объяснить наличием скрытых сосудистых аномалий хиазмы, для выявления которых недостаточно обычных ангиографических методов исследования.

В данном сообщении представлен случай хирургически верифицированной интрахиазмальной гематомы,

клинически проявившейся прогрессирующими зрительными нарушениями.

Описание клинического случая

Пациент В., 51 год, поступил в стационар с жалобами на полное отсутствие зрения справа, резкое ухудшение зрения слева и умеренную диффузную головную боль.

За две недели до госпитализации на фоне повышения артериального давления у пациента появились жалобы на головокружение, диффузную головную боль, снижение зрения на оба глаза, которое в течение двух недель постепенно прогрессировало. Вечером, за день до госпитализации, пациент отметил резкое снижение зрения на правый глаз.

На момент поступления в стационар пациент находился в ясном сознании. При неврологическом осмотре было выявлено полное выпадение поля зрения справа с девиацией OD кнаружи и сохранение незначительного сектора с назальной стороны слева. Клинико-лабораторное обследование не выявило отклонений от нормы.

При осмотре офтальмолога выявлены симптомы частичной атрофии зрительных нервов OU, а также признаки поражения хиазмы с преимущественным вовлечением правого зрительного нерва. VOD=0; VOS=0,08. Поля зрения: сохранен незначительный сектор с назальной стороны с выпадением точки фиксации (рис. 1). Фотореакция крайне вялая. Девиация OD кнаружи. Глазное дно: OD – диск зрительного нерва белый, резко деколорирован, границы подчеркнута четкие, сосуды узкие, извиты, склерозированы; OS – диск зрительного нерва серый, границы четкие, сосуды аналогичны OD. В макуле – пигментированный дистрофический очаг.

При выполнении магнитно-резонансной томографии (МРТ) головного мозга (рис. 2) в супраселлярной области выявлено объемное образование 16×25×16 мм неправильной округлой формы с четкими, неровными контурами, негетерогенно гиперинтенсивное на T1- и T2-взвешенных изображениях и в режиме FLAIR, достоверно не накапливающее контрастное вещество. Образования имели признаки, характерные для крови в подострой и/или хронической стадии геморрагии.

Для исключения артериальной аневризмы, выявления иных сосудистых аномалий проведена нативная компьютерная томография (КТ) головного мозга и КТ-ангиография. В области хиазмы визуализировано округлое объемное образование с четкими контурами, не накапливающее контрастное вещество при его внутривенном введении. Отмечалось умеренное смещение вверх отрезков A1 сегментов передних мозговых артерий с обеих сторон.

Через сутки после поступления пациенту выполнено хирургическое вмешательство. После правосторонней птериональной краниотомии осуществлен доступ к хиазмально-селлярной области. Осмотр интракраниальных отделов зрительных путей после пересечения арахноидальных сращений не выявил патологических новообразований в хиазмальной цистерне. Пиальная мембрана зрительных структур была интактной с четким сосудистым рисунком. Обращали внимание резко уве-

Рис. 1. Поля зрения Пациента В. (до оперативного лечения).
Fig. 1. Visual fields of patient V. (before surgery).

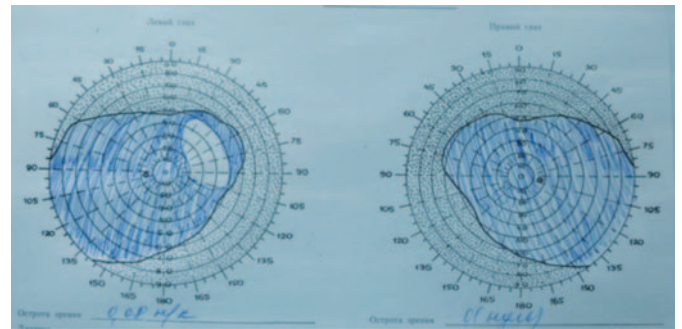
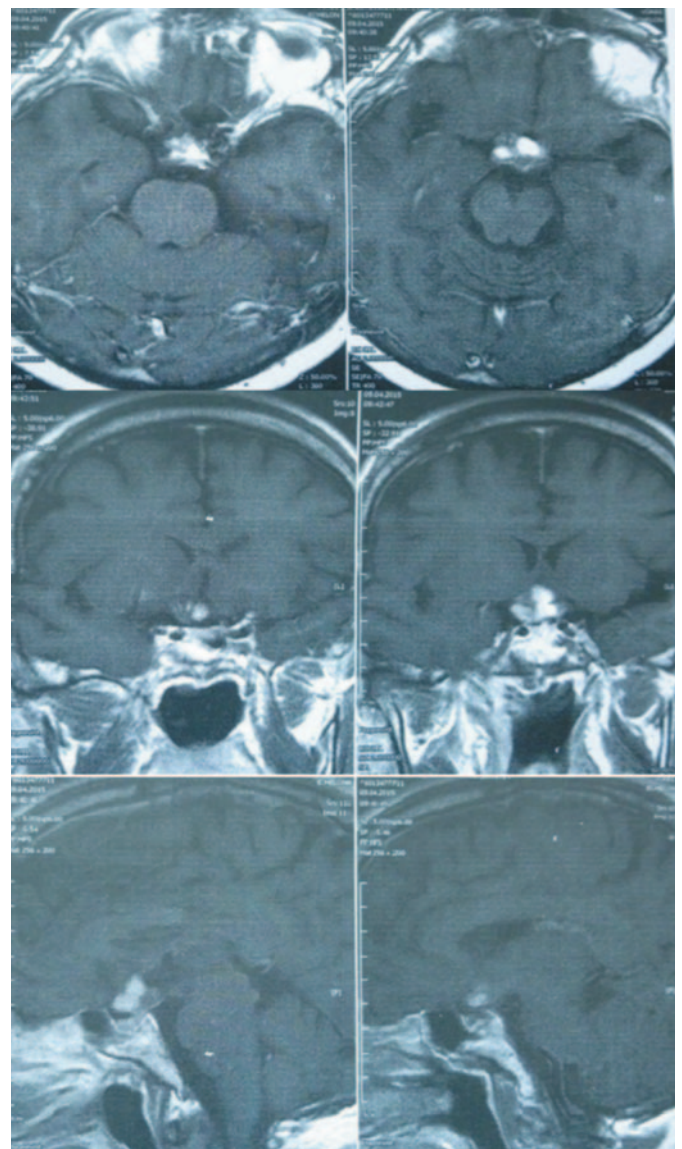


Рис. 2. МРТ головного мозга Пациента В. (в трех проекциях).
Fig. 2. Brain MRI of patient V. (three planes).



личенные перекрест зрительных нервов и начальные отделы правого зрительного тракта серо-синего цвета и малоподвижные из-за наличия плотного интрахиазмального образования (рис. 3). После коагуляции сосудов латеральных отделов хиазмы произведено рассечение пиальной оболочки в продольном направлении. На глубине 1 мм обнаружено плотное кистозное образова-

Рис. 3. Интраоперационный снимок: измененная хиазма зрительных нервов до удаления интрахиазмального объемного образования.

Fig. 3. Intraoperative image: altered optic chiasm before removal of the intrachiasmatic mass.

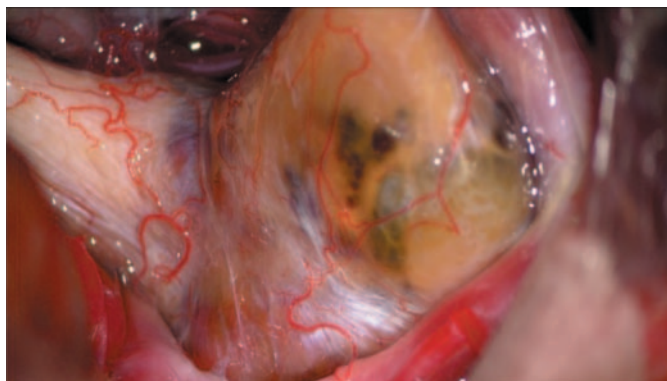

Рис. 4. Интраоперационный снимок: интрахиазмальное объемное образование коричневого цвета.

Fig. 4. Intraoperative image: brown intrachiasmatic mass.

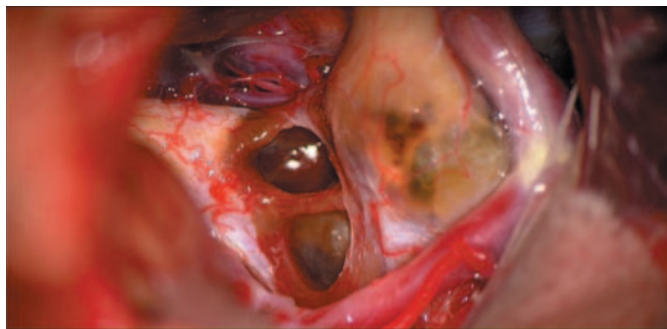
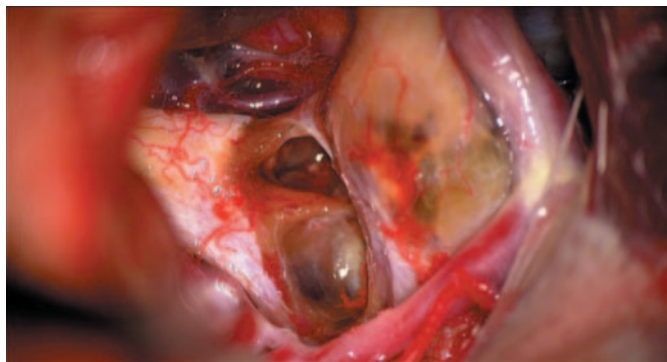
Рис. 5. Интраоперационный снимок: интрахиазмальная инкапсулированная гематома удалена totally.

Fig. 5. Intraoperative image: totally removed intrachiasmatic encapsulated hematoma.



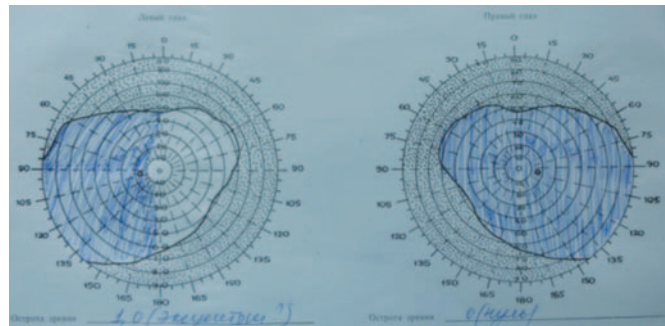
ние (рис. 4), толстая стенка (около 1 мм) которого рас-сечена. Из полости образования удалены коричневые, однородные массы, густой консистенции, соответствующие гематоме в стадии организации. По завершении интракапсулярной декомпрессии плотные стенки отделены от прилежащих волокон хиазмы и правого зрительного тракта. Патологическое образование удалено totally (рис. 5). Рана закрыта послойно.

Гистологическое исследование выявило сгустки крови в стадии организации, стенка образования была представлена фиброзной тканью с фокусами кровоизлияний.

Послеоперационный период протекал без осложнений. При контрольной МРТ головного мозга на седь-

Рис. 6. Поля зрения Пациента В. (10-е сутки после оперативного лечения).

Fig. 6. Visual fields of patient V. (day 10 after surgery).



мые сутки после оперативного лечения: объемное образование в области хиазмально-селлярной области не выявляется.

В раннем послеоперационном периоде пациент отметил улучшение зрения на левый глаз. При офтальмологическом осмотре через 10 дней после операции – хиазмальный синдром с преимущественным поражением правого зрительного нерва. VOD=0 (ноль); VOS=1,0 (эксцентрично) (рис. 6). Глазные щели D=S, зрачки OD=OS, прямая фотореакция на OD abs, на OS – содружественная. Девиация OD кнаружи. На OS глазодвигательных нарушений нет. На глазном дне явления частичной атрофии зрительных нервов OU.

Обсуждение

Кровоизлияние в перекрест зрительных нервов приводит к образованию интрахиазмальной гематомы, вызывающей компрессию зрительных путей с последующим необратимым их повреждением, и характеризуется развитием клинической картины острого хиазмального синдрома, характеризующегося резкой, чаще частичной, потерей зрения, уменьшением зрительных полей в сочетании с головной болью, обычно носящей ретробульбарный характер.

В литературе описано значительное количество случаев интрахиазмальных кровоизлияний с развитием описанной клинической картины. В большинстве из них причиной образования гематомы являлись кавернозные ангиомы [3, 8, 11, 12], реже – артериовенозные мальформации хиазмы [2], кровоизлияния из аденом гипофиза [1], глиомы хиазмы [6], крайне редко происходят спонтанные кровоизлияния в зрительный перекрест, когда при ревизии ложа удаленной гематомы не обнаруживается ни одна из вышеуказанных патологий, а также отдельное место занимают кровоизлияния в хиазму травматического генеза [7]. В описанном нами случае ревизия ложа удаленной гематомы не выявила никаких аномалий в структуре хиазмы. Отсутствие иных патологий хиазмально-селлярной области и травматического анамнеза позволяет нам предположить, что кровоизлияние носило спонтанный характер.

В случае выявления интрахиазмальных кровоизлияний необходимо срочное оперативное лечение с целью удаления гематомы и декомпрессии зрительных путей, а также для выявления и устранения морфологической причины образования гематомы с целью предотвраще-

ния рецидивных кровоизлияний [3, 12]. В большинстве случаев хирургического лечения патологий перекреста зрительных нервов применялся птериональный доступ [3, 5, 9], который использовался и в нашем клиническом наблюдении. Реже описывается применение различных видов фронтальных доступов [9] и один случай трансфеноидального доступа [10].

Большинство авторов сходятся во мнении, что ранняя декомпрессия хиазмы приводит к регрессу зрительных нарушений вплоть до полного восстановления функции [3, 6, 9]. В случае пациента В. произошло улучшение зрения на левый глаз с увеличением поля зрения по сравнению с дооперационным уровнем, что объясняется меньшим вовлечением в патологический процесс левых отделов зрительных путей.

Литература / References

1. Pakzaban P, Westmark K, Westmark R. Chiasmal apoplexy due to hemorrhage from a pituitary adenoma into the optic chiasm: case report. *Neurosurgery* 2000;46(6):1511-3.
2. Lavin PJ, McCrary JA 3rd, Roessmann U, Ellenberger C Jr. Chiasmal apoplexy: hemorrhage from a cryptic vascular malformation in the optic chiasm. *Neurology* 1984;4(8):1007-11.
3. Morais N, Mascarenhas AL, Soares-Fernandes JP, Moreira da Costa JA. Cranial nerve cavernous malformations causing trigeminal neuralgia and chiasmal apoplexy: Report of 2 cases and review of the literature. *Surg Neurol Int* 2012;3:105.
4. Trentadue M, Mucell RPI, Piovani E, Pizzini FB. Incidental optochiasmatic cavernoma: Case report of an unusual finding on 3 Tesla MRI. *Neuroradiol J* 2016;29(4):289-94.
5. Xianbin N, Kan Xu, Qi Luo et al. Uncommon cavernous malformation of the optic chiasm: a case report. *Eur J Med Res* 2012;17(1):24.
6. Arrese I, Sarabia R, Zamora T. Chiasmal haemorrhage secondary to glioma with unusual MRI appearance. *Neurocirugia (Astur)* 2014;25(3):136-9.
7. Hassan A, Crompton JL, Sandhu A. Traumatic chiasmal syndrome: a series of 19 patients. *Clin Exp Ophthalmol* 2002;30(4):273-80.
8. Ozer E, Kalemci O, Yücesoy K, Canda S. Optochiasmatic cavernous angioma: Unexpected diagnosis. Case report. *Neurol Med Chir (Tokyo)* 2007;47:128-33.
9. Crocker M, DeSouza R, King A, Connor S, Thomas N. Cavernous Hemangioma of the Optic Chiasm: A Surgical Review. *Skull Base* 2008;18(3):201-12.
10. Reilly PL, Oatley PE. Optic nerve apoplexy: report of two cases. *J Neurosurg* 1986;64:313-6.
11. Dong Wuk Son, Sang Weon Lee, Chang Hwa Choi. Cavernous Malformation of the Optic Chiasm: Case Report. *J Korean Neurosurg Soc* 2008;44:88-90.
12. Sumit Bansal, Ashish Suri, Vaishali Suri, Aanchal Kakkar. Apoplexy in Optochiasmatic Cavernous Hemangioma Causing Visual Diminution: A Case Report. *Indian J Neurosurg* 2016;5:185-8.

ИНФОРМАЦИЯ ОБ АВТОРАХ

П.И. Кушнирук – врач-нейрохирург, канд. мед. наук, доц. каф. неврологии, нейрохирургии, медицинской генетики, ФГБОУ ВО «ВолГМУ», руководитель Регионального нейрохирургического центра ГБУЗ «ВОКБ №1». E-mail: pkushniruk@mail.ru

К.Г. Филатов – асс. каф. неврологии, нейрохирургии, медицинской генетики ФГБОУ ВО «ВолГМУ», врач-нейрохирург НХО-2, ГБУЗ «ВОКБ №1»

А.В. Филатова – асс. каф. неврологии, нейрохирургии, медицинской генетики, ФГБОУ ВО «ВолГМУ», врач-нейрохирург ЦАОП, ГБУЗ «ВОКБ №1»

А.Е. Бусыгин – асс. каф. неврологии, нейрохирургии, медицинской генетики, ФГБОУ ВО «ВолГМУ», врач-нейрохирург НХО-1, ГБУЗ «ВОКБ №1»

И.Г. Шошин – асс. каф. неврологии, нейрохирургии, медицинской генетики, ФГБОУ ВО «ВолГМУ», врач-нейрохирург, зав. НХО-2, ГБУЗ «ВОКБ №1»

С.К. Мирзоян – асс. каф. неврологии, нейрохирургии, медицинской генетики, ФГБОУ ВО «ВолГМУ», врач-нейрохирург НХО-1, ГБУЗ «ВОКБ №1»

С.В. Вадюнин – асс. каф. неврологии, нейрохирургии, медицинской генетики, ФГБОУ ВО «ВолГМУ», врач-нейрохирург НХО-2, ГБУЗ «ВОКБ №1»

В.Э. Ломакина – асс. каф. офтальмологии, ФГБОУ ВО «ВолГМУ», врач-нейроофтальмолог НХО-2, ГБУЗ «ВОКБ №1»

С.С. Маслова – асс. каф. неврологии, нейрохирургии, медицинской генетики, ФГБОУ ВО «ВолГМУ», врач-невролог НХО-2, ГБУЗ «ВОКБ №1»

Поступила в редакцию: 10.02.2025

Поступила после рецензирования: 21.02.2025

Принята к публикации: 27.02.2025

Заключение

Описанный нами клинический случай демонстрирует возможность ранней декомпрессии хиазмы зрительных нервов, радикального удаления хиазмальных гематом, распространяющихся на другие отделы зрительных путей с использованием современных микрохирургических техник без значительного ухудшения неврологического и зрительного дефицита в послеоперационном периоде. Максимально ранняя диагностика интрахиазмального кровоизлияния позволяет провести адекватную микрохирургическую декомпрессию хиазмы, профилактику рецидивного кровоизлияния, а также способствует сохранению и восстановлению зрительной функции.

Конфликт интересов. Авторы заявляют об отсутствии конфликта интересов.

Conflict of interests. The authors declare that there is not conflict of interests.

INFORMATION ABOUT THE AUTHORS

P.I. Kushniruk – Cand. Sci. (Med.), Volgograd State Medical University, Volgograd Regional Clinical Hospital No. 1. E-mail: pkushniruk@mail.ru

K.G. Filatov – Assistant, Volgograd State Medical University, Volgograd Regional Clinical Hospital No. 1

A.V. Filatova – Assistant, Volgograd State Medical University, Volgograd Regional Clinical Hospital No. 1

A.E. Busygin – Assistant, Volgograd State Medical University, Volgograd Regional Clinical Hospital No. 1

I.G. Shoshinov – Assistant, Volgograd State Medical University, Volgograd Regional Clinical Hospital No. 1

S.K. Mirzoyan – Assistant, Volgograd State Medical University, Volgograd Regional Clinical Hospital No. 1

S.V. Vadyunin – Assistant, Volgograd State Medical University, Volgograd Regional Clinical Hospital No. 1

V.E. Lomakina – Assistant, Volgograd State Medical University, Volgograd Regional Clinical Hospital No. 1

S.S. Maslova – Assistant, Volgograd State Medical University, Volgograd Regional Clinical Hospital No. 1

Received: 10.02.2025

Revised: 21.02.2025

Accepted: 27.02.2025