DOI: 10.47407/kr2022.3.2.00127

CC BY-NC-SA 4.0

Пациентка 42 лет с жалобами на одышку при незначительной нагрузке, кашель со скудным отделяемым, боли в груди, не связанные с нагрузкой

Л.И. Дворецкий

ФГАОУ ВО «Первый Московский государственный медицинский университет им. И.М. Сеченова» Минздрава России (Сеченовский Университет), Москва, Россия
dvoretski@mail.ru

Для цитирования: Дворецкий Л.И. Пациентка 42 лет с жалобами на одышку при незначительной нагрузке, кашель со скудным отделяемым, боли в груди, не связанные с нагрузкой. Клинический разбор в общей медицине. 2022; 2: 62–65.
DOI: 10.47407/kr2022.3.2.00127

Female patient aged 42 presenting with complaints of shortness of breath on minor exertion, cough with scanty expectoration, chest pain not related to exertion

Leonid I. Dvoretsky

Sechenov First Moscow State Medical University (Sechenov University), Moscow, Russia
dvoretski@mail.ru

For citation: Dvoretsky L.I. Clinical case for self-monitoring. Female patient aged 42 presenting with complaints of shortness of breath on minor exertion, cough with scanty expectoration, chest pain not related to exertion. Clinical review for general practice. 2022; 2: 62–65.
DOI: 10.47407/kr2022.3.2.00127

Больная 42 лет обратилась с жалобами на одышку при незначительной нагрузке, кашель со скудным отделяемым, периодически кровохарканье, боли в груди, не связанные с нагрузкой. В течение года беспокоит одышка при физической нагрузке. Отмечала два эпизода «потери сознания», в связи с чем была госпитализирована. По данным обследования диагностирована нейроциркуляторная дистония. Со слов больной, выявлялся «шум в сердце». За последние несколько месяцев одышка усилилась.

Рис. 1. ЭКГ.
Fig. 1. Electrocardiogram.

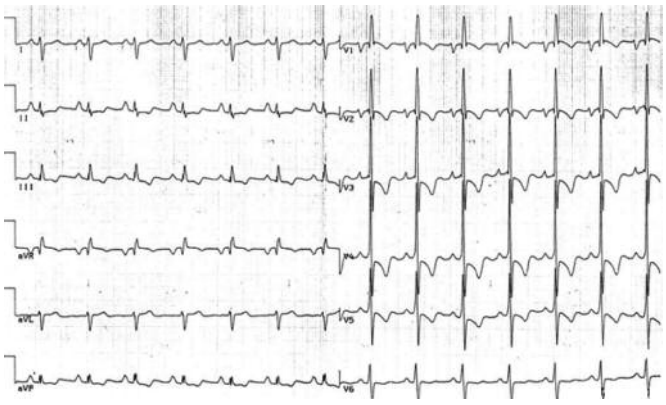

Объективно: состояние средней тяжести. Индекс массы тела – 35. Кожные покровы обычной окраски, небольшой акроцианоз. Утолщение концевых фаланг пальцев. Частота дыхания 22/мин. Дыхание везикулярное, хрипов нет. Тоны сердца ритмичные, звонкие, акцент II тона на легочной артерии (ЛА), систолический шум по левому краю грудины и у мечевидного отростка.

Рис. 2. Рентгенограмма органов грудной клетки.
Fig. 2. Chest X-ray.

Рис. 3. ЭхоКГ.
Fig. 3. Echocardiogram.

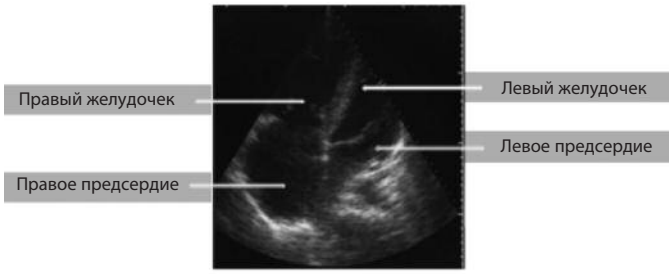

Частота сердечных сокращений 88/мин. Артериальное давление 140/90 мм рт. ст. Пульсация в эпигастральной области. Живот мягкий, безболезненный. Размеры печени по Курлову: 10–9–7 см. Пастозность голеней.

Анализ крови общий: гемоглобин 155 г/л, эритроциты $5{,}8\times10^{12}$/л, лейкоциты 8×10^{9}/л. Формула без особенностей. СОЭ 2 мм/ч. Электрокардиограмма (ЭКГ) представлена на рис. 1, рентгенограмма грудной клетки – на рис. 2, эхокардиограмма (ЭхоКГ) – на рис. 3.

Какое утверждение наиболее правильно?

А. Хроническое легочное сердце.
Б. Ревматический митральный стеноз.
В. Врожденный порок сердца.
Г. Гипертрофическая кардиомиопатия.
Д. Идиопатическая легочная артериальная гипертензия.

Верный ответ на стр. 52