



Пресс-релиз

Первый Сеченовский международный форум материнства и детства: достижения, проблемы, перспективы

Аннотация

В данном обзоре представлены результаты оригинальных исследований, посвященных проблеме преждевременных родов и невынашивания беременности, сохранения репродуктивного потенциала у онкологических больных, ранней диагностике преэклампсии и истмико-цервикальной недостаточности, новым методикам хирургического лечения пролапса гениталий, а также роли малоинвазивных технологий в диагностике внутриматочной патологии. Особого внимания заслуживают доклады Н.С. Трифионовой и соавторов, Е.В. Тимохиной, С.В. Песеговой, Д.В. Брюнина, Т.А. Джибладзе, И.А. Аполихиной и соавтора, И.В. Решетова и Л.А. Ашрафяна.

Ключевые слова: акушерство, гинекология, экстракорпоральное оплодотворение, беременность, истмико-цервикальная недостаточность, преэклампсия, генитоуринарный менопаузальный синдром, атрофия, вирус папилломы человека, онкология, пролапс тазовых органов.

Для цитирования: Первый Сеченовский международный форум материнства и детства: достижения, проблемы, перспективы. *Клинический разбор в общей медицине*. 2024; 5 (3): 119–130. DOI: 10.47407/kr2023.5.3.00381

Press release

First Sechenov International Motherhood and Childhood Forum: achievements, challenges, prospects

Abstract

The paper provides the review of materials of the 1st Sechenov International Motherhood and Childhood Forum that took place on February 15–16 at the I.M. Sechenov First Moscow State Medical University. The event was held within the framework of the PRIORITY 2030 presidential program that was intended to create the world-class research medical university by the year 2030. Lectors presented the results of original research focused on the issues of preterm birth and miscarriage, preservation of fertility in cancer patients, early diagnosis of preeclampsia and isthmio-cervical incompetence, new methods for surgical treatment of genital prolapse, as well as the role of minimally invasive techniques in the diagnosis of intrauterine abnormalities. The reports of N.S. Trifonova et al., E.V. Timokhina, S.V. Pesegova, D.V. Bryunin, T.A. Jibladze, I.A. Apolikhina, I.V. Reshetov, and L.A. Ashrafyan deserve special attention.

Keywords: obstetrics, gynecology, in vitro fertilization, pregnancy, isthmio-cervical incompetence, preeclampsia, genitourinary syndrome of menopause, atrophy, human papillomavirus, oncology, pelvic organ prolapse.

For citation: First Sechenov International Motherhood and Childhood Forum: achievements, challenges, prospects. *Clinical review for general practice*. 2024; 5 (3): 119–130. (In Russ.). DOI: 10.47407/kr2023.5.3.00381



Вступление

В статье представлен обзор материалов I Сеченовского международного форума материнства и детства, состоявшегося 15–16 февраля 2024 г. на базе ФГАОУ ВО «Первый МГМУ им. И.М. Сеченова». Данное мероприятие проходило в рамках президентской программы «Приоритет-2030», которая призвана создать Исследовательский медицинский университет мирового уровня к 2030 г. Уникальность форума — это акцент на инновационные российские достижения в области охраны здоровья женщин и детей для улучшения качества оказания медицинской помощи и профилактики развития осложнений.

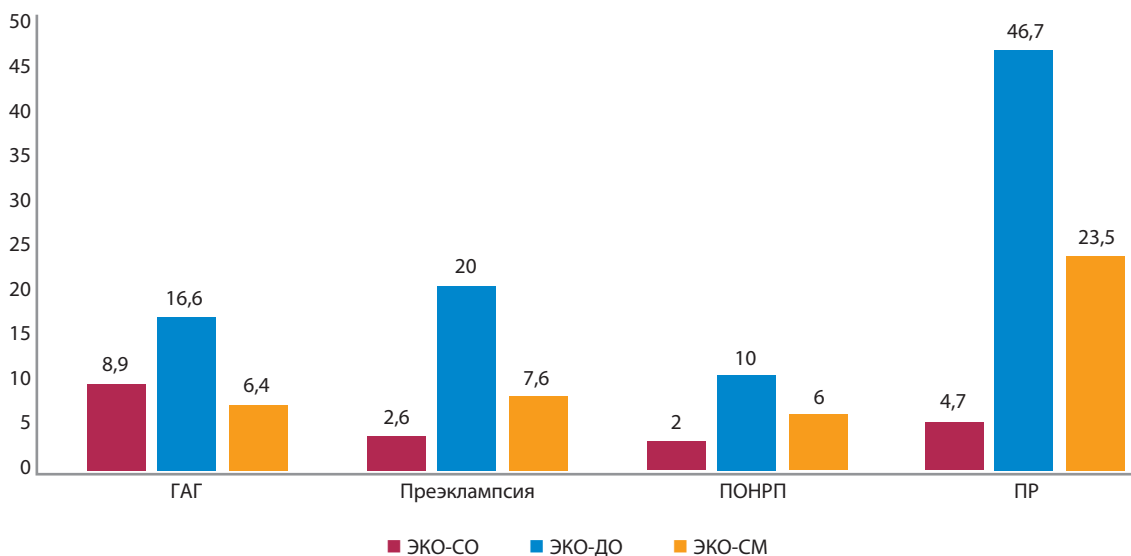
Беременность после экстракорпорального оплодотворения и риски преждевременных родов

Профессор кафедры акушерства и гинекологии №1 Института клинической медицины им. Н.Ф. Склифосовского ФГАОУ ВО «Первый МГМУ им. И.М. Сеченова» Минздрава России (Сеченовский Университет), доктор медицинских наук **Н.С. Трифионова** и соавторы рассказали о рисках преждевременных родов при беременности, наступившей в результате экстракорпорального оплодотворения (ЭКО).

Актуальность. По оценке Всемирной организации здравоохранения (ВОЗ), проблема бесплодия затрагивает порядка 190 млн человек в мире. На сегодняшний день вспомогательные репродуктивные технологии (ВРТ) стали распространенной процедурой, с помощью которой рождаются тысячи детей по всему миру. По данным РАРЧ, доля преодоления бесплодия с помощью ВРТ составила 2,7% в 2021 г. и 2,4% в 2020 г. Доля циклов ВРТ продолжает расти с каждым годом, особенно циклов ВРТ с донорской яйцеклеткой. По данным РАРЧ, доля циклов ВРТ за 2021 г. выросла на 8,7%, доля циклов с донорской яйцеклеткой — на 6,7%. Однако статистически беременность после ЭКО сопровож-

Рис. 1. Осложнения периода гестации у пациенток (18–35 лет) с собственным и аллогенным генетическим материалом, а также суррогатных матерей, %.

Fig. 1. Complications of pregnancy in patients with autologous and allogeneic genetic material, as well as in surrogate mothers, %.



Примечание. ГАГ – гестационная артериальная гипертензия, ПОНРП – преждевременная отслойка нормально расположенной плаценты, ПР – преждевременные роды, ЭКО – экстракорпоральное оплодотворение, СО – собственные ооциты, ДО – донорские ооциты, СМ – суррогатные матери.

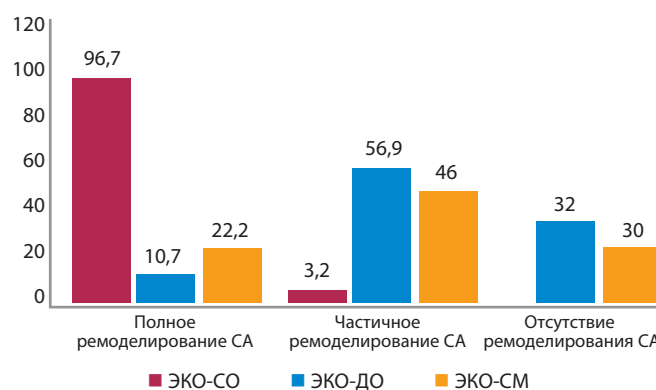
дается более высокой частотой акушерских осложнений, в том числе и преждевременными родами.

В соответствии с последним информационным бюллетенем ВОЗ, осложнения в результате преждевременных родов являются основной причиной смерти детей в возрасте до 5 лет. В Болонском университете в 2018 г. был проведен метаанализ, содержащий 15 когортных исследований, в который было включено порядка 61 677 одноплодных беременностей, закончившихся родами. По результатам исследования, риск спонтанных преждевременных родов у женщин, чья беременность наступила в результате ЭКО, был выше на 80%, чем у пациенток с самостоятельно наступившей беременностью. Ученые из университета Аристотеля в Греции также провели метаанализ из 9 исследований женщин с одноплодной беременностью, наступившей в результате ЭКО. Ученые выяснили, что у женщин, чья беременность наступила в результате ВРТ, риск спонтанных преждевременных родов также выше в 2 раза. Международная группа исследователей из Китая и Германии провели оценку течения беременности после ЭКО у 4328 женщин. В результате были названы 7 независимых факторов преждевременных родов: возраст менее 25 лет или более 39 лет, многоплодная беременность, предлежание плаценты, редукция эмбрионов, гестационная артериальная гипертензия, повышение уровня триглицеридов, укорочение активированного частичного тромбопластинового времени. В Университете Копенгагена ученые провели исследование женщин с донорской яйцеклеткой и выявили большой риск акушерских осложнений, особенно преждевременных родов и детей с низкой массой тела при рождении.

В исследовании, проведенном доктором медицинских наук, профессором Н.С. Трифионовой, кандидатом

Рис. 2. Особенности ремоделирования спиральных артерий у пациенток после ЭКО, %.

Fig. 2. Features of spiral artery remodeling in patients after IVF, %.



Примечание. СА – спиральные артерии.

медицинских наук. Э.В. Жуковой и ассистентом кафедры К.И. Лаврентьевой, на базе клиники акушерства и гинекологии имени В.Ф. Снегирева Университетской клинической больницы №2 приняли участие 1101 пациентка, из которых 895 пациенток были после различных программ ЭКО: собственные ооциты, донорские яйцеклетки и суррогатные матери. В результате выяснено, что частота угрозы преждевременных родов до 34 нед, а также осложнений беременности, таких как истмико-цервикальная недостаточность, артериальная гипертензия, задержка роста плода, внутрипеченочный холестаз, тяжелая преэклампсия (ПЭ) и преждевременная отслойка нормально расположенной плаценты во II и III триместрах была выше у женщин с донорской яйцеклеткой и составила 57,3%. Дети, рожденные в результате ЭКО с донорской яйцеклеткой, статистически

имели более низкую массу тела при рождении и более низкую оценку по шкале Апгар. Перинатальная смертность также была статистически выше в группе суррогатного материнства (рис. 1).

Особое внимание в исследовании заслуживает отсутствие ремоделирования спиральных артерий у порядка 1/3 пациенток с беременностью, наступившей после ЭКО (рис. 2).

Также представлено несколько клинических случаев пациенток, наблюдавшихся в клинике акушерства и гинекологии.

Клинический случай №1. Пациентка М., 29 лет. Перенесенные заболевания: детские инфекции, миопия слабой степени.

Предыдущие беременности:

- I беременность – своевременные самопроизвольные роды, без осложнений;
- II беременность – программа «Суррогатное материнство», неразвивающаяся беременность;
- III беременность – программа «Суррогатное материнство», преждевременные оперативные роды в 35 нед, преждевременный разрыв плодных оболочек, тазовое предлежание плода (мальчик 2590 г, 47 см, 7–8 баллов);
- IV беременность – программа «Суррогатное материнство», дихориальная диамниотическая двойня, протекала с явлениями угрозы прерывания беременности.

Поступила в Клинику акушерства и гинекологии им. В.Ф. Снегирева с жалобами на излитие околоплодных вод.

Диагноз при поступлении: беременность 30–31 нед (ЭКО). Суррогатное материнство. Дихориальная диамниотическая двойня. Косое положение I плода. Преждевременный разрыв плодных оболочек. Рубец на матке после операции кесарево сечение в 2015 г.

Выполнена операция: поперечное надлобковое чревоотделение с иссечением старого кожного рубца. Кесарево сечение в нижнем маточном сегменте.

I – мальчик 1450 г, 40 см, 6–7 баллов

II – мальчик 1687 г, 39 см, 6–7 баллов.

Клинический случай №2. Пациентка К., 34 лет. Перенесенные заболевания: детские инфекции, хронический бронхит.

Предыдущие беременности:

- I беременность – своевременные самопроизвольные роды, без осложнений;
- II беременность – программа «Суррогатное материнство», преждевременные самопроизвольные роды в 35 нед, ПЭ (девочка 2320 г, 48 см, 7–8 баллов).
- III беременность – программа «Суррогатное материнство», дихориальная диамниотическая двойня, протекала с явлениями угрозы прерывания беременности, гестационная артериальная гипертензия с 20 нед.

Поступила в Клинику акушерства и гинекологии им. В.Ф. Снегирева с жалобами на отеки голеней и стоп, по-

вышение артериального давления (АД) до 160/100 мм рт. ст.

При обследовании выявлены явления холестаза беременных: щелочная фосфатаза (ЩФ) – 441 ед/л, полиненасыщенные жирные кислоты (ЖК) – 14,7 мкмоль/л. Проводилась комплексная терапия.

Жалобы на тяжесть в затылочной области, кожный зуд, АД – 150/100 мм рт. ст. Белок в моче – 1 г/л, ЩФ – 492 ед/л, ЖК – 76,7 мкмоль/л.

Клинический диагноз: беременность 34–35 нед (ЭКО). Суррогатное материнство. Дихориальная диамниотическая двойня. Головное предлежание I плода. ПЭ тяжелой степени. Холестаз беременных.

Выполнена операция: поперечное надлобковое чревоотделение. Кесарево сечение в нижнем маточном сегменте.

I – мальчик 2160 г, 46 см, 7–8 баллов.

II – девочка 2370 г, 47 см, 7–8 баллов.

Заключение. Таким образом, применение вспомогательных репродуктивных технологий позволило качественно повысить уровень оказания медицинской помощи парам с бесплодием. Однако пациентки, чья беременность наступила в результате ЭКО с собственным или аллогенным генетическим материалом, заслуживают особого внимания и применения персонализированного подхода.

Современная концепция патогенеза и прогнозирования различных вариантов преэклампсии

Доктор медицинских наук, доцент, профессор кафедры акушерства, гинекологии и перинатологии Института клинической медицины им. Н.Ф. Склифосовского ФГАОУ ВО «Первый МГМУ им. И.М. Сеченова» Минздрава России (Сеченовский Университет), **Е.В. Тимохина** представила современную концепцию патогенеза и прогнозирования различных вариантов ПЭ.

Актуальность. По статистике, у 10 млн женщин ежегодно диагностируется ПЭ, 76 тыс. беременных женщин в мире ежегодно умирают от ПЭ и связанных с ней гипертензивных осложнений. На сегодняшний день принята концепция двухэтапного развития ПЭ, закладывания в I триместре генеза ПЭ, когда происходит инвазия трофобласта, гестационная трансформация спиральных артерий.

К факторам риска ПЭ относятся:

- иммунные факторы: первобеременные, наступление беременности менее чем через 1 год совместного проживания, беременность от нового партнера, интергравидарный интервал >10 лет;
- генетические факторы: наличие ПЭ у матери, сестры, партнер, рожденный от беременности с ПЭ;
- заболевания матери: избыточная масса тела/ожирение, хроническая артериальная гипертензия, сахарный диабет 1 и 2-го типа, антифосфолипидный синдром, заболевания почек, коллагенозы.

Как выделить факторы риска? Существующие клинические рекомендации во всем мире, источником

которых является Фетальный фонд медицины, рекомендуют оценивать факторы риска уже в I триместре. К ним относятся измерение среднего АД и доплерометрическая оценка кровотока в маточных артериях уже в 11–13 нед беременности (пульсационный индекс маточных артерий). Это повышает чувствительность и специфичность прогностических действий, поэтому дальнейшие метаболомические исследования, такие как ростовой фактор роста, плацентарный фактор роста, а также протеин, ассоциированный с беременностью, повышает дальнейшие шансы. Последние наблюдения показали, что включение таких факторов, как растворимый тирозинкиназный рецептор и плацентарный протеин, связанный с беременностью, являются дорогостоящими, но прогностически не слишком важными.

Согласно исследованию, проведенному на кафедре, матриксные металлопротеиназы (ММП) принимают участие в патогенезе как 1-го, так и 2-го этапа развития ПЭ, обладают огромным протеолитическим потенциалом, разрушают соединительнотканый матрикс, участвуют в инвазии и перестройке артерий. Целью исследования явилось определение прогностической значимости МПП-2 и ММП-9 как ранних маркеров ПЭ в I триместре.

Проведено проспективное исследование 310 пациенток с 11-й по 13-ю неделю беременности за период 2017–2019 гг. Методом иммуноферментного анализа (ИФА) определен уровень ММП-2 и ММП-9 в венозной крови с единицей измерения нг/мл. ПЭ развилась у 34 пациенток, в то время как неосложненное течение беременности наблюдалось у 229 пациенток. Согласно результатам, при развитии ПЭ уровень МПП-2 уже в I триместре в 2 раза выше, чем при неосложненной беременности. В то же время при последующем развитии ПЭ уровень МПП-9 достоверно ниже уже в I триместре.

Установлено, что ММП-2 > 102 нг/мл уже в I триместре (11–13 нед.) предсказывает развитие ПЭ с чувствительностью 88,24% и специфичностью 82,76%. При концентрации ММП-2 более 380 нг/мл прогнозируется нарастание тяжести ПЭ с чувствительностью и специфичностью метода 70% и 85% соответственно. МПП-9 < 980 нг/мл является пороговой для прогнозирования ПЭ в I триместре с чувствительностью 85,29% и специфичностью 84,48%.

Заключение. В результате метаболомного исследования доказано, что ММП принимают участие как в ключевых процессах I триместра беременности, так и могут быть использованы как потенциальные маркеры развития, нарастания тяжести и прогностического маркера ПЭ.

Выбор метода коррекции истмико-цервикальной недостаточности на основании маркеров интраамниального воспаления в цервикальной жидкости

Кандидат медицинских наук, ассистент кафедры акушерства, гинекологии и перинатологии Института кли-

нической медицины им. Н. Ф. Склифосовского ФГАОУ ВО «Первый МГМУ им. И.М. Сеченова» Минздрава России (Сеченовский Университет) **С.В. Песегова** предоставила алгоритм выбора метода коррекции истмико-цервикальной недостаточности (ИЦН) на основании маркеров интраамниального воспаления в цервикальной жидкости.

Актуальность. К факторам, вызывающим преждевременные роды, относят: воспалительный процесс, включая асептическое воспаление, дисплазию соединительной ткани и коллагеновых волокон, отягощенный акушерско-гинекологический анамнез (осложнения, потери беременности и т.д.), полиморфизм генов, ответственных за соединительную ткань, гормональные нарушения, генитальный инфантилизм, врожденное укорочение шейки матки или приобретенные деформации шейки матки. ИЦН может возникать и у соматически здоровых пациенток с неотягощенным анамнезом.

ИЦН – бессимптомное осложнение беременности. Зачастую, когда появляется первая симптоматика, проводить какую-либо коррекцию поздно, поэтому УЗИ-цервикометрия, начиная с I триместра, обязательна. К основным методам диагностики ИЦН относят трансвагинальную цервикометрию (ТВУЗИ-цервикометрия).

Не менее 80% ИЦН ассоциированы с интраамниальным воспалением, поскольку барьерная функция цервикальной слизи при укорочении шейки матки и расширении цервикального канала нарушается и возникает асептическое воспаление.

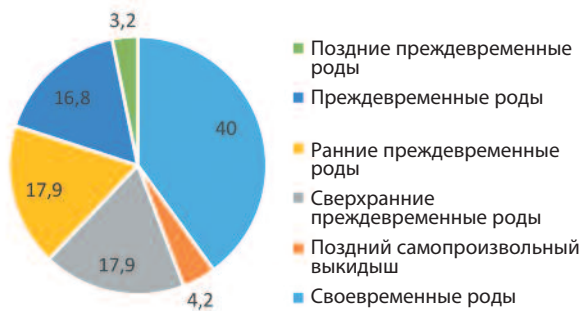
Цель исследования. Оценить уровень маркеров интраамниального воспаления [интерлейкин (ИЛ)-6, ИЛ-8, МПП-8] в цервикальной жидкости для разработки персонализированного подхода к ведению пациенток с данным осложнением беременности. Ведение беременности осуществлялось в соответствии с Приказом МЗ РФ №1130н и клиническими рекомендациями «Нормальная беременность».

В ходе наблюдения определены уровни ИЛ-6, ИЛ-8, МПП-8 в цервикальной жидкости методом ИФА (примерно 23 нед гестации), определены пороговые величины ИЛ-6, ИЛ-8, МПП-8, указывающие на высокий риск экстремально ранних и ранних преждевременных родов. В исследование были включены 2 группы – основная группа (беременные с ИЦН, n=95) и контрольная группа (беременные без признаков ИЦН, n=31), у которых использовался только микронизированный прогестерон.

Результаты. В основной группе: у 40% пациенток роды завершились своевременно, у 4,2% – поздний самопроизвольный выкидыш и у 56% беременность закончилась преждевременными родами в различные сроки гестации (рис. 3). Медиана срока родоразрешения в основной группе составила 33,0 нед, а в группе контроля – 38,0 нед ($p < 0,001$). У всех беременных группы контроля беременность завершилась своевременными родами (100%).

Маркеры интраамниального воспаления у пациенток из основной группы и группы контроля значительно

Рис. 3. Исходы беременности у пациенток основной группы, %.
Fig. 3. Pregnancy outcomes in patients of the studied groups, %.



различались. Уровень маркеров пропорционально возрастал сроку преждевременного родоразрешения. Хорионамнионит клинически был у 7,4% пациенток и у 38,9% гистологически.

Экстремально ранние и ранние преждевременные роды развивались у пациенток с ИЛ-6 > 11,1 пг/мл, ИЛ-8 > 275,4 пг/мл, МПП-8 > 26,1 нг/мл – преждевременные роды раньше 32 нед в 100% случаев.

Заключение. По результатам исследования рекомендовано опираться на уровень ИЛ-6 – ведущим в принятии решения о методе коррекции ИЦН, так как данный маркер обладает наибольшей чувствительностью и специфичностью по сравнению с остальными.

Лапароскопия в хирургии тазового пролапса: комбинированные подходы

Доктор медицинских наук, профессор кафедры акушерства и гинекологии №1 Института клинической медицины им. Н.Ф. Склифосовского, заведующий гинекологическим отделением клиники акушерства и гинекологии Д.В. Брюнин представил **новый комбинированный подход в лапароскопической хирургии тазового пролапса.**

Актуальность. Различными клиническими формами пролапса гениталий страдают 34–56% женщин (например, в возрастной группе старше 40 лет пролапс имеется примерно у 50% женщин, и с возрастом процент увеличивается).

Хирургическое лечение является основным в лечении пролапса тазовых органов. В среднем 1/10 часть женщин пожилого возраста вынуждена оперироваться в связи с наличием пролапса тазовых органов. По поводу пролапса гениталий выполняется 15% «больших» гинекологических операций, а высокая вероятность рецидива (около 30% случаев) определяет необходимость вновь идти к врачу.

Пролапс гениталий – это заболевание, объединяющее группу нарушений связочного аппарата матки и влагалища, приводящее к опущению и выпадению внутренних половых органов, проявляющееся смещением гениталий до влагалищного входа или выпадением за его пределы.

Пролапс гениталий является результатом патологического перемещения тазовых органов из внутренней позиции наружу под действием внутрибрюшного дав-

ления с формированием характерных дефектов стенок и сводов влагалища. Возникает в результате несостоятельности соединительнотканых структур как следствие системной недостаточности, травматического повреждения тазового дна в процессе родов, нарушения синтеза стероидных гормонов, хронических заболеваний, сопровождающихся нарушением обменных процессов и микроциркуляции.

К факторам риска относятся:

- самопроизвольные роды и их количество;
- тяжелые физические нагрузки;
- гормональные нарушения;
- ожирение (индекс массы тела > 30);
- гистерэктомия;
- системная дисплазия соединительной ткани.

Клинически проявляется в виде ощущения «инородного тела» в области вульварного кольца, чувства дискомфорта и «тяжести» в области промежности и в нижних отделах живота, боли, сексуальной дисфункции и/или диспареунии, декубитальных изменений на слизистых оболочках, расстройства мочеиспускания, акта дефекации.

К существующим хирургическим доступам относят: трансвагинальный, абдоминальный и лапароскопический (лапароскопическая пектопексия, лапароскопическая сакровагинопексия, лапароскопическая пектовагинопексия).

Лапароскопическая сакровагинопексия показана при коррекции передне- и заднеапикального, апикального пролапса, а также для восстановления физиологического направления влагалищной оси и сохранения влагалищной оси. Установка и фиксация сетки проводится в продольном направлении (ректовагинальное, пузырно-влагалищное пространство).

В настоящее время для определения выраженности пролапса используется классификация POP-Q. Принципы хирургической коррекции пролапса гениталий заключаются в восстановлении правильных анатомо-топографических взаимоотношений и нормализации функции органов, вовлеченных в патологический процесс, расположении органов (культей органов) в правильном анатомо-функциональном соотношении по отношению к стенкам таза, сохранении их в необходимой подвижности, создании влагалища достаточной длины и эластичности, воссоздании правильного соотношения леваторов и стенок влагалища, профилактике рецидивов (использование синтетических имплантируемых материалов – сетки), а также эластическая составляющая хирургии.

Из синтетических имплантируемых материалов используются проленовые, полиэфировые сетки и титановый шелк.

Дизайн исследования. Д.В. Брюниным были отобраны 34 пациентки с жалобами на тянущие боли в нижних отделах живота во время манифестации заболевания, дискомфорт, ощущение инородного тела во влагалище и боли в области промежности, сексуальную дисфункцию (табл. 1, 2).

Таблица 1. Структура жалоб у пациенток (n=34) с выполненной лапароскопической пектовагинопексией в последующем
Table 1. Structure of complaints in patients (n=34) after laparoscopic pectovaginopexy

Частота и характер патологии	Абс.	%
Тянущие боли в нижних отделах живота	34	100
Дискомфорт, ощущение инородного тела во влагалище	34	100
Недержание мочи при напряжении	2	5,9
Странгурия	1	2,9
Сексуальная дисфункция	26	76,5
Аноректальная дисфункция	1	2,9

Таблица 2. Распределение пациенток по степеням пролапса тазовых органов согласно классификации POP-Q (n=34)
Table 2. Distribution of patients by prolapse degree according to the POP-Q classification (n=34)

Степень пролапса гениталий POP-Q	Абс.	%
II	11	32,4
III	18	53
IV	5	14,6

Таблица 3. Динамическое изменение длины стенок влагалища у пациенток с лапароскопической пектовагинопексией
Table 3. Dynamic changes in the length of vaginal walls in patients subjected to laparoscopic pectovaginopexy

Характеристики пациенток (n=34)	POP-Q, значения показателей				
	До операции	1 мес после операции	6 мес после операции	12 мес после операции	24 мес после операции
POP-Q					
Аа, см	0,3±0,9	-2,6±0,5	-2,5±0,5	-2,5±0,5	-2,4±0,5
Ва, см	1,3±0,3	-2,7±0,4	-2,6±0,4	-2,6±0,4	-2,5±0,4
Ар, см	0,4±0,8	-2,5±0,5	-2,4±0,5	-2,4±0,4	-2,3±0,5
Вр, см	1,4±0,5	-2,8±0,4	-2,7±0,4	-2,7±0,4	-2,6±0,4
С, см	2,4±0,4	-6,4±0,4	-6,3±0,4	-6,3±0,4	-6,2±0,4
TVL, см	4,2±0,2	8,3±0,2	8,2±0,2	8,2±0,2	8,1±0,2

Примечание. Аа и Ва – дистальная и проксимальная части передней стенки, Ар и Вр – дистальная и проксимальная части задней стенки, С – шейка, TVL – общая длина влагалища.

Результаты

- Пектовагинопексия позволяет провести хирургическую коррекцию переднеапикального, апикального и заднеапикального пролапса гениталий.

- Пектовагинопексия, имея сопоставимый результат по коррекции пролапса путем сакровагинопексии, лишена хирургических рисков работы с «трудным» промонториумом и связанных с этим осложнений.

- Две точки фиксации поперечного имплантата создают более устойчивую на отрыв конструкцию.

- Комбинированная продольно-поперечная установка имплантатов позволяет увеличить длину влагалища и перераспределить вектор внутрибрюшного давления, что является профилактикой различных форм рецидива в дальнейшем (табл. 3).

Офисная гистероскопия в диагностике внутриматочной патологии

Доктор медицинских наук, профессор кафедры акушерства и гинекологии №1 Института клинической медицины им. Н.Ф. Склифосовского ФГАОУ ВО «Первый МГМУ им. И.М. Сеченова» Минздрава России (Сеченовский Университет) **Т.А. Джибладзе** рассказала о

роли офисной гистероскопии в диагностике внутриматочной патологии.

Актуальность проблемы. По статистике, частота внутриматочной патологии среди женщин с внутриматочными кровотечениями составляет до 87%, среди женщин с бесплодием до 38%, в постменопаузе 28%, до 30% случаев являются случайными находками ультразвукового исследования (УЗИ) и 14% – в результате гистероскопии соответственно.

В современных условиях малоинвазивные стационарозамещающие технологии все больше вытесняют традиционные диагностические и хирургические вмешательства, в том числе и в гинекологии.

Альтернативой для традиционной гистероскопии в последние два десятилетия стала офисная или амбулаторная гистероскопия, которая позволяет проводить большой спектр вмешательств без общей анестезии, расширения цервикального канала и наложения пулевых щипцов. С 1990-х годов офисная гистероскопия стала широко внедряться в практику гинекологов. Плюсами данного метода являются отсутствие воспалительных изменений, перфораций или кровотечений. Также этот метод не требует дополнительной травмы,

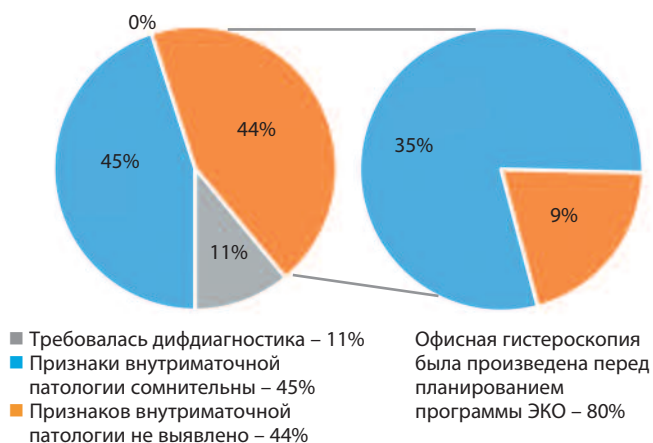
Рис. 4. Процентное распределение частоты внутриматочной патологии, обнаруживаемой при гистероскопии.

Fig. 4. Percentage distribution of the rates of intrauterine abnormalities found during hysteroscopy.

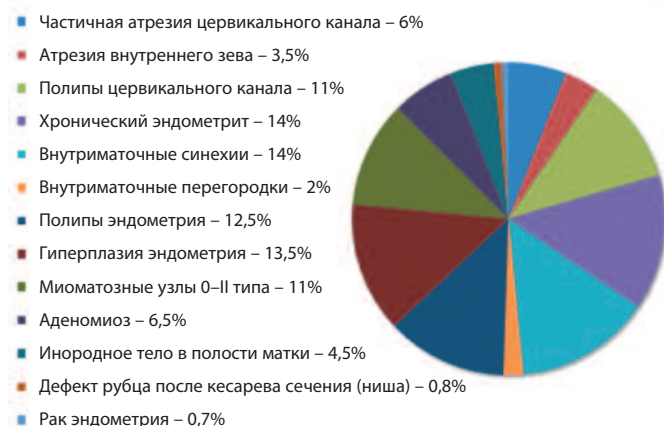

Рис. 5. Структурное распределение показаний к офисной гистероскопии.

Fig. 5. Structural distribution of indications for office hysteroscopy.



практически безболезненно проводится в любом возрасте, а эффективность диагностики внутриматочной патологии достигает 98–100%.

Офисная гистероскопия не проводится при воспалительных заболеваниях органов малого таза, наличии достоверных эхо-признаков гиперплазии или полипа эндометрия, беременности, инвазивного рака шейки матки.

В большинстве случаев проводится в I фазу менструального цикла, кроме диагностических исследований в лечении бесплодия – тогда гистероскопия выполняется и в I, и во II фазы цикла. Показаниями к проведению исследования являются: бесплодие, привычное невынашивание беременности, контроль после лечения внутриматочной патологии, подозрение на внутриматочные синехии, подозрение на гиперплазию эндометрия, подозрение на полипы эндометрия и эндоцервикса, подозрение на хронический эндометрит, дифференциальная диагностика внутриматочной патологии.

Статистически при обследовании по поводу бесплодия и привычного невынашивания офисной гистеро-

скопией чаще всего выявляется гиперплазия эндометрия, хронический эндометрит и внутриматочные синехии, а также полипы цервикального канала (рис. 4).

Амбулаторное лечение внутриматочной патологии возможно у пациенток с частичной атрезией цервикального канала, единичными мелкими полипами эндоцервикса и эндометрия и тонкими внутриматочными синехиями. Маточные хирургические вмешательства осуществляются с помощью хирургических лазеров с доставкой излучения гибкими световолоконными системами диаметром 400, 600 мкм через операционный канал гистероскопа.

Заключение. Таким образом, офисная гистероскопия позволяет с высокой точностью диагностировать различные виды внутриматочной патологии у пациенток всех возрастных групп и в ряде случаев провести ее лечение без анестезии и дополнительной травматизации, а также осуществить контроль после лечения (рис. 5).

Возможность проведения диагностики и лечения в амбулаторных условиях позволяет избежать у пациенток дополнительных стрессов, связанных с госпитализацией и наркозом.

Оптимизация методов диагностики и лечения заболеваний вульвы у женщин

Доктор медицинских наук, профессор, заслуженный врач РФ, заведующая отделением эстетической гинекологии и реабилитации ФГБУ «НМИЦ АГП им. академика В.И. Кулакова» Минздрава России, профессор кафедры акушерства, гинекологии, перинатологии и репродуктологии ИПО ФГАОУ ВО «Первый МГМУ им. И.М. Сеченова» Минздрава России (Сеченовский Университет), президент Ассоциации специалистов по эстетической гинекологии (АСЭГ) **И.А. Аполихина** рассказала об оптимизации методов диагностики и лечения заболеваний вульвы у женщин.

Актуальность проблемы. Заболевания вульвы являются областью междисциплинарного взаимодействия врачей-акушеров-гинекологов, дерматовенерологов, онкологов, врачей-иммунологов и др.

По статистике, частота плоскоклеточного рака вульвы (VSCC) составляет 1–2:100 000 населения и увеличивается с каждым годом. В настоящее время выявлен ВПЧ-зависимый и ВПЧ-независимый пути развития вульварно-эпителиальной неоплазии (VSCC), а также доказана причинно-следственная связь между вирусом папилломы человека (ВПЧ) и интраэпителиальной неоплазией высокой степени (HSIL), раком вульвы и полового члена.

На сегодняшний день классификация опухолей шейки матки претерпевает изменения (табл. 4).

ВПЧ статус и иммуногистохимическое исследование (ИГХ) при обнаружении злокачественных новообразований (ЗНО) имеет большое значение в дальнейшей тактике ведения пациента (табл. 5). Поэтому необходимой манипуляцией в случае обнаружения любого патологического процесса является панч-биопсия и дальнейшее гистологическое исследование.

Таблица 4. Изменения в классификации опухолей шейки матки Table 4. Amendments to the classification of cervical tumors	
4-е издание, WHO, 2014 г.	5-е издание, WHO, 2020 г.
Плоскоклеточная карцинома	Плоскоклеточная карцинома
<ul style="list-style-type: none"> • Warty • Веррукозная • Плоскоклеточно-переходноклеточная • Лимфоэпителиоподобная • Ороговевающая • Неороговевающая • Папиллярная • Безалоидная 	<ul style="list-style-type: none"> • Плоскоклеточная карцинома, ВПЧ-ассоциированная • Плоскоклеточная карцинома, ВПЧ-независимая • Плоскоклеточная карцинома неспецифического типа
Главное – определить ВПЧ-статус	
Изменения в классификации 2020 г. в отношении железистых предраковых поражений	
ВПЧ-ассоциированные предраковые поражения	ВПЧ-независимые предраковые поражения
• Аденокарцинома in situ, морфологический вариант SIMILE	• Аденокарцинома in situ, желудочный фенотип • Атипичная дольковая эндоцервикальная железистая гиперплазия

Таблица 5. ВПЧ-статус при плоскоклеточной карциноме вульвы Table 5. HPV status in vulvar squamous cell carcinoma		
Показатель	ВПЧ	Без ВПЧ
Возраст	4–6 декада	6–9 декада
Этиология	Онкогенная ВПЧ-инфекция	Хроническое воспаление (склерозирующий лишай)
Предшественники	HSIL и VIN	dVIN
Экспрессия биомаркеров	p16 выраженная экспрессия	Негативная экспрессия p16, абнормальная p53
Прогноз	Благоприятный	Хуже прогноз и выживаемость (больше метастазов, чаще рецидивы)

Насколько рационально разделение на ВПЧ+ и ВПЧ-?
 По классификации ВОЗ-2020 также имеет значение статус ВПЧ при плоскоклеточной карциноме вульвы (VSCC):

- ВПЧ-ассоциированная;
- ВПЧ-неассоциированная;
- VSCC неспецифического типа (когда не знаем этиологию, их должно быть меньшинство)

Докладчиками представлен ряд клинических случаев из работы отделения эстетической гинекологии и реабилитации.

Клинический случай 1. Пациентка, 58 лет, обратилась с жалобами на высыпания на половой губе слева с 50 лет, сопровождавшихся зудом и болью (рис. 6). Менопауза с 54 лет. В анамнезе: ВПЧ 16-го типа, обнаруженный при цитологическом исследовании шейки матки в 2012 г. Получала симптоматическое лечение у врача-дерматовенеролога, акушера-гинеколога.

При вульвоскопии и окрашивании вульвы раствором Люголя было обнаружено равномерное окрашивание большой половой губы слева (за исключением внутренней поверхности) и наружной поверхности малой половой губы слева, вплоть до головки клитора (общая площадь лейкоплакии около 15–22 мм).

14.12.2021 врачом акушером-гинекологом была произведена биопсия вульвы, при гистологическом исследовании – участок 7×3×2 мм, VIN II, паракератоз вульвы, хронический умеренно активный вульвит, в краях резекции фокусы неоплазии.

По результатам пересмотра стекол в онкодиспансере в г. Балашиха от 10.01.2022 был обнаружен фрагмент фиброзной ткани с хроническим воспалением, покрытый метапластическим эпителием с акантозом, гипер-

Рис. 6. VIN III (VHSIL) у пациентки 54 лет.
Fig. 6. VIN III (VHSIL) in patient aged 54 years.

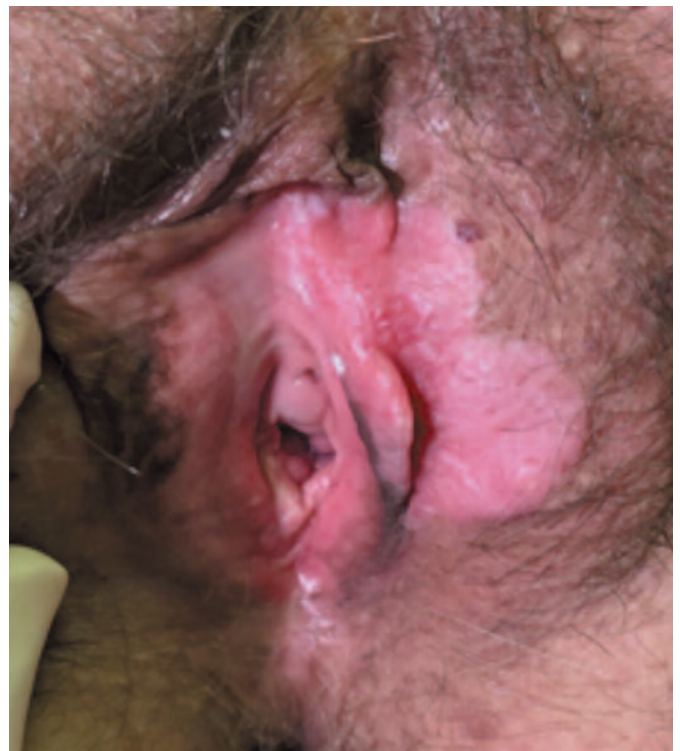
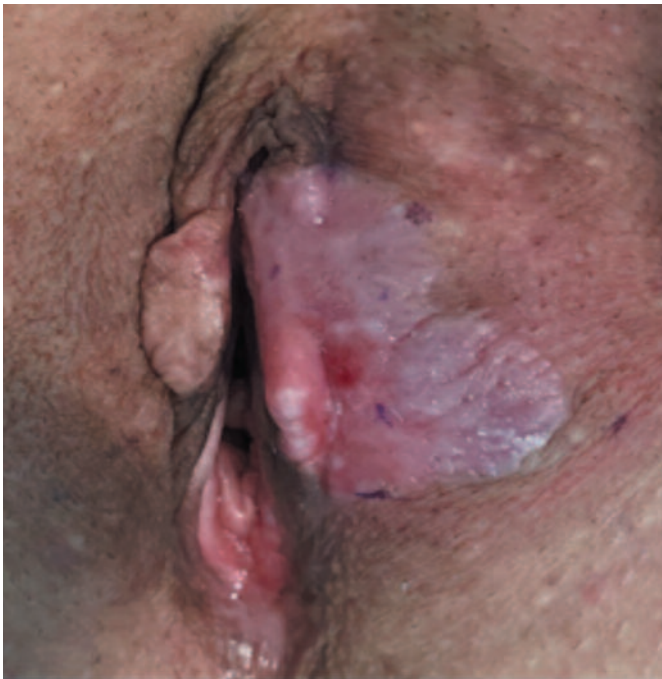
Рис. 7. Состояние после 1 сеанса фотодинамической терапии.
Fig. 7. Condition after 1 photodynamic therapy session.



кератозом, очагами дисплазии 2–3 ст., в краях резекции признаки дисплазии VIN 2–3 ст. Рекомендована лазерная фотодеструкция очага.

В результате первого сеанса отмечен выраженный положительный эффект (рис. 7).

Заключение. Фотодинамическую терапию (ФТД) из-за ее отличного косметического эффекта, отсутствия осложнений в виде рубцевания или изменения структуры и функции обрабатываемых тканей следует проводить в качестве терапии, предшествующей более инвазивным процедурам. Также к достоинствам метода отнесли возможность проведения ее в амбулаторных условиях.

При фотодинамической терапии сохраняется анатомо-функциональная полноценность органов. Основным недостатком метода является возможная болезненность, а раннее прекращение лечения из-за плохой переносимости может снизить терапевтическую эффективность. Другие недостатки фотодинамической терапии включают отсутствие ее доступности для некоторых пациентов, а также потенциал развития эритемы или эрозий, риск рецидива или прогрессирования в рак вульвы, если процедура неэффективна.

Современным определением синдрома, объединяющего состояния вульвовагинальной атрофии, является генитоуринарный менопаузальный синдром (ГУМС), который может быть вызван как длительным приемом гормональных контрацептивов, так и проявляться вследствие перенесенного гинекологического рака или периодом лактации.

Клинический случай 2. Пациентка 60 лет обратилась на прием с жалобами на сухость, жжение вульвы, сужение влагалища, диспареунию, дизурию в течение 7 лет.

Рис. 8. Синехии в нижней трети половой щели у пациентки 55 лет.
Fig. 8. Synechiae of the lower third of the genital hiatus in patient aged 55 years.

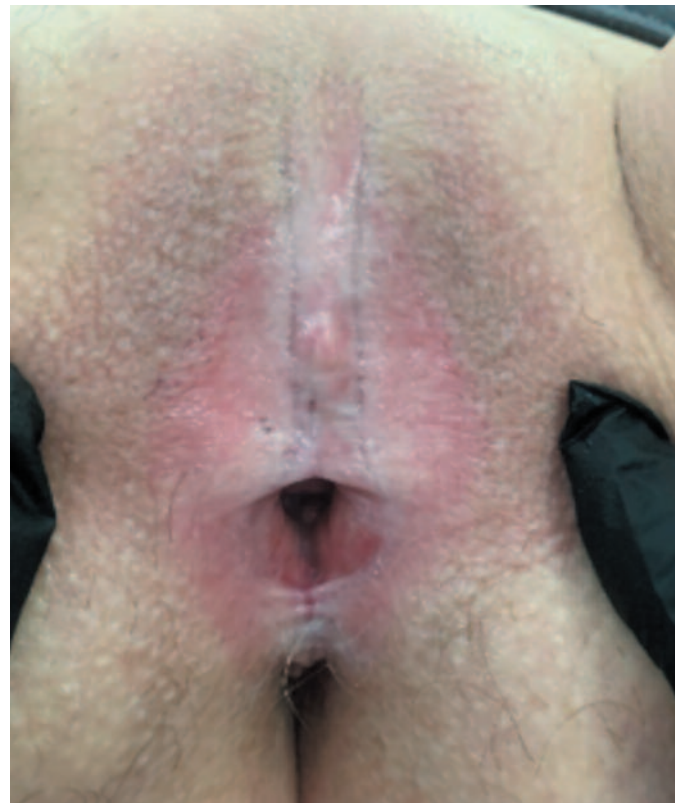
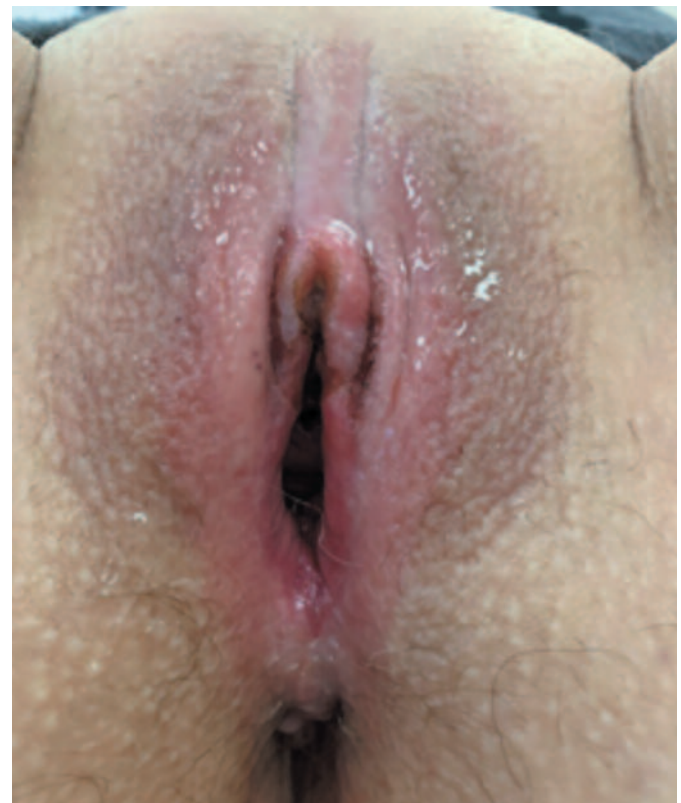
Рис. 9. Полное исчезновение симптомов ГУМС после курса лечения.
Fig. 9. Complete resolution of GSM symptoms after the treatment course.



Из анамнеза: постменопауза 7 лет. Цитологическое исследование шейки матки от 2020 г. – NILM. УЗИ ор-

ганов малого таза 25.02.2021 – остаточные проявления внутреннего эндометриоза.

При осмотре: рН=5,5. Синехии в нижней трети половой щели, потеря дифференцировки малых или больших половых губ. Введение зеркала для осмотра невозможно. Слизистая сухая, снижена эластичность, при контакте – трещины и петехии (рис. 8).

Пациентка консультирована совместно с дерматологом – для верификации диагноза решено провести биопсию вульвы.

После осмотра был выставлен диагноз: ГУМС тяжелой степени. Синехии больших и малых половых губ. Красный плоский лишай вульвы?

Назначена местная терапия кремом, содержащим эстриол, рассечение синехий хирургическим CO₂ лазером ДЭКА с последующим введением вагинальных расширителей, а также PRP-терапия 1 раз в месяц №3.

После окончания лечения пациенткой был отмечен выраженный эстетический и функциональный эффекты: устранение сухости, зуда и дизурии (рис. 9).

Заключение. Аппаратная и эстетическая гинекология являются относительно новыми, перспективными

направлениями специальности. Малоинвазивность и удобство применения данных методик позволяют достигнуть выраженных положительных результатов в лечении пациенток с ВПЧ-ассоциированными заболеваниями вульвы, ГУМС, синехиями больших и малых половых губ, а также красного плоского лишая.

Современные технологии сохранения репродуктивного здоровья у онкологических больных

Академиком РАН, доктором медицинских наук, профессором кафедры онкологии, радиотерапии и реконструктивной хирургии, директором Института кластерной онкологии им. Л.Л. Левшина ФГАОУ ВО «Первый МГМУ им. И.М. Сеченова» Минздрава России (Сеченовский университет) **И.В. Решетовым** и академиком РАН, доктором медицинских наук, профессором кафедры онкологии, радиотерапии и реконструктивной хирургии, директором Института кластерной онкологии им. Л.Л. Левшина ФГАОУ ВО «Первый МГМУ им. И.М. Сеченова» Минздрава России (Сеченовский Университет) **Л.А. Ашрафьяном** были представлены со-

Таблица 6. Динамика развития ЗНО у мужчин в 2012–2022 гг. (по классификации ВОЗ-2020)
Table 6. Dynamics of malignant neoplasms in males in 2012–2022

Локализация, нозологическая форма	Код МКБ-10	Год										
		2012	2013	2014	2015	2016	2017	2018	2019	2020	2021	2022
Мужчины												
Все новообразования	C00-96	240938	245180	259425	270046	273585	281902	285949	291497	256069	265039	283179
Губа	C00	2124	2028	1958	1880	1801	1686	1636	1559	1321	1422	1363
Полость рта	C01-09	5448	5728	6058	6268	6427	6459	6723	6537	6089	6283	6337
Глотка	C10-13	4004	4057	4320	4658	4647	4666	4956	5003	4528	4675	4776
Пищевод	C15	5706	5855	5973	6263	6289	6420	6417	6425	6088	5974	5856
Желудок	C16	21193	21179	21371	21416	21375	21402	21279	20793		18672	19321
Ободочная кишка	C18	14146	14550	15823	16395	17099	17909	18746	19810	18769	18452	19796
Прямая кишка, ректосигмоидное соединение	C19-21	12958	12812	13595	14290	14621	15040	15605	16311	17761	15341	16300
Печень и внутripеченочные желчные протоки	C22	3519	3731	4070	4592	4781	5092	5115	5532	14473	5576	5895
Желчный пузырь и внепеченочные желчные протоки	C23,24	1153	1122	1233	1269	1303	1382	1424	1438	5315	1303	1314
Поджелудочная железа	C25	7649	7724	8404	8791	9072	9120	9361	9571	1295	9379	9302
Полость носа, среднее ухо, придаточные пазухи	C30,31	560	586	644	619	637	634	597	591	9275	592	575
Гортань	C32	6346	6209	6223	6458	6653	6481	6627	6347	570	5740	5792
Трахея, бронхи, легкое	C33,34	45120	45076	46224	48139	48058	49057	48307	47005	5662	43555	43907
Кости и суставные хрящи	C40,41	895	858	799	792	806	781	736	772	42303	702	701
Меланома кожи	C43	3335	3390	3573	3976	4076	4351	4441	4822	697	4588	4722
Кожа (без меланомы)	C44	24061	24502	26185	26874	27708	29108	29149	30867	4085	26051	29686
Соединительная и др. мягкие ткани	C47,49	1594	1550	1632	1715	1719	1765	1765	1720	22934	1587	1517
Половой член	C60	493	501	554	606	589	667	669	689	1545	646	661
Предстательная железа	C61	29082	31569	37186	38812	38371	40785	42518	45763	637	40137	48025
Яичко	C62	1449	1409	1470	1569	1555	1670	1582	1540	38223	1433	1469
Почка	C64,65	10841	11442	12156	12518	13148	13556	13562	13831	1382	12333	13416
Мочевой пузырь	C67	11037	11113	11505	12368	12635	13264	13479	13314	11922	12092	12770

Таблица 7. Динамика развития ЗНО у женщин в 2012–2022 гг.
Table. 7. Dynamics of malignant neoplasms in females in 2012–2022

Локализация, нозологическая форма	Код МКБ-10	Год										
		2012	2013	2014	2015	2016	2017	2018	2019	2020	2021	2022
Женщины												
Все новообразования	C00-96	284993	290707	307545	319335	325763	335275	338760	348894	299967	315376	341656
Губа	C00	694	683	706	681	642	616	614	603	452	480	484
Полость рта	C01-09	2231	2242	2370	2693	2826	2828	3016	3278	2957	3220	3299
Глотка	C10-13	645	657	712	749	784	852	863	975	928	929	1045
Пищевод	C15	1593	1548	1599	1737	1771	1800	1849	1902	1796	1805	1797
Желудок	C16	16176	16114	16441	16435	15760	15889	15662	15378	13294	13359	13771
Ободочная кишка	C18	20092	20242	21561	22690	23125	24178	24522	25467	22090	22702	24553
Прямая кишка, ректосигмоидное соединение, анус	C19-21	13358	13538	14217	14689	14655	14878	15364	15474	13940	14506	15142
Печень и внутрипеченочные желчные протоки	C22	2768	3058	3182	3491	3539	3704	3695	3792	3642	3782	3936
Желчный пузырь и внепеченочные желчные протоки	C23,24	2044	2180	2244	2201	2351	2514	2289	2418	2244	1975	2195
Поджелудочная железа	C25	7544	7618	8316	8924	9445	9654	9804	10359	9736	9727	10174
Полость носа, среднее ухо, придаточные пазухи	C30,31	383	378	368	388	386	391	386	403	386	322	397
Гортань	C32	414	419	421	460	495	513	501	567	527	504	576
Трахея, бронхи, легкое	C33,34	10355	10975	11461	12212	12409	13118	13379	13108	12072	12773	13514
Кости и суставные хрящи	C40,41	795	660	737	711	673	670	667	646	645	604	638
Меланома кожи	C43	5388	5584	5920	6260	6378	6809	6951	7139	6077	6824	7349
Кожа (без меланомы)	C44	41282	41636	45006	46491	47013	48854	49550	52885	37637	42408	49713
Соединительная и др. мягкие ткани	C47,49	1806	1857	1851	1896	2012	1951	1941	1887	1719	1719	1775
Молочная железа	C51	59037	60717	65088	66621	68547	70569	70682	73918	64951	69714	76520
Шейка матки	C53	15051	15427	16130	16710	17212	17587	17766	17503	15500	15364	15954
Тело матки	C54	21302	22242	23570	24422	25096	26081	26948	27151	24063	25482	27908
Яичник	C56	12935	13262	13634	14049	14017	14567	14318	14206	13144	13315	14068
Почка	C64,65	8834	9450	10078	10328	10760	11223	10729	11049	9440	9918	10756
Мочевой пузырь	C67	3175	3214	3403	3644	3830	3944	3947	3976	3389	3517	3695
Головной мозг и другие отделы ЦНС	C70-72	3704	3980	4191	4519		4466	4613	4467	4315	4251	4205

временные технологии сохранения репродуктивного здоровья у онкологических больных.

Актуальность проблемы. Сохранение репродуктивного здоровья у онкологических больных стало возможным благодаря их успешному лечению у врачей-онкологов, независимо от локализации опухоли. В настоящее время реабилитация онкологических больных является одним из самых перспективных направлений отрасли. Статистически отмечен значительный рост числа злокачественных новообразований (ЗНО) у женщин и мужчин между 2020 и 2022 г. (табл. 6, 7).

Ведущими локализациями в общей структуре онкологической заболеваемости являются: кожа, кроме меланомы (12,7%), молочная железа (12,3%), трахея, бронхи, легкое (9,2%), предстательная железа (7,5%), ободочная кишка (7,1%), желудок (5,3%), прямая кишка, ректосигмоидное соединение, анус (5,0%), лимфатическая и кровеносная ткани (4,6%), тело матки (4,5%), почка (3,9%), поджелудочная железа (3,1%), мочевого пузыря (2,6%), шейка матки (2,6%), яичник (2,3%).

У мужчин значимую по удельному весу группу составляют злокачественные опухоли органов мочеполовой системы, составляя 27% всех злокачественных новообразований. Наибольший удельный вес в структуре онкологической заболеваемости у женщин имеют злокачественные новообразования органов репродуктивной системы (40,1%), при этом опухоли половых органов составляют 17,7% всех злокачественных новообразований у женщин.

У всех заболевших в возрасте до 30 лет наиболее часто развиваются гемобласты (32,7%), опухоли щитовидной железы (10,5%), злокачественные опухоли головного мозга и других отделов нервной системы (9,5%), костей и суставных хрящей (4,1%), яичника (4,1%), яичка (4,1%), шейки матки (3,6%), соединительной и других мягких тканей (3,6%), почки (3,0%). В возрастной группе 30–59 лет наибольший удельный вес имеют злокачественные новообразования молочной железы (17,8%), кожи, кроме меланомы (8,0%), шейки матки (6,0%), тела матки (5,4%), лимфатической и кро-

ветворной тканей (5,2%), ободочной кишки (4,9%), щитовидной железы (4,7%), прямой кишки, ректосигмоидного соединения.

ЗНО являются приоритетной проблемой здравоохранения, так как наблюдается неуклонный рост общей заболеваемости онкологией, в первую очередь за счет увеличения выявляемости. Отмечено, что немалую часть онкологической заболеваемости составляют опухоли репродуктивной системы. Тревожным фактом является то, что около 1/3 онкологических больных составляют лица молодого возраста.

В связи с трендом на отложенное материнство все чаще онкологические заболевания сочетаются с беременностью. Сочетание онкологического процесса вместе с беременностью является сложнейшей клинической задачей для врача, так как в этом случае сочетаются сразу 3 самостоятельных процесса: организм матери, развивающийся плод и онкологическое заболевание. Согласно исследованиям, биологические свойства эмбриональных клеток и опухоли, такие как способность к имплантации, инвазивному росту и способность к аутосекреции у раковых и эмбриональных клеток схожи. Таким образом, ранний онкосфероид по своей гистроструктуре, гетерогенности клеточной популяции, спектру антигенов, биохимическим и патофизиологическим параметрам – это микромоделль бластоцисты, находящейся на аваскулярной стадии развития.

Согласно статистике, в 2022 г. смертность от рака репродуктивных органов составила 8178 человек, а смертность от рака по всем локализациям составила 15 754 человека. Необоснованные овариоэктомии составляют 36–42%. Через год после химиотерапевтического лечения яичники теряют свою функциональную активность

на 15–18%. Вместе с этим, по словам Л.А. Ашрафяна, порядка 83% женщин готовы прервать лечение от онкологических заболеваний ради возможности выносить беременность и родить ребенка. Согласно проведенным исследованиям, число которых достигает 50 тыс., забор биологического материала не влияет на течение онкологического процесса и фертильность женщины в дальнейшем.

Заключение. В настоящее время клинической проблемой является отсутствие персонализированного подхода к ведению пациентки репродуктивного возраста, а именно: проведение радикальных оперативных вмешательств, химио- и лучевой терапии без предварительного забора биологического материала женщины. Перспективным направлением является поиск персонализированных схем лечения онкологических больных, в том числе и во время беременности, а также реабилитации и сохранения генетического материала после химиотерапии, лучевого или хирургического лечения.

Таким образом, представленные доклады демонстрируют актуальные исследования по репродуктивной медицине, прогнозированию и своевременному лечению различных осложнений беременности пациенток групп высокого риска. Также особого внимания заслуживают новые способы хирургического, аппаратного, малоинвазивного и консервативного лечения заболеваний органов малого таза у женщин, поиск персонализированного подхода к терапии и сохранению репродуктивного потенциала онкологических больных. Новейшие исследования, разработки и технологии призваны улучшить качество оказания медицинской помощи, и могут быть использованы в будущем практикующими врачами.

Поступила в редакцию: 22.02.2024

Поступила после рецензирования: 01.03.2024

Принята к публикации: 14.03.2024

Received: 22.02.2024

Revised: 01.03.2024

Accepted: 14.03.2024