

КЛИНИЧЕСКИЙ РАЗБОР

в общей медицине

Декомпенсация хронической
сердечной недостаточности
после COVID-19

Острый миелит,
ассоциированный с COVID-19

Первичный
генерализованный амилоидоз

Малоиммунный
АНЦА-ассоциированный
гломерулонефрит

О влиянии микрофлоры кишечника
на течение психических заболеваний

Остеопороз у больных ишемической
болезнью сердца в пожилом
и старческом возрасте



КЛИНИЧЕСКИЙ РАЗБОР В ОБЩЕЙ МЕДИЦИНЕ

CLINICAL REVIEW FOR GENERAL PRACTICE

klin-razbor.ru

Решением Высшей аттестационной комиссии (ВАК) Министерства науки и высшего образования РФ журнал включен в Перечень рецензируемых научных изданий, в которых должны быть опубликованы основные научные результаты диссертаций на соискание ученых степеней доктора и кандидата наук.

2023 / Том 4 / №2

ГЛАВНЫЙ РЕДАКТОР ЖУРНАЛА

Леонид Иванович Дворецкий,

д-р мед. наук, проф.,

ФГАОУ ВО «Первый МГМУ им. И.М. Сеченова»

(Москва, Россия)

EDITOR-IN-CHIEF

Leonid I. Dvoretzky, D. Sci. (Med.), Prof., Sechenov First Moscow State Medical University (Moscow, Russia)

ММА «МЕДИАМЕДИКА»

Почтовый адрес: 127055, Москва, а/я 37

Телефон/факс: +7 (495) 926-29-83

Сайт: con-med.ru

E-mail: media@con-med.ru

Советник по управлению и развитию:

Т.Л. Скоробогат

Научный редактор: Д.А. Катаев**Менеджер по работе с ключевыми клиентами:**

Н.А. Зуева

nelly@con-med.ru

Директор по рекламе:

Н.М. Сулова

Менеджеры по рекламе:

Направления

«Кардиология», «Эндокринология», «Онкология» –

Т.А. Романовская

Направления

«Неврология», «Ревматология», «Гинекология» –

С.Ю. Шульгина

По вопросам рекламы:

Телефон: +7 (495) 926-29-83

Учредитель: ООО «МЕДИАФОРМАТ»

Журнал зарегистрирован в Федеральной службе по надзору в сфере связи, информационных технологий и массовых коммуникаций (Роскомнадзор).

Рег. номер: ПИ №ФС77-78139 от 13.03.2020.

Адрес редакции: 115054, Москва,

Жуков проезд, д. 19, эт. 2, пом. XI

Издатель: ООО «ММА «МЕДИАМЕДИКА»

127055, Москва, а/я 37

Адрес типографии:

125130, Москва, ул. Клары Цеткин, д. 28, стр. 2, пом. 6

Периодичность: 12 номеров в год.

Общий тираж: 30 тыс. экз.

Каталог «Почта России» ПН172.

Авторы, присылающие статьи для публикаций, должны быть ознакомлены с инструкциями для авторов и публичным авторским договором. Информация на сайте <http://klin-razbor.ru/>

Редакция не несет ответственности за содержание рекламных материалов. В статьях представлена точка зрения авторов, которая может не совпадать с мнением редакции журнала.

Полное или частичное воспроизведение материалов, опубликованных в журнале, допускается только с письменного разрешения редакции. Научное производственно-практическое издание для профессионалов в области здравоохранения.

Согласно рекомендациям Роскомнадзора выпуск и распространение данного производственно-практического издания допускаются без размещения знака информационной продукции.

Все права защищены. 2023 г.

Журнал распространяется бесплатно.

Дата выхода 31.03.2023

Возрастное ограничение 16+

СОДЕРЖАНИЕ**CONTENTS****ВНУТРЕННИЕ БОЛЕЗНИ****Оригинальная статья**

Обмен кальция и остеопороз у больных ишемической болезнью сердца в пожилом и старческом возрасте
С.В. Тополянская, Т.А. Елисеева, О.И. Турна, О.Н. Вакуленко, М.А. Романова, Л.И. Бубман, О.В. Гордеева, И.Н. Звягина, Д.С. Кошурников, Р.М. Ваколюк, К.А. Лыткина, Г.Г. Мелконян, С.А. Рачина, Л.И. Дворецкий

6

INTERNAL DISEASES**Original Article**

Calcium and osteoporosis in old and very old patients with coronary artery disease
S.V. Topolyanskaya, T.A. Eliseeva, O.I. Turna, O.N. Vakulenko, M.A. Romanova, L.I. Bubman, O.V. Gordeeva, I.N. Zvyagina, D.S. Koshurnikov, R.M. Vakolyuk, K.A. Lytkina, G.G. Melkonyan, S.A. Rachina, L.I. Dvoretzky

6

Клинический случай

Декомпенсация хронической сердечной недостаточности после COVID-19: клиническое наблюдение
М.В. Моисеева, Н.В. Багешева, А.В. Мордык, Д.И. Трухан, В.В. Стрельцова, И.И. Дубровская

14

Clinical Case

Decompensation of chronic heart failure after COVID-19: a clinical observation
M.V. Moiseeva, N.V. Bagisheva, A.V. Mordyk, D.I. Trukhan, V.V. Streltsova, I.I. Dubrovskaya

14

Клинический случай

Значимость применения урсодезоксиcholевой кислоты у молодого полиморбидного пациента с артериальной гипертензией, ожирением и неалкогольной жировой болезнью печени: клинический случай
О.А. Полякова, М.В. Клепикова, С.В. Черемушкин, О.Д. Остроумова

19

Clinical Case

Meaningful use of ursodeoxycholic acid in a young polymorbid patient with arterial hypertension, obesity, and nonalcoholic fatty liver disease: a clinical case
O.A. Polyakova, M.V. Klepikova, S.V. Cheremushkin, O.D. Ostroumova

19

Клинический случай

Клинические случаи первичного генерализованного амилоидоза
Н.А. Черкасова, И.С. Комарова, Н.В. Мухина, Н.В. Дятлов

27

Clinical Case

Clinical case of primary generalized amyloidosis
N.A. Cherkasova, I.S. Komarova, N.V. Mukhina, N.V. Dyatlov

27

Клинический случай

Малоиммунный АНЦА-ассоциированный гломерулонефрит. Клиническое наблюдение
Л.И. Дворецкий, С.А. Кривушкин, Н.А. Сидорук, Е.С. Столяревич, С.Е. Колендо, Р.М. Ваколюк, К.С. Папко

31

Clinical Case

Pauci-immune ANCA associated glomerulonephritis. Clinical case
L.I. Dvoretzky, S.A. Krivushkin, N.A. Sidoruk, E.S. Stoliarevich, S.E. Kolendo, R.M. Vakolyuk, K.S. Papko

31

ПУЛЬМОНОЛОГИЯ**Обзор**

Роль витаминов и микроэлементов в профилактике и лечении бронхолегочных заболеваний у взрослых
Е.Н. Попова, М.И. Митькина, А.А. Чинова, Л.А. Пономарева

36

PULMONOLOGY**Review**

The role of vitamins and minerals in prevention and treatment of bronchopulmonary diseases in adults
E.N. Popova, M.I. Mitkina, L.A. Chinova, L.A. Ponomareva

36

Клинический случай

Клиническое наблюдение микст-инфекции туберкулеза и нетуберкулезного микобактериоза легких
А.П. Саргсян, Н.Н. Макарянц, Л.Н. Лепеха, Н.Г. Демьяненко

43

Clinical Case

A clinical case of a pulmonary tuberculosis/mycobacteriosis mixed infection
A.P. Sargsyan, N.N. Makaryants, L.N. Lepekha, N.G. Demyanenko

43

ГАСТРОЭНТЕРОЛОГИЯ**Обзор**

Первичный билиарный холангит: новая дефиниция заболевания, актуальные аспекты диагностики и лечения. Обзор литературы
Д.И. Трухан

48

GASTROENTEROLOGY**Review**

Primary biliary cholangitis: a new definition of the disease, current aspects of diagnosis and treatment. Literature review
D.I. Trukhan

48

ЭНДОКРИНОЛОГИЯ**Обзор**

Современная практика самоконтроля гликемии: основы эффективного управления сахарным диабетом
Е.В. Бирюкова, М.В. Шинкин, И.В. Соловьева

60

ENDOCRINOLOGY**Review**

Current practice of blood glucose self-monitoring: the basis for effective control of diabetes mellitus
E.V. Biryukova, M.V. Shinkin, I.V. Soloveva

60

НЕВРОЛОГИЯ**Клинический случай**

Клинический случай острого миелита, ассоциированного с COVID-19
Е.С. Ананьева, Д.П. Круглов, О.М. Воробьева, О.А. Шудрик

68

NEUROLOGY**Clinical Case**

Clinical case of COVID-19-associated acute myelitis
E.S. Ananyeva, D.P. Kruglov, O.M. Vorobeva, O.A. Shudrik

68

Лекция

Критерии идеального метода диагностики в нейрохирургии
Л.Б. Лихтерман

73

Lecture

Criteria of ideal diagnostic method in neurosurgery
L.B. Likhterman

73

ПСИХИЧЕСКОЕ ЗДОРОВЬЕ (ПСИХИАТРИЯ)**Обзор**

К вопросу о влиянии микрофлоры кишечника на течение психических заболеваний
А.Ш. Асанова, Е.Н. Примышева

77

MENTAL HEALTH (PSYCHIATRY)**Review**

To the question of the influence of intestinal microflora on the course of mental diseases
A.Sh. Asanova, E.N. Primysheva

77

ДЕРМАТОЛОГИЯ**Клинический случай**

Клинический случай буллезного пемфигоида у больного с первично-множественной опухолью мочевого пузыря, предстательной железы и языка
Е.В. Задюнченко, К.В. Каткова, А.В. Шалагинова, Е.В. Денисова, К.Б. Ольховская, Е.Н. Малайренко

83

DERMATOLOGY**Clinical Case**

A case report of bullous pemphigoid in a patient with a primary multiple tumor of the bladder, prostate and tongue
E.V. Zadiyonchenko, K.V. Katkova, A.V. Shalaginova, E.V. Denisova, K.B. Olhovskaya, E.N. Malyarenko

83

Обзор

Роль эндогенных и экзогенных триггеров в развитии акне
М.В. Каиль-Горячкина

90

Review

The role of endogenous and exogenous triggers in the development of acne
M.V. Kail-Goryachkina

90

ИНСТРУМЕНТАЛЬНЫЕ МЕТОДЫ ДИАГНОСТИКИ**Клинический случай**

Роль ультразвукового исследования брахиоцефальных артерий в диагностике атеросклероза у женщин
А.С. Москвичева, Д.Р. Давидов

97

CLINICAL INVESTIGATIONS**Clinical Case**

The role of ultrasonography of the brachiocephalic arteries in the diagnosis of atherosclerosis in women
A.S. Moskvicheva, D.R. Davidov

97

АРХИВНЫЕ НАХОДКИ**Письмо в редакцию**

Письмо архиепископа Луки академику Николаю Бурденко
Л.Б. Лихтерман

102

ARCHIVAL RESEARCH**Letter**

A letter to Nikolai Burdenko written by archbishop Luke
L.B. Likhterman

102

СОТРУДНИЧЕСТВО

Фармакологические методы лечения боли в пояснице у взрослых: обзор Кокрейновских обзоров

105

COLLABORATION

Pharmacological treatments for low back pain in adults: an overview of Cochrane Reviews

105

КЛИНИЧЕСКАЯ ЗАДАЧА ДЛЯ САМОКОНТРОЛЯ**Клинический случай**

Пациент с жалобами на одышку
Л.И. Дворецкий

107

CLINICAL CASE FOR SELF-MONITORING**Clinical Case**

Patient complaining of shortness of breath
L.I. Dvoretzky

107

КЛИНИЧЕСКИЙ РАЗБОР В ОБЩЕЙ МЕДИЦИНЕ

РЕДАКЦИОННАЯ КОЛЛЕГИЯ

ГЛАВНЫЙ РЕДАКТОР ЖУРНАЛА

Дворецкий Леонид Иванович,

д-р мед. наук, проф., ФГАОУ ВО «Первый МГМУ им. И.М. Сеченова» (Москва, Россия)

ВНУТРЕННИЕ БОЛЕЗНИ И ГЕРИАТРИЯ

Айнабекова Баян Алыеновна,

д-р мед. наук, проф., АО «Медицинский университет Астана» (Астана, Казахстан)

Трухан Дмитрий Иванович,

д-р мед. наук, доц., ФГБОУ ВО ОмГМУ (Омск, Россия)

ГАСТРОЭНТЕРОЛОГИЯ И ГЕПАТОЛОГИЯ

Бордин Дмитрий Станиславович,

д-р мед. наук, проф., ГБУЗ «МКНЦ им. А.С. Логинова»,
ФГБОУ ВО «МГМСУ им. А.И. Евдокимова» (Москва, Россия)

Губергриц Наталья Борисовна,

д-р мед. наук, проф., многопрофильная клиника «Инто Сана» (Одесса, Украина)

Пиманов Сергей Иванович,

д-р мед. наук, проф., УО ВГМУ (Витебск, Республика Беларусь)

Плотникова Екатерина Юрьевна,

д-р мед. наук, проф., ФГБОУ ВО КеМГМУ (Кемерово, Россия)

Рахметова Венера Саметовна,

д-р мед. наук, проф., АО «Медицинский университет Астана» (Астана, Казахстан)

Самсонов Алексей Андреевич,

д-р мед. наук, проф., ФГБОУ ВО «МГМСУ им. А.И. Евдокимова» (Москва, Россия)

ГЕМОСТАЗИОЛОГИЯ

Ройтман Евгений Витальевич,

д-р мед. наук, проф., ФГАОУ ВО «РНИМУ им. Н.И. Пирогова» (Москва, Россия)

ГИНЕКОЛОГИЯ

Габидуллина Рушанья Исмагиловна,

д-р мед. наук, проф., ФГБОУ ВО КГМУ (Казань, Россия)

Дубровина Светлана Олеговна,

д-р мед. наук, проф., ФГБОУ ВО РостГМУ (Ростов-на-Дону, Россия)

Зефирова Татьяна Петровна,

д-р мед. наук, проф., КГМА – филиал ФГБОУ ДПО РМАНПО (Казань, Россия)

Оразов Мекан Рахимбердыевич,

д-р мед. наук, проф., Медицинский институт ФГАОУ ВО РУДН (Москва, Россия)

Пестрикова Татьяна Юрьевна,

д-р мед. наук, проф., ФГАОУ ВО ДВГМУ (Хабаровск, Россия)

ДЕРМАТОВЕНЕРОЛОГИЯ

Дворянкова Евгения Викторовна,

д-р мед. наук, ФГБУН «Центр теоретических проблем физико-химической
фармакологии» РАН (Москва, Россия)

Корсунская Ирина Марковна,

д-р мед. наук, ГБУЗ «МНПЦ дерматовенерологии и косметологии» (Москва, Россия)

Тамразова Ольга Борисовна,

д-р мед. наук, проф., ФГАОУ ВО РУДН (Москва, Россия)

ИНСТРУМЕНТАЛЬНЫЕ МЕТОДЫ ДИАГНОСТИКИ И ЛЕЧЕНИЯ

Батырбеков Канат Умирзакович,

канд. мед. наук, ТОО «Национальный научный онкологический центр»
(Астана, Казахстан)

Сивкозов Илья Владимирович,

канд. мед. наук, ФГБНУ «Центральный НИИ туберкулеза» (Москва, Россия)

КАРДИОЛОГИЯ

Ежов Марат Владиславович,

д-р мед. наук, проф., ФГБУ «НМИЦ кардиологии» (Москва, Россия)

Карпов Юрий Александрович,

д-р мед. наук, проф., ФГБУ «НМИЦ кардиологии» (Москва, Россия)

Остроумова Ольга Дмитриевна,

д-р мед. наук, проф., ФГБОУ ДПО РМАНПО (Москва, Россия)

Сергиенко Игорь Владимирович,

д-р мед. наук, проф., ФГБУ «НМИЦ кардиологии» (Москва, Россия)

КЛИНИЧЕСКАЯ ФАРМАКОЛОГИЯ

Духанин Александр Сергеевич,

д-р мед. наук, проф., ФГАОУ ВО «РНИМУ им. Н.И. Пирогова» (Москва, Россия)

Зырянов Сергей Кенсаринович,

д-р мед. наук, проф., ФГАОУ ВО РУДН (Москва, Россия)

НЕВРОЛОГИЯ И НЕЙРОХИРУРГИЯ

Акарачкова Елена Сергеевна,

д-р мед. наук, АНО «МО "Стресс под контролем"» (Москва, Россия)

Замерград Максим Валерьевич,

д-р мед. наук, проф., ФГБОУ ДПО РМАНПО (Москва, Россия)

Камчатнов Павел Рудольфович,

д-р мед. наук, проф., ФГАОУ ВО «РНИМУ им. Н.И. Пирогова» (Москва, Россия)

Лихтерман Леонид Болеславович,

д-р мед. наук, проф., ФГАУ «НМИЦ нейрохирургии им. акад. Н.Н. Бурденко»
(Москва, Россия)

Путилина Марина Викторовна,

д-р мед. наук, проф., ФГАОУ ВО «РНИМУ им. Н.И. Пирогова» (Москва, Россия)

Федорова Наталия Владимировна,

д-р мед. наук, проф., ФГБОУ ДПО РМАНПО (Москва, Россия)

ОТОРИНОЛАРИНГОЛОГИЯ

Рязанцев Сергей Валентинович,

д-р мед. наук, проф., ФГБУ «СПб НИИ уха, горла, носа и речи» (Санкт-Петербург, Россия)

Свистушкин Валерий Михайлович,

д-р мед. наук, проф., ФГАОУ ВО «Первый МГМУ им. И.М. Сеченова» (Москва, Россия)

ПСИХИЧЕСКОЕ ЗДОРОВЬЕ (ПСИХИАТРИЯ)

Аведисова Алла Сергеевна,

д-р мед. наук, проф., ФГБУ «НМИЦПН им. В.П. Сербского» (Москва, Россия)

Медведев Владимир Эрнстович,

канд. мед. наук, ФГАОУ ВО РУДН (Москва, Россия)

Сиволап Юрий Павлович,

д-р мед. наук, проф., ФГАОУ ВО «Первый МГМУ им. И.М. Сеченова»
(Москва, Россия)

ПУЛЬМОНОЛОГИЯ

Зайцев Андрей Алексеевич,

д-р мед. наук, проф., ФГБУ «ГВК им. акад. Н.Н. Бурденко» (Москва, Россия)

Попова Елена Николаевна,

д-р мед. наук, проф., ФГАОУ ВО «Первый МГМУ им. И.М. Сеченова» (Москва, Россия)

Синапальников Александр Игоревич,

д-р мед. наук, проф., ФГБОУ ДПО РМАНПО (Москва, Россия)

УРОЛОГИЯ

Аль-Шукри Адел Сальманович,

д-р мед. наук, проф., ФГБОУ ВО «ПСПбГМУ им. акад. И.П. Павлова»
(Санкт-Петербург, Россия)

Белый Лев Евгеньевич,

д-р мед. наук, проф., ФГБОУ ВО УлГУ (Ульяновск, Россия)

Борисов Владимир Викторович,

д-р мед. наук, проф., Российское общество урологов (Москва, Россия)

Раснер Павел Ильич,

д-р мед. наук, проф., ФГБОУ ВО «МГМСУ им. А.И. Евдокимова» (Москва, Россия)

ЭНДОКРИНОЛОГИЯ

Бирюкова Елена Валерьевна,

д-р мед. наук, проф., ФГБОУ ВО «МГМСУ им. А.И. Евдокимова» (Москва, Россия)

Батрак Галина Алексеевна,

д-р мед. наук, доц., проф., ИПО ФГБОУ ВО «Ивановская ГМА» (Иваново, Россия)

Галстян Гагик Радикович,

д-р мед. наук, проф., ФГБУ «НМИЦ эндокринологии» (Москва, Россия)

Петунина Нина Александровна,

чл.-корр. РАН, д-р мед. наук, проф., ФГАОУ ВО «Первый МГМУ
им. И.М. Сеченова» (Москва, Россия)

CLINICAL REVIEW FOR GENERAL PRACTICE

EDITORIAL BOARD

EDITOR-IN-CHIEF

Leonid I. Dvoretzky,

D. Sci. (Med.), Prof., Sechenov First Moscow State Medical University (Moscow, Russia)

INTERNAL DISEASES AND GERIATRICS

Bayan A. Ainabekova,

D. Sci. (Med.), Prof., Astana Medical University (Astana, Kazakhstan)

Dmitry I. Trukhan,

D. Sci. (Med.), Assoc. Prof., Omsk State Medical University (Omsk, Russia)

GASTROENTEROLOGY AND HEPATOLOGY

Dmitriy S. Bordin,

D. Sci. (Med.), Prof., Yevdokimov Moscow State University Medicine and Dentistry (Moscow, Russia)

Natalia B. Gubergits,

D. Sci. (Med.), Prof., Multidisciplinary Clinic "Into-Sana" (Odessa, Ukraine)

Sergei I. Pimanov,

D. Sci. (Med.), Prof., Vitebsk State Order of Peoples' Friendship Medical University (Vitebsk, Republic of Belarus)

Ekaterina Yu. Plotnikova,

D. Sci. (Med.), Prof., Kemerovo State Medical University (Kemerovo, Russia)

Venera S. Rakhmetova,

D. Sci. (Med.), Prof., Astana Medical University (Astana, Kazakhstan)

Aleksei A. Samsonov,

D. Sci. (Med.), Prof., Yevdokimov Moscow State University Medicine and Dentistry (Moscow, Russia)

GYNECOLOGY

Rushanya I. Gabidullina,

D. Sci. (Med.), Prof., Kazan State Medical University (Kazan, Russia)

Svetlana O. Dubrovina,

D. Sci. (Med.), Prof., Rostov State Medical University (Rostov-on-Don, Russia)

Tatiana P. Zefirova,

D. Sci. (Med.), Prof., Kazan State Medical Academy (Kazan, Russia)

Mekan R. Orazov,

D. Sci. (Med.), Prof., People's Friendship University of Russia (Moscow, Russia)

Tatyana Yu. Pestrikova,

D. Sci. (Med.), Prof., Far Eastern State Medical University (Khabarovsk, Russia)

HEMOSTASIOLOGY

Evgenii V. Roitman,

D. Sci. (Med.), Prof., Pirogov Russian National Research Medical University (Moscow, Russia)

DERMATOLOGY AND VENEREOLOGY

Evgeniya V. Dvoryankova,

D. Sci. (Med.), Center for Theoretical Problems of Physico-Chemical Pharmacology of RAS (Moscow, Russia)

Irina M. Korsunskaya,

D. Sci. (Med.), Prof., Moscow Scientific and Practical Center of Dermatovenereology and Cosmetology (Moscow, Russia)

Olga B. Tamrazova,

D. Sci. (Med.), Prof., The Peoples' Friendship University of Russia (Moscow, Russia)

CARDIOLOGY

Marat V. Ezhov,

D. Sci. (Med.), Prof., National Medical Research Center for Cardiology (Moscow, Russia)

Yurii A. Karpov,

D. Sci. (Med.), Prof., National Medical Research Center for Cardiology (Moscow, Russia)

Olga D. Ostroumova,

D. Sci. (Med.), Prof., Russian Medical Academy of Continuous Professional Education (Moscow, Russia)

Igor V. Sergienko,

D. Sci. (Med.), Prof., National Medical Research Center for Cardiology (Moscow, Russia)

CLINICAL INVESTIGATIONS

Kanat Batyrbekov,

Cand. Sci. (Med.), National Research Oncology Center (Astana, Kazakhstan)

Ilya V. Sivokozov,

Cand. Sci. (Med.), Central TB Research Institute (Moscow, Russia)

CLINICAL PHARMACOLOGY

Aleksandr S. Duhanin,

D. Sci. (Med.), Prof., Pirogov Russian National Research Medical University (Moscow, Russia)

Sergei K. Zyryanov,

D. Sci. (Med.), Prof., The Peoples' Friendship University of Russia (Moscow, Russia)

NEUROLOGY AND NEUROSURGERY

Elena S. Akarachkova,

D. Sci. (Med.), Prof., International Society "Stress under Control" (Moscow, Russia)

Natalia V. Fedorova,

D. Sci. (Med.), Prof., Russian Medical Academy of Continuous Professional Education (Moscow, Russia)

Pavel R. Kamchatnov,

D. Sci. (Med.), Prof., Pirogov Russian National Research Medical University (Moscow, Russia)

Leonid B. Likhтерman,

D. Sci. (Med.), Prof., Burdenko National Medical Research Center for Neurosurgery (Moscow, Russia)

Marina V. Putilina,

D. Sci. (Med.), Prof., Pirogov Russian National Research Medical University (Moscow, Russia)

Maksim V. Zamergrad,

D. Sci. (Med.), Prof., Russian Medical Academy of Continuous Professional Education (Moscow, Russia)

OTORHINOLARYNGOLOGY

Sergei V. Ryazancev,

D. Sci. (Med.), Prof., Saint Petersburg Scientific Research Institute of Ear, Throat, Nose and Speech (Saint Petersburg, Russia)

Valerii M. Svistushkin,

D. Sci. (Med.), Prof., Sechenov First Moscow State Medical University (Moscow, Russia)

MENTAL HEALTH (PSYCHIATRY)

Alla S. Avedisova,

D. Sci. (Med.), Prof., Serbsky State Scientific Center for Social and Forensic Psychiatry (Moscow, Russia)

Vladimir E. Medvedev,

Cand. Sci. (Med.), People's Friendship University of Russia (Moscow, Russia)

Yury P. Sivolap,

D. Sci. (Med.), Prof., Sechenov First Moscow State Medical University (Moscow, Russia)

PULMONOLOGY

Elena N. Popova,

D. Sci. (Med.), Prof., Sechenov First Moscow State Medical University (Moscow, Russia)

Aleksandr I. Sinopal'nikov,

D. Sci. (Med.), Prof., Russian Medical Academy of Continuous Professional Education (Moscow, Russia)

Andrei A. Zaycev,

D. Sci. (Med.), Prof., Burdenko Main Military Clinical Hospital (Moscow, Russia)

UROLOGY

Adel S. Al-Shukri,

D. Sci. (Med.), Prof., Pavlov First Saint Petersburg State Medical University (Saint Petersburg, Russia)

Lev E. Belyi,

D. Sci. (Med.), Prof., Ulyanovsk State University (Ulyanovsk, Russia)

Vladimir V. Borisov,

D. Sci. (Med.), Prof., Russian Society of Urology (Moscow, Russia)

Pavel I. Rasner,

D. Sci. (Med.), Prof., Yevdokimov Moscow State University of Medicine and Dentistry (Moscow, Russia)

ENDOCRINOLOGY

Galina A. Batrak,

D. Sci. (Med.), Prof., Ivanovo State Medical Academy (Ivanovo, Russia)

Elena V. Biryukova,

D. Sci. (Med.), Prof., Yevdokimov Moscow State University of Medicine and Dentistry (Moscow, Russia)

Gagik R. Galstyan,

D. Sci. (Med.), Prof., Endocrinology Research Centre (Moscow, Russia)

Nina A. Petunina,

D. Sci. (Med.), Prof., Corr. Memb. RAS, Sechenov First Moscow State Medical University (Moscow, Russia)



Обмен кальция и остеопороз у больных ишемической болезнью сердца в пожилом и старческом возрасте

С.В. Тополянская^{1,2}, Т.А. Елисеева², О.И. Турна², О.Н. Вакуленко², М.А. Романова², Л.И. Бубман², О.В. Гордеева², И.Н. Звягина², Д.С. Кошурников², Р.М. Ваколюк¹, К.А. Лыткина², Г.Г. Мелконян², С.А. Рачина¹, Л.И. Дворецкий¹

¹ ФГАОУ ВО «Первый Московский государственный медицинский университет им. И.М. Сеченова» Минздрава России (Сеченовский Университет), Москва, Россия;

² ГБУЗ «Госпиталь для ветеранов войн №3» Департамента здравоохранения г. Москвы, Москва, Россия

✉ sshekshina@yahoo.com

Аннотация

Цель. Анализ взаимосвязей содержания кальция с различными клиническими и лабораторными параметрами у больных пожилого и старческого возраста с ишемической болезнью сердца (ИБС) на основании определения концентрации ионизированного кальция в крови и суточной экскреции кальция с мочой.

Материалы и методы. Данная работа представляла собой одномоментное («поперечное») исследование, в которое были включены 102 пациента (84 женщины и 18 мужчин), страдающих ИБС, в среднем возрасте 83,0±5,9 года. У всех больных анализировали содержание ионизированного кальция в крови (N 1,16–1,32 ммоль/л) и суточную экскрецию кальция с мочой (N 2,5–7,5 ммоль/л), а также определяли концентрацию 25-гидроксикальциферола [25(OH)-витамина D]. Наряду с этим оценивали минеральную плотность костной ткани поясничного отдела позвоночника и проксимального отдела бедренной кости с помощью двухэнергетической рентгеновской абсорбциометрии.

Результаты. Средняя суточная экскреция кальция с мочой составила 1,39±1,1 (0,17–7,44) ммоль/л. У 84,4% больных наблюдалось низкое содержание кальция в суточной моче. Средняя концентрация ионизированного кальция в крови достигала 1,26±0,05 (1,16–1,53) ммоль/л. Гиперкальциемия отмечалась у 8,3% больных. Остеопороз в проксимальных отделах бедра зарегистрирован у 32,9%, в поясничном отделе позвоночника – у 18,1% пациентов. У больных с нормальным содержанием витамина D средняя экскреция кальция с мочой составила 1,77±1,2 ммоль/л, с дефицитом витамина D – 1,1±0,7 ммоль/л ($p=0,07$). У пациентов с низкой экскрецией кальция с мочой среднее содержание витамина D в крови достигало 18,7±7,7, с нормальной экскрецией – 28,5±10,8 нг/мл ($p=0,007$). Зарегистрированы достоверные обратные взаимосвязи между экскрецией кальция с мочой и креатинином ($r=-0,36$; $p<0,0001$). В группе пациентов с низкой экскрецией кальция с мочой средний уровень креатинина достигал 102,3±23,9 мкмоль/л, с нормальной экскрецией – 84,9±11,2 мкмоль/л ($p<0,0001$). Зарегистрированы достоверная прямая корреляция между суточной экскрецией кальция с мочой и скоростью клубочковой фильтрации, оцененной с помощью формулы СКД-ЕРІ ($r=0,39$; $p<0,0001$), и обратная корреляция между содержанием кальция в крови и скоростью клубочковой фильтрации ($r=-0,26$; $p=0,01$). Установлена достоверная прямая взаимосвязь между содержанием ионизированного кальция в крови и уровнем креатинина ($r=0,2$; $p=0,05$) и мочевины ($r=0,32$; $p=0,04$).

Заключение. Результаты исследования демонстрируют низкий уровень экскреции кальция с мочой у больных пожилого, старческого возраста и долгожителей с ИБС. Уровень экскреции кальция с мочой обусловлен прежде всего нарушениями функций почек и низким содержанием витамина D.

Ключевые слова: кальций, витамин D, остеопороз, старческий возраст.

Для цитирования: Тополянская С.В., Елисеева Т.А., Турна О.И., Вакуленко О.Н., Романова М.А., Бубман Л.И., Гордеева О.В., Звягина И.Н., Д.С. Кошурников, Ваколюк Р.М., Лыткина К.А., Мелконян Г.Г., Рачина С.А., Дворецкий Л.И. Обмен кальция и остеопороз у больных ишемической болезнью сердца в пожилом и старческом возрасте. Клинический разбор в общей медицине. 2023; 4 (2): 6–13. DOI: 10.47407/kr2023.4.2.00197

Calcium and osteoporosis in old and very old patients with coronary artery disease

Svetlana V. Topolyanskaya^{1,2}, Tatyana A. Eliseeva², Olga I. Turna², Olga N. Vakulenko², Margarita A. Romanova², Leonid I. Bubman², Oksana V. Gordeeva², Irina N. Zvyagina², Dmitry S. Koshurnikov², Rosa M. Vakolyuk¹, Karine A. Lytkina², Georgiy G. Melkonyan², Svetlana A. Rachina¹, Leonid I. Dvoretzky¹

¹ Sechenov First Moscow State Medical University (Sechenov University), Moscow, Russia;

² War Veterans Hospital №3, Moscow, Russia

✉ sshekshina@yahoo.com

Abstract

Aim. To analyze the relationship between calcium and various clinical and laboratory parameters in old and very old patients with coronary artery disease (CAD) based on the determination of the blood concentration of ionized calcium and daily excretion of calcium in the urine.

Materials and methods. This work was a cross-sectional study enrolled 102 patients (84 women and 18 men) with coronary artery disease with a mean age of 83.0±5.9 years. The blood level of ionized calcium (N 1.16–1.32 mmol/l), daily excretion of calcium in the urine (N 2.5–7.5 mmol/l) and concentration of 25-hydroxycalciferol (25(OH)D) were determined in all patients. Along with this, the bone mineral density of the lumbar spine and proximal femur was analyzed using dual-energy x-ray absorptiometry.

Results. The mean daily excretion of calcium in the urine was 1.39 ± 1.1 mmol/l (0.17–7.44 mmol/l). 84.4% of patients had low calcium content in daily urine. The mean blood concentration of ionized calcium was 1.26 ± 0.05 mmol/l (1.16–1.53 mmol/l). Hypercalcemia was observed in 8.3% of patients. Osteoporosis in the proximal femur was registered in 32.9% of patients, in the lumbar spine – in 18.1% of patients. In patients with normal vitamin D level the mean urinary calcium excretion was 1.77 ± 1.2 mmol/l, with vitamin D deficiency – 1.1 ± 0.7 mmol/l ($p=0.07$). In patients with low calcium excretion in the urine, the mean blood concentration of vitamin D was 18.7 ± 7.7 , with normal excretion – 28.5 ± 10.8 ng/ml ($p=0.007$). Significant inverse relationships were registered between urinary calcium excretion and creatinine ($r=-0.36$; $p<0.0001$). In the group of patients with low urinary calcium excretion the mean creatinine level reached 102.3 ± 23.9 μ mol/l, with normal excretion – 84.9 ± 11.2 μ mol/l ($p<0.0001$). There was a significant direct correlation between daily urinary calcium excretion and glomerular filtration rate, estimated using the CKD-EPI formula ($r=0.39$; $p<0.0001$) and an inverse correlation between blood calcium and GFR ($r=-0.26$; $p=0.01$). Significant direct relationship was registered between the blood concentration of ionized calcium and the creatinine ($r=0.2$; $p=0.05$) and urea ($r=0.32$; $p=0.04$) concentration.

Conclusion. The study results demonstrate a low level of calcium excretion in the urine in old and very old patients with coronary artery disease. The urine calcium excretion is primarily due to impaired renal function and low vitamin D concentration.

Keywords: calcium, vitamin D, osteoporosis, old age.

For citation: Topolyanskaya S.V., Eliseeva T.A., Turna O.I., Vakulenko O.N., Romanova M.A., Bubman L.I., Gordeeva O.V., Zvyagina I.N., Koshurnikov D.S., Vakolyuk R.M., Lytkina K.A., Melkonyan G.G., Rachina S.A., Dvoretzky L.I. Calcium and osteoporosis in old and very old patients with coronary artery disease. Clinical review for general practice. 2023; 4 (2): 6–13. DOI: 10.47407/kr2023.4.2.00197

Введение

Одно из наиболее распространенных патологических состояний – остеопороз относят к так называемым возраст-ассоциированным заболеваниям, возникающим у лиц пожилого и старческого возраста. Остеопороз, как известно, характеризуется снижением минеральной плотности костной ткани (МПКТ) и нарушением ее микроархитектоники, что обуславливает хрупкость костей и повышенный риск переломов даже при отсутствии какой-либо травмы [1]. Установлено, что кальций играет важную роль в поддержании нормальной костной массы и структуры кости, а дефицит кальция, нередко возникающий в результате старения, может привести к остеопорозу и остеомалации [2].

Кальций является одним из 5 наиболее распространенных и жизненно необходимых элементов в организме человека [2]. Он играет ключевую роль во многих физиологических процессах, включая минерализацию скелета, сокращение мышц, передачу нервных импульсов, свертывание крови и секрецию гормонов. Более 99% кальция в организме человека хранится в костной ткани в виде гидроксиапатита, который обеспечивает прочность скелета и является источником кальция для многочисленных кальций-опосредованных функций, а также для поддержания нормального уровня кальция в крови [3]. Приблизительно 50% кальция в сыворотке крови находится в форме ионизированного кальция, примерно 45% связывается с белками и прежде всего с альбумином, а остальные 5% – с кислотой с образованием солей кальция [4]. Ионизированный кальций представляет собой биологически активную форму кальция в крови, которая может проникать в клетки и активировать основные физиологические процессы [3, 4].

Гомеостаз кальция включает в себя метаболизм кальция в кишечнике, почках и костной ткани под влиянием в первую очередь паратиреоидного гормона и 1,25(OH)-витамина D. Старение, дефицит витамина D и резистентность к данному витамину негативно влияют на эти процессы [5]. Кальций поступает в организм с пищей и всасывается в кишечнике. 1,25(OH)-витамин D является основным гормоном, контролирующим абсорбцию кальция в кишечнике [6]. Кальций всасывается из кишечника с помощью активного механизма

транспорта, зависящего от витамина D, а также путем пассивной диффузии. Механизм активного транспорта играет важную роль в гомеостазе кальция, так как поглощение кальция обратно пропорционально его поступлению, т.е. всасывание кальция увеличивается при снижении его потребления. У пожилых людей взаимосвязь между более низким поступлением кальция с пищей и его повышенной абсорбцией выражена меньше, вероятно, из-за сниженной продукции 1,25(OH)-витамина D и резистентности клеток кишечника к его воздействию [7].

В случае если нормальная концентрация кальция в крови не может поддерживаться за счет всасывания кальция в кишечнике, 1,25(OH)-витамин D и паратиреоидный гормон способствуют высвобождению кальция из костной ткани и увеличивают его реабсорбцию в дистальных канальцах почки [2]. Почки являются важнейшим регуляторным органом экскреции кальция. Сывороточный кальций фильтруется на уровне клубочков, а затем почти полностью реабсорбируется, и только около 1–3% профильтрованного кальция выводится с мочой. Этот механизм регулируется паратиреоидным гормоном. В кости кальций связывается с волокнами соединительной ткани и высвобождается из этого места в результате ремоделирования кости. У здорового взрослого человека существует равновесие между двунаправленными потоками кальция из кости и в кость. Это равновесие нарушается либо в сторону резорбции кости при низком уровне циркулирующего ионизированного кальция, либо в сторону отложения кальция в костях [8].

В процессе старения происходят изменения многих факторов, участвующих в регуляции кальциевого гомеостаза. Так, наблюдается снижение всасывания кальция в кишечнике с возрастом, что приводит к вторичному гиперпаратиреозу и потере костной массы. Уменьшение всасывания кальция в кишечнике может быть связано со снижением содержания 1,25(OH)-витамина D, а также с резистентностью слизистой кишечника к его воздействию. Помимо кишечника возрастные изменения происходят и в почках, что также влияет на кальциевый гомеостаз. С возрастом происходят снижение функции почек и постепенное снижение скорости клубочковой фильтрации (СКФ), которое коррелирует

со снижением уровня 1,25(OH)-витамина D в крови. Когда СКФ падает ниже 50 мл/мин, уровень 1,25(OH)₂D в сыворотке снижается, так как снижается фракционная абсорбция кальция и наблюдается повышенный уровень паратиреоидного гормона в крови [7]. Хотя синтез паратиреоидного гормона по мере старения повышается, почечная продукция 1,25(OH)-витамина D в ответ на воздействие этого гормона с возрастом снижается. Также наблюдается возрастное снижение почечной экспрессии рецепторов витамина D, что сопровождается более низкой эффективностью реабсорбции кальция в почках [2]. Известно, что повышенная экскреция кальция с мочой может предрасполагать к остеопорозу, однако информации о взаимосвязи между экскрецией кальция с мочой и МПКТ у лиц пожилого и старческого возраста без клинически значимой нефропатии очень мало. Учитывая относительно немногочисленные и порой достаточно противоречивые литературные данные по обмену кальция в пожилом и старческом возрасте, нами была предпринята попытка проведения собственного исследования, основной целью которого был анализ взаимосвязей содержания кальция с различными клиническими и лабораторными параметрами у больных пожилого и старческого возраста с ишемической болезнью сердца (ИБС) на основании определения концентрации ионизированного кальция в крови и суточной экскреции кальция с мочой.

Материалы и методы

Данная работа была выполнена на клинической базе Госпиталя для ветеранов войн №3 (г. Москва) и представляла собой одномоментное («поперечное») исследование. В исследование включали больных пожилого и старческого возраста, а также долгожителей, госпитализированных с диагнозом ИБС. Для оценки состояния больных использовали стандартные методы обследования пациентов с ИБС. Кроме того, проводили комплексную гериатрическую оценку, включающую опросник «Возраст не помеха», шкалу базовой активности в повседневной жизни (индекс Бартела), шкалу оценки инструментальной деятельности в повседневной жизни (IADL) и шкалу падений Морсе.

У всех пациентов анализировали содержание ионизированного кальция в крови (N 1,16–1,32 ммоль/л) и суточную экскрецию кальция с мочой (N 2,5–7,5 ммоль/л). Кроме того, у всех больных определяли концентрацию 25-гидроксикальциферола [25(OH)D]; уровень 25(OH)D < 10 нг/мл расценивался как выраженный дефицит витамина D, 10–19 – дефицит, 20–29 – недостаточность, ≥ 30 нг/мл – норма. Оценивали также стандартные лабораторные показатели анализов крови и мочи. СКФ рассчитывали по формуле СКД-ЕПІ. Наряду с этим анализировали МПКТ поясничного отдела позвоночника и проксимального отдела бедренной кости с помощью двухэнергетической рентгеновской абсорбциометрии.

Полученные данные анализировали с использованием программного обеспечения SPSS (версия 22.0).

Для предоставления полученных данных использовали методы описательной статистики (среднее значение и стандартное отклонение – для количественных переменных; число и долю – для качественных переменных). При сравнении групп использовали непараметрические методы (критерий Манна–Уитни, критерий χ^2 Пирсона); проводили корреляционный анализ с помощью критерия Спирмена.

Результаты

В исследование были включены 102 пациента. Средний возраст включенных в исследование больных достигал 83,0±5,9 года (70–97 лет); 14,7% были старше 90 лет. Клинико-демографическая характеристика больных представлена в таблице.

У всех включенных в исследование больных имелись признаки старческой астении. Среднее значение опросника «Возраст не помеха» составляло 5,0±0,5 балла, варьируя от 3 до 7 баллов. Показатели шкалы инструментальной активности в повседневной жизни (IADL) достигали в среднем 5,5±1,9 балла (с колебаниями от 2 до 8 баллов). Среднее значение шкалы базовой активности в повседневной жизни (Индекса Бартела) составило 79,2±13,4 балла.

| Клинико-демографическая характеристика обследованных больных <i>Clinical and demographic characteristic of surveyed patients</i> | |
|---|----------|
| Параметры | Значение |
| Возраст, лет | 83,0±5,9 |
| Женщины | 82,3% |
| Мужчины | 17,7% |
| Инфаркт миокарда в анамнезе | 18,4% |
| Хроническая сердечная недостаточность | 10,3% |
| Фибрилляция предсердий | 26,5% |
| Артериальная гипертензия | 100% |
| Острое нарушение мозгового кровообращения в анамнезе | 20,4% |
| Сахарный диабет | 25,5% |
| Ожирение | 44,2% |
| Индекс массы тела, кг/м ² | 29,2±5,7 |

Средняя суточная экскреция кальция с мочой составила 1,39±1,1 ммоль/л с колебаниями от 0,17 до 7,44 ммоль/л. Лишь у 15,6% больных экскреция кальция была в пределах нормы, у 84,4% наблюдалось низкое содержание кальция в суточной моче (рис. 1). Средняя концентрация ионизированного кальция в крови достигала 1,26±0,05 ммоль/л, варьируя от 1,16 до 1,53 ммоль/л. Гипокальциемии не зарегистрировано ни в одном случае, гиперкальциемия наблюдалась у 8,3% больных. Гендерных различий по содержанию ионизированного кальция в крови и по суточной экскреции кальция с мочой обнаружено не было ($p=0,83$ и $p=0,88$ соответственно).

Среднее значение T-критерия в поясничном отделе позвоночника достигало -1,0 SD, в проксимальном от-

Рис. 1. Экскреция кальция с мочой и содержание ионизированного кальция в крови.

Fig. 1. Urinary calcium excretion and blood levels of ionized calcium.

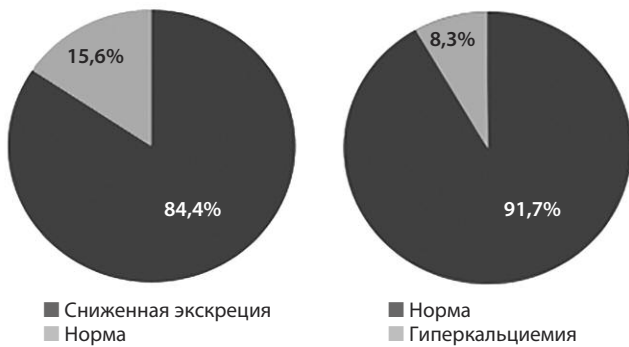
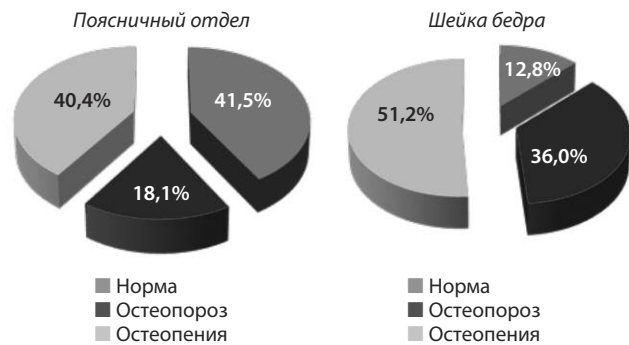


Рис. 2. Доля больных остеопорозом в поясничном отделе позвоночника и в шейке бедра.

Fig. 2. Share of patients with osteoporosis at the lumbar spine and femoral neck.



деле левой бедренной кости – $-1,6$ SD, в шейке левого бедра – $-1,8$ SD, в проксимальном отделе правого бедра – $-1,7$ SD, в шейке правого бедра – $-2,0$ SD. Остеопороз в проксимальных отделах бедра зарегистрирован у 32,9% больных, остеопения – у 45,5%, нормальная МПКТ – у 21,6%. В поясничном отделе позвоночника остеопороз обнаружен у 18,1% пациентов, остеопения – у 40,4%, нормальная МПКТ – у 41,5% (рис. 2).

Среднее содержание витамина D в крови составило $20,8 \pm 11,7$ нг/мл (с колебаниями от 5,0 до 61,5 нг/мл). У больных с нормальной концентрацией витамина D средняя экскреция кальция с мочой достигала $1,77 \pm 1,2$ ммоль/л, с дефицитом витамина D – $1,1 \pm 0,7$ ммоль/л ($p=0,07$). У пациентов с низкой экскрецией кальция с мочой средняя концентрация витамина D в крови была существенно меньше, чем у больных с нормальной его экскрецией (рис. 3). Установлены прямые корреляции между экскрецией кальция с мочой и содержанием витамина D в крови ($r=0,31$; $p=0,004$).

Зарегистрированы достоверные обратные взаимосвязи между экскрецией кальция с мочой и креатинином ($r=-0,36$; $p<0,0001$), а у больных с повышенным уровнем креатинина средняя суточная экскреция кальция с мочой была существенно меньше, чем в группе пациентов с нормальным креатинином, – $1,65 \pm 1,2$ ммоль/л

Рис. 3. Содержание витамина D в крови у больных с низкой и нормальной экскрецией кальция с мочой.

Fig. 3. Blood levels of vitamin D in patients with low and high urinary calcium excretion.

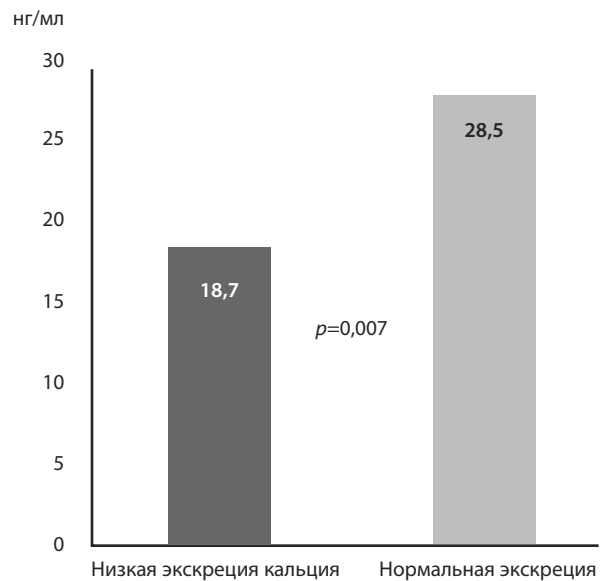
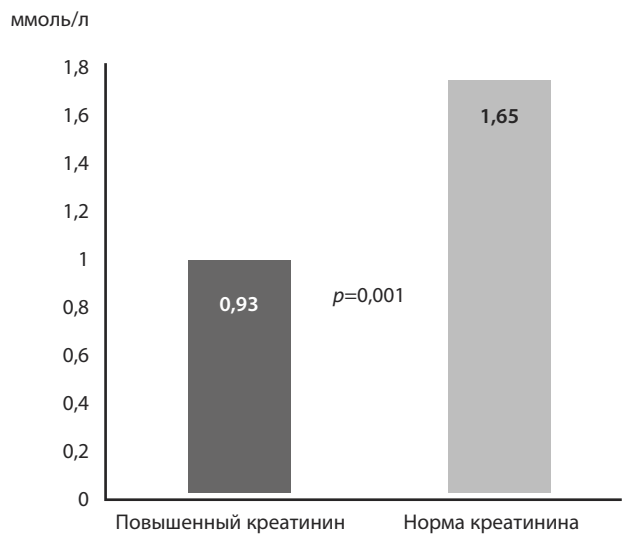


Рис. 4. Экскреция кальция с мочой у больных с нормальной и повышенной концентрацией креатинина в крови.

Fig. 4. Urinary calcium excretion in patients with normal and elevated blood creatinine levels.

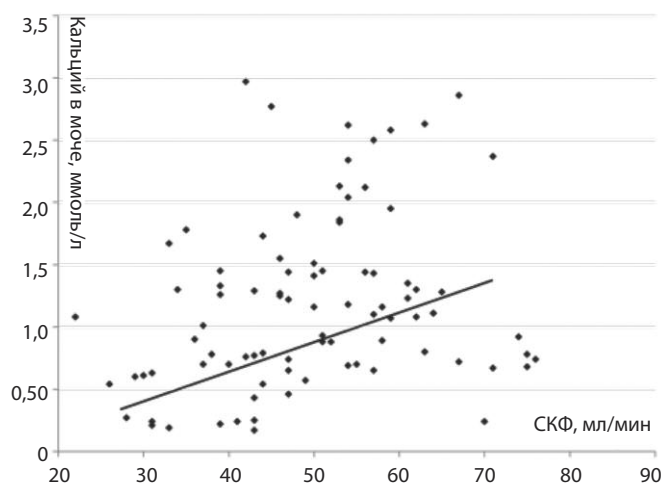


($p=0,001$) (рис. 4). В группе больных с низкой экскрецией кальция с мочой средний уровень креатинина достигал $102,3 \pm 23,9$ мкмоль/л, с нормальной экскрецией – $84,9 \pm 11,2$ мкмоль/л ($p<0,0001$). Зарегистрированы достоверная прямая корреляция между суточной экскрецией кальция с мочой и СКФ, оцененной с помощью формулы СКД-ЕРІ ($r=0,39$; $p<0,0001$); рис. 5, и обратная корреляция между содержанием кальция в крови и СКФ ($r=-0,26$; $p=0,01$). Средний возраст больных с низкой экскрецией кальция с мочой составлял $83,7 \pm 6,0$ года, с нормальной экскрецией – $80,1 \pm 5,1$ года ($p=0,03$).

Никаких значимых корреляций между экскрецией кальция с мочой и показателями МПКТ в поясничном отделе позвоночника и в проксимальных отделах

Рис. 5. Взаимосвязь между СКФ и суточной экскрецией кальция с мочой.

Fig. 5. Correlation between the glomerular filtration rate and the 24 hour urinary calcium excretion.



бедренных костей не обнаружено ($p=0,26-0,76$). Не установлено и достоверной взаимосвязи между содержанием ионизированного кальция в крови и экскрецией кальция с мочой ($r=-0,08$; $p=0,44$). Вместе с тем зарегистрирована достоверная прямая корреляция между содержанием ионизированного кальция в крови и уровнем креатинина ($r=0,2$; $p=0,05$) и мочевины ($r=0,32$; $p=0,04$) в крови. В группе больных с повышенным уровнем креатинина среднее содержание ионизированного кальция в крови составило $1,27 \pm 0,06$ ммоль/л, с нормальным – $1,25 \pm 0,04$ ммоль/л ($p=0,04$). Других значимых взаимосвязей между концентрацией ионизированного кальция в крови и различными клиническими и лабораторными параметрами не отмечено.

Обсуждение

Согласно доступным данным медицинской литературы, наше исследование представляет собой одно из немногочисленных исследований обмена кальция у больных пожилого и старческого возраста с ИБС. Полученные результаты свидетельствуют о частом обнаружении сниженной экскреции кальция с мочой в этой группе больных, лишь у 15,6% обследованных нами пациентов этот показатель был в пределах нормы.

По нашим данным, экскреция кальция с мочой связана прежде всего с функцией почек: зарегистрированы достоверные обратные взаимосвязи между экскрецией кальция с мочой и креатинином наряду с прямой корреляцией между суточной экскрецией кальция с мочой и СКФ. Аналогично в исследовании J. Taylor и соавт. с участием 5941 здоровых лиц в возрасте от 28 до 75 лет более низкая экскреция кальция с мочой была связана с более высоким риском развития хронической болезни почек (ХБП) в течение 10-летнего наблюдения [8]. В этой работе, как и в нашей, была обнаружена значимая прямая взаимосвязь между экскрецией кальция с мочой и расчетной СКФ, при этом увеличение экскреции

кальция с мочой на каждый 1 ммоль ассоциировалось со снижением риска развития ХБП на 11% [8]. Однако в большинстве других исследований было показано, что патология канальцевого аппарата почек, приводящая не к гипокальциурии, а к гиперкальциурии, ведет к ускоренной потере почечной функции и нефрокальцинозу, что предполагает негативное влияние на почки повышенной экскреции кальция с мочой [8].

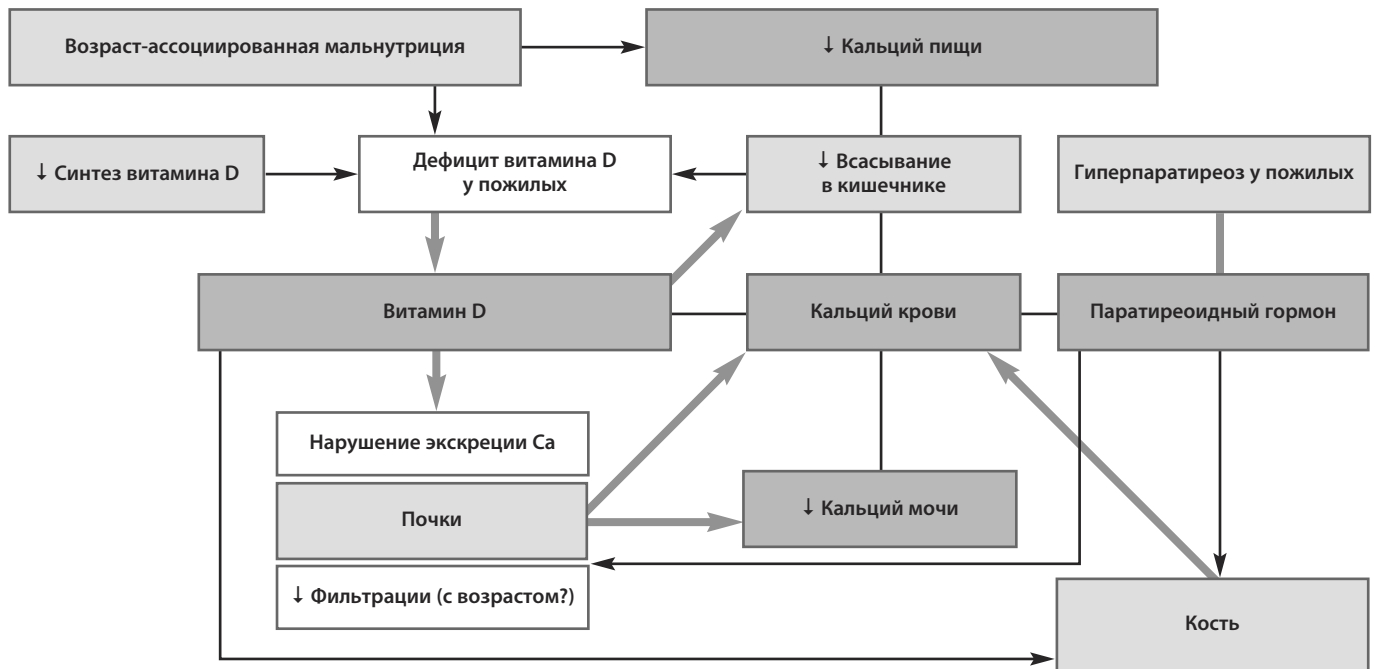
В крупном итальянском эпидемиологическом исследовании снижение СКФ также ассоциировалось с уменьшением экскреции кальция с мочой, при этом наблюдалась независимая взаимосвязь между СКФ и уровнем клубочковой фильтрации кальция, в то время как с канальцевой реабсорбцией кальция значимых корреляций обнаружено не было [9]. Как и в нашей работе, снижение экскреции кальция с мочой в этом исследовании было независимо связано с низким уровнем 1,25-дигидроксивитамина D в сыворотке, а не с гипокальциемией или высоким уровнем паратиреоидного гормона. На основании полученных результатов авторы этого исследования делают вывод о том, что уменьшение содержания кальция в моче у больных со сниженной функцией почек происходит из-за падения уровня кальция, отфильтрованного клубочками, а относительная гипокальциурия связана с более низким уровнем витамина D в сыворотке крови [9].

В исследовании J. Ramalho и соавт. у пациентов с ХБП экскреция кальция с мочой была напрямую связана с расчетной СКФ, 1,25(OH)-витамином D и содержанием кальция в крови [10]. Однако в нашем исследовании мы не обнаружили достоверной взаимосвязи между экскрецией кальция с мочой и содержанием этого микроэлемента в крови.

У обследованных нами больных с низкой экскрецией кальция с мочой среднее содержание витамина D в крови было на 10 нг/мл ниже, чем у пациентов с нормальной экскрецией кальция. Установлены также прямые корреляции между экскрецией кальция с мочой и содержанием витамина D в крови. Можно предположить, что низкие концентрации 1,25(OH)-витамина D могут способствовать снижению содержания кальция в моче [9]. Хорошо известно, что кальцитриол влияет на метаболизм кальция в почках, однако его эффекты из-за влияния множества дополнительных факторов могут быть разными. Так, в различных исследованиях было показано, что кальцитриол может повышать, снижать или не оказывать никакого влияния на экскрецию кальция с мочой [11].

К сожалению, учитывая наблюдательный и одномоментный характер нашего исследования, невозможно определить точные механизмы взаимосвязи между низким уровнем почечной экскреции кальция и наличием ХБП. Теоретически можно предположить, что стимуляция синтеза паратиреоидного гормона в ответ на снижение концентрации кальция в крови может оказывать неблагоприятное воздействие на почки, приводя, например, к нефросклерозу. Однако в нашем исследовании не зарегистрировано ни одного случая ги-

Рис. 6. Возрастные особенности метаболизма кальция.
Fig. 6. Age-related features of calcium metabolism.



покальциемии. Вместе с тем снижение почечной экскреции кальция может быть связано с гиперпаратиреозом, часто возникающим у лиц пожилого и старческого возраста. Известно, что паратиреоидный гормон стимулирует реабсорбцию ионов кальция в почках, что приводит к увеличению содержания этого микроэлемента в крови [11]. Однако по техническим причинам мы не смогли проанализировать уровень паратиреоидного гормона у наших больных. Можно предположить также, что низкая экскреция кальция с мочой лишь отражает снижение его поступления с пищей в связи с мальнутрицией, но, как уже сказано, в нашей группе больных не было ни одного случая гипокальциемии.

Нам не удалось установить каких-либо значимых взаимосвязей между показателями МПКТ и суточной экскрецией кальция с мочой. Аналогично в исследовании A. El-Husseini и соавт. у 132 больных остеопорозом не обнаружено достоверной взаимосвязи между показателями денситометрии и экскрецией кальция с мочой [12]. В этой работе, в отличие от нашей, не зарегистрировано достоверных взаимосвязей между функцией почек и суточной экскрецией кальция с мочой, но наблюдалась достоверная корреляция между фильтрацией кальция и его экскрецией с мочой, причем только у более молодых больных с высоким метаболизмом костной ткани [12].

В нашем исследовании зарегистрирована достоверная прямая взаимосвязь между содержанием ионизированного кальция в крови и уровнем креатинина и мочевины наряду с обратной корреляцией между содержанием кальция в крови и СКФ. В отличие от наших данных в японском исследовании с участием 600 больных найдена достоверная прямая взаимосвязь между

кальцием в крови и расчетной СКФ [13]. При этом у пациентов с более низкой концентрацией кальция в крови наблюдался более высокий риск быстрого снижения СКФ, независимо от таких традиционных факторов риска, как ХБП, артериальная гипертензия, сахарный диабет и дислипидемия [13]. Напротив, в исследовании с участием больных первичным гиперпаратиреозом при сниженной СКФ отмечены более высокие уровни как общего, так и ионизированного кальция. В этом исследовании содержание ионизированного кальция было ключевым предиктором повышения уровня цистатина С (аналогичного креатинину показателя азотовыделительной функции почек) [14].

Несмотря на ряд значимых данных, полученных в настоящем исследовании, в этой работе имеются некоторые ограничения. В отличие от большинства аналогичных исследований наша работа выполнена при участии особой популяции больных – лиц очень преклонного возраста, страдавших не только клинически значимыми сердечно-сосудистыми заболеваниями, но и множественной коморбидной патологией, которая могла повлиять на результаты данного исследования. К одному из ограничений нашего исследования относится также его одномоментный, а не проспективный характер, в связи с чем нельзя было изучить динамику показателей обмена кальция по мере дальнейшего старения больных и снижения показателей СКФ.

Заключение

Результаты настоящего исследования позволяют говорить о низкой экскреции кальция с мочой у больных пожилого, старческого возраста и долгожителей с ИБС. Уровень экскреции кальция с мочой обусловлен прежде

всего нарушениями функций почек и низким содержанием витамина D. Значимой взаимосвязи между концентрацией ионизированного кальция в крови и экскрецией кальция с мочой не зарегистрировано. Наряду с этим не обнаружено каких-либо достоверных корреляций между содержанием кальция в крови и в суточной моче, с одной стороны, и МПКТ – с другой. Целесообразно дальнейшее изучение роли кальция при раз-

личных патологических состояниях у лиц старческого возраста и долгожителей. Возможные взаимосвязи метаболизма кальция с другими параметрами представлены на рис. 6.

Конфликт интересов. Авторы заявляют об отсутствии конфликта интересов.

Conflict of interests. The authors declare that there is not conflict of interests.

Источник финансирования: нет.

Литература / References

1. Остеопороз. Клинические рекомендации. М., 2019. URL: https://rae.org.ru/system/files/documents/pdf/kr_op_24.12.2019.pdf [Osteoporoz. Klinicheskie rekomendacii. Moscow, 2019. URL: https://rae.org.ru/system/files/documents/pdf/kr_op_24.12.2019.pdf (in Russian).]
2. Veldurthy V, Wei R, Oz L et al. Vitamin D, calcium homeostasis and aging. *Bone Res* 2016; 4: 16041 DOI: 10.1038/boneres.2016.41
3. Peacock M. Calcium metabolism in health and disease. *Clin J Am Soc Nephrol* 2010; 5 (Suppl. 1): S23–S30.
4. Morishita M, Maruyama Y, Nakao M et al. Factors affecting the relationship between ionized and corrected calcium levels in peritoneal dialysis patients: a retrospective cross-sectional study. *BMC Nephrol* 2020; 21: 370. DOI: 10.1186/s12882-020-02033-y
5. Oudshoorn C, Van der Cammen T, McMurdo M et al. Ageing and vitamin D deficiency: effects on calcium homeostasis and considerations for vitamin D supplementation. *British J Nutrition* 2009; 101 (11): 1597–606. DOI: 10.1017/S0007114509338842
6. Christakos S. Recent advances in our understanding of 1,25-dihydroxyvitamin D(3) regulation of intestinal calcium absorption. *Arch Biochem Biophys* 2012; 523: 73–6.
7. Hill TR, Aspray TJ. The role of vitamin D in maintaining bone health in older people. *Therapeutic Advances Musculoskeletal Dis* 2017; 9 (4): 89–95. DOI: 10.1177/1759720X17692502
8. Taylor JM, Kieneker LM, de Borst MH et al. Urinary Calcium Excretion and Risk of Chronic Kidney Disease in the General Population. *Kidney Int Rep* 2016; 2 (3): 366–79. DOI: 10.1016/j.ekir.2016.12.007
9. Cirillo M, Bilancio G, Cavallo P et al. Reduced Kidney Function and Relative Hypocalciuria-Observational, Cross-Sectional, Population-Based Data. *J Clin Med* 2020; 9 (12): 4133. DOI: 10.3390/jcm9124133
10. Ramalho J, Petrillo EM, Takeichi APM et al. Calcitriol and FGF-23, but neither PTH nor sclerostin, are associated with calciuria in CKD. *Int Urol Nephrol* 2019; 51 (10): 1823–9. DOI: 10.1007/s11255-019-02215-0
11. Пигарова Е.А. Физиология обмена кальция в почках. Ожирение и метаболизм. 2011; 8 (4): 3–8. DOI: 10.14341/2071-8713-5296 [Pigarova E.A. Physiology of calcium metabolism in kidneys. Obesity and metabolism. 2011; 8 (4): 3–8. DOI: 10.14341/2071-8713-5296 (in Russian).]
12. El-Husseini A, Chakraborty A, Yuan Q et al. Urinary calcium excretion and bone turnover in osteoporotic patients. *Clin Nephrol* 2017; 88 (11): 239–47. DOI: 10.5414/CN109144
13. Mizushiri S, Daimon M, Murakami H et al. Lower serum calcium levels are a risk factor for a decrease in eGFR in a general non-chronic kidney disease population. *Sci Rep* 2018; 8 (1): 14213. DOI: 10.1038/s41598-018-32627-4
14. Ermetici F, Filopanti M, Verga U et al. Estimated glomerular filtration rate by serum cystatin C correlates with cardiometabolic parameters in patients with primary hyperparathyroidism. *Eur J Endocrinol* 2015; 173 (4): 441–6. DOI: 10.1530/EJE-15-0341

ИНФОРМАЦИЯ ОБ АВТОРАХ / INFORMATION ABOUT THE AUTHORS

Тополянская Светлана Викторовна – канд. мед. наук, доц. каф. госпитальной терапии №2, ФГАОУ ВО «Первый МГМУ им. И.М. Сеченова» (Сеченовский Университет), ГБУЗ «ГВБ №3». E-mail: sshekshina@yahoo.com; ORCID: 0000-0002-4131-8432
Svetlana V. Topolyanskaya – Cand. Sci. (Med.), Sechenov First Moscow State Medical University (Sechenov University), War Veterans Hospital №3. E-mail: sshekshina@yahoo.com; ORCID: 0000-0002-4131-8432

Елисеева Татьяна Алексеевна – врач гериатрического отд-ния №6, ГБУЗ «ГВБ №3». E-mail: eliseet@yandex.ru; ORCID: 0000-0002-6921-0589

Tatyana A. Eliseeva – Geriatrician, War Veterans Hospital №3. E-mail: eliseet@yandex.ru; ORCID: 0000-0002-6921-0589

Турна Ольга Игоревна – врач гериатрического отд-ния №6, ГБУЗ «ГВБ №3». E-mail: olga1414@mail.ru;

ORCID: 0000-0002-2933-7550

Olga I. Turna – Geriatrician, War Veterans Hospital №3. E-mail: olga1414@mail.ru; ORCID: 0000-0002-2933-7550

Романова Маргарита Анатольевна – зав. гериатрическим отд-нием №13, ГБУЗ «ГВБ №3». E-mail: mur1-3@mail.ru;

ORCID: 0000-0001-5351-1996

Margarita A. Romanova – Head of the Geriatrics Department №13, War Veterans Hospital №3. E-mail: mur1-3@mail.ru;

ORCID: 0000-0001-5351-1996

Вакуленко Ольга Николаевна – зав. гериатрическим отд-нием №6, ГБУЗ «ГВБ №3». E-mail: onv.62@mail.ru;

ORCID: 0000-0002-4139-5075

Olga N. Vakulenko – Head of the Geriatrics Department №6, War Veterans Hospital №3. E-mail: onv.62@mail.ru;

ORCID: 0000-0002-4139-5075

Бубман Леонид Игоревич – зав. хирургическим отд-нием №7, ГБУЗ «ГВБ №3». E-mail: bubmanleo@gmail.com;

ORCID: 0000-0002-4195-3188

Leonid I. Bubman – Head of the Department of Surgery №7, War Veterans Hospital №3. E-mail: bubmanleo@gmail.com;

ORCID: 0000-0002-4195-3188

Гордеева Оксана Валерьевна – врач неврологического отд-ния №12, ГБУЗ «ГВБ №3»

Oksana V. Gordeeva – Doctor, War Veterans Hospital №3

Звягина Ирина Николаевна – врач неврологического отделения №12, ГБУЗ «ГВВ №3»
Irina N. Zvyagina – Doctor, War Veterans Hospital №3

Кошурников Дмитрий Сергеевич – канд. мед. наук, зав. рентгенологическим отделением №3, ГБУЗ «ГВВ №3».
E-mail: koshurdmotr@rambler.ru; ORCID: 0000-0002-7024-9560

Dmitry S. Koshurnikov – Cand. Sci. (Med.), Head of Radiological Department №3, War Veterans Hospital №3.
E-mail: koshurdmotr@rambler.ru; ORCID: 0000-0002-7024-9560

Ваколюк Роза Михайловна – канд. мед. наук, доц. каф. госпитальной терапии №2, ФГАОУ ВО «Первый МГМУ им. И.М. Сеченова» (Сеченовский Университет). E-mail: roza2001@rambler.ru; ORCID: 0000-0003-1160-0514

Rosa M. Vakolyuk – Cand. Sci. (Med.), Sechenov First Moscow State Medical University (Sechenov University).
E-mail: roza2001@rambler.ru; ORCID: 0000-0003-1160-0514

Лыткина Каринэ Арнольдовна – канд. мед. наук, зам. глав. врача по терапии, ГБУЗ «ГВВ №3».
E-mail: lytkina.k@mail.ru; ORCID: 0000-0001-9647-7492

Karine A. Lytkina – Cand. Sci. (Med.), War Veterans Hospital №3. E-mail: lytkina.k@mail.ru; ORCID: 0000-0001-9647-7492

Мелконян Георгий Геннадьевич – д-р мед. наук, проф., глав. врач, ГБУЗ «ГВВ №3». E-mail: gvv3@zdrav.mos.ru;
ORCID: 0000-0002-4021-5044

Georgiy G. Melkonyan – D. Sci. (Med.), Prof., Chief Doctor, War Veterans Hospital №3. E-mail: gvv3@zdrav.mos.ru;
ORCID: 0000-0002-4021-5044

Рачина Светлана Александровна – д-р мед. наук, проф., зав. каф. госпитальной терапии №2, ФГАОУ ВО «Первый МГМУ им. И.М. Сеченова» (Сеченовский Университет). E-mail: svetlana.ratchina@antibiotic.ru; ORCID: 0000-0002-3329-7846

Svetlana A. Ratchina – D. Sci. (Med.), Prof., Sechenov First Moscow State Medical University (Sechenov University).
E-mail: svetlana.ratchina@antibiotic.ru; ORCID: 0000-0002-3329-7846

Дворецкий Леонид Иванович – д-р мед. наук, проф. каф. госпитальной терапии №2, ФГАОУ ВО «Первый МГМУ им. И.М. Сеченова» (Сеченовский Университет). E-mail: dvoretski@mail.ru; ORCID: 0000-0003-3186-0102

Leonid I. Dvoretzky – D. Sci. (Med.), Prof., Sechenov First Moscow State Medical University (Sechenov University).
E-mail: dvoretski@mail.ru; ORCID: 0000-0003-3186-0102

Поступила в редакцию / Received: 31.01.2023

Поступила после рецензирования / Revised: 08.02.2023

Принята к публикации / Accepted: 02.03.2023



Декомпенсация хронической сердечной недостаточности после COVID-19: клиническое наблюдение

М.В. Моисеева^{✉1}, Н.В. Багишева¹, А.В. Мордык¹, Д.И. Трухан¹, В.В. Стрельцова¹, И.И. Дубровская²

¹ ФГБОУ ВО «Омский государственный медицинский университет» Минздрава России, Омск, Россия;

² БУЗОО «Больница скорой медицинской помощи №2», Омск, Россия

✉lisnyak80@mail.ru

Аннотация

Хроническая сердечная недостаточность (ХСН) – это клинический синдром, который развивается вследствие различных заболеваний как сердечно-сосудистой, так и других систем, утяжеляет течение основного заболевания, увеличивает риск неблагоприятного исхода. Развитие коронавирусной инфекции у пациентов с ХСН предполагает как вероятность манифестации симптомов, так и развитие декомпенсации состояния как результат их взаимного отягощения, что требует от врача дополнительных усилий при их лечении для предупреждения инвалидизации и смертности. Представлен случай динамического наблюдения пациентки с ХСН, развившейся в исходе миокардита. После перенесенной инфекции COVID-19 в течение полугода наблюдались прогрессирующее нарастание клинических симптомов, потеря контроля, декомпенсации состояния, что потребовало коррекции медикаментозной и немедикаментозной терапии для улучшения прогноза жизни.

Ключевые слова: хроническая сердечная недостаточность, COVID-19, декомпенсация, лечение.

Для цитирования: Моисеева М.В., Багишева Н.В., Мордык А.В., Трухан Д.И., Стрельцова В.В., Дубровская И.И. Декомпенсация хронической сердечной недостаточности после COVID-19: клиническое наблюдение. Клинический разбор в общей медицине. 2023; 4 (2): 14–18. DOI: 10.47407/kr2023.4.2.00198

Decompensation of chronic heart failure after COVID-19: a clinical observation

Marina V. Moiseeva^{✉1}, Natalya V. Bagisheva¹, Anna V. Mordyk¹, Dmitry I. Trukhan¹, Victoria V. Streltsova¹, Irina I. Dubrovskaya²

¹ Omsk State Medical University, Omsk, Russia;

² City Clinical Emergency Hospital №2, Omsk, Russia

✉lisnyak80@mail.ru

Abstract

Chronic heart failure is a clinical syndrome that develops as a result of various diseases of both the cardiovascular and other systems, aggravates the course of the underlying disease, and increases the risk of an unfavorable outcome. The development of coronavirus infection in patients with CHF implies both the likelihood of symptom manifestation and the development of decompensation of the condition as a result of their mutual aggravation, which requires additional efforts from the doctor in their treatment to prevent disability and mortality. A case of dynamic follow-up of a patient with chronic heart failure that developed as a result of myocarditis is presented. After a COVID-19 infection, a progressive increase in clinical symptoms, loss of control, and decompensation of the condition were observed for six months, which required correction of drug and non-drug therapy to improve the prognosis for life.

Keywords: chronic heart failure, COVID-19, decompensation, treatment.

For citation: Moiseeva M.V., Bagisheva N.V., Mordyk A.V., Trukhan D.I., Streltsova V.V., Dubrovskaya I.I. Decompensation of chronic heart failure after COVID-19: a clinical observation. Clinical review for general practice. 2023; 4 (2): 14–18. DOI: 10.47407/kr2023.4.2.00198

Хроническая сердечная недостаточность (ХСН) – это клинический синдром, характеризующийся наличием типичных симптомов (одышка, повышенная утомляемость, отеки голеней и стоп) и признаков (повышение давления в яремных венах, хрипы в легких, периферические отеки), вызванных нарушением структуры и/или функции сердца, приводящим к снижению сердечного выброса и/или повышению давления наполнения сердца в покое или при нагрузке [1, 2]. Ухудшение прогнозов течения сердечной недостаточности в результате коронавирусной инфекции может быть вызвано различными механизмами, которые включают само проникновение вируса через рецепторы ACE2, прямое повреждение миокарда, повышенную

тромботическую активность, стрессовую кардиомиопатию и др. [3–6].

Пациенты с ХСН находятся в группе риска тяжелого течения COVID-19. По данным китайских исследований, СН встречалась у 23% госпитализированных с коронавирусом, при этом у умерших – в 51,9% случаев, у выживших – в 11,7% [2, 7, 8]. Согласно исследованиям, ранее существовавшая СН у пациентов с диагнозом COVID-19 связана с почти двукратным увеличением смертности по сравнению с пациентами без ХСН в анамнезе [9, 10]. Более того, основываясь как на результатах лабораторных исследований, так и на методах визуализации, у многих пациентов с COVID-19 имеется распространенное повреждение эндотелия и миокарда,

связанное с неблагоприятными исходами. Исследование, проведенное в Ухане (Китай), с участием 273 пациентов с COVID-19, показало, что повышенные сывороточные уровни N-терминального (NT) прогормона BNP (NT-proBNP) напрямую коррелируют с увеличением тяжести заболевания и уровнем смертности [11]. Исследования подтверждают, что повреждение миокарда, оцениваемое с помощью магнитно-резонансной томографии, наблюдается у 55–70% пациентов, перенесших COVID-19, включая также легкие формы заболевания [12]. Данные наблюдения указывают на потенциально высокий риск возникновения СН либо неблагоприятных прогнозов течения ранее существовавшей СН у пациентов после COVID-19, что требует тщательного долгосрочного наблюдения за пациентами во время восстановления [13, 14].

В данном клиническом случае будет рассмотрен пациент с декомпенсацией ХСН после перенесенной новой коронавирусной инфекции.

Мужчина 1975 г.р. (47 лет). В феврале 2022 г. был госпитализирован по поводу коронавирусной инфекции; мультиспиральная компьютерная томография органов грудной клетки (МСКТ ОГК) – поражение легких 25%. Получал лечение: фавипиравир 600 мг 2 раза в сутки, аписабан 5 мг 2 раза в день, дексаметазон 20 мг/сут, кислородотерапия 4 дня, сатурация 94%. Выписан с улучшением состояния, по КТ поражение легких 5%. Поступил в кардиологическое отделение в ноябре 2022 г. с жалобами на ухудшение состояния в течение двух недель, отмечает нарастание одышки, появление приступов удушья в горизонтальном положении, увеличение живота и массы тела.

Анамнез заболевания: считает себя больным с 2016 г., когда после ОРВИ появились одышка, сердцебиение. Проходил стационарное лечение по поводу острого миокардита, выявлена фибрилляция предсердий; эхокардиография (ЭхоКГ) – дилатация полостей сердца, фракция выброса (ФВ) – 34%. После выписки наблюдался у кардиолога, рекомендованные препараты принимал регулярно. С июня 2019 г. появились отеки голеней, усилилась одышка, неоднократно проводилось стационарное лечение с декомпенсацией ХСН. Холтеровское мониторирование ЭКГ (ХМ ЭКГ) от 18.09.2019 – пароксизмальная желудочковая тахикардия. В сентябре 2019 г. – стационарное лечение в ККД с декомпенсацией ХСН. В ноябре 2019 г. стационарное лечение с декомпенсацией ХСН, двусторонней пневмонией, восстановлен синусовый ритм. Выписан в удовлетворительном состоянии. По ХМ ЭКГ от января 2020 г. – ритм синусовый, по ЭхоКГ – ФВ 37%. В мае 2020 г. проходил стационарное лечение в клиническом кардиологическом диспансере по поводу декомпенсации ХСН, при выписке по ЭКГ ритм фибрилляции предсердий. Наблюдался у кардиолога. Консультирован в НИИ им. Е.Н. Мешалкина в мае 2021 г. – показаний на момент осмотра для имплантации кардиовертера-дефибриллятора нет, по ЭхоКГ – ФВ левого желудочка 39–43%. В апреле 2022 г. – стационарное лечение с декомпенсацией

ХСН, проведена коррекция лечения, к терапии добавлен валсартан/сакубитрил. Амбулаторно принимал торасемид 10 мг нерегулярно, спиронолактон 25 мг, метопролол 25 мг 2 раза в день, дигоксин 0,25 мг, варфарин 2,5 мг (1 таблетка + 1/4 таблетки вечером) [МНО 2,8], валсартан/сакубитрил 50 мг 2 раза в день, диакарб 250 мг 3 раза в день. Ухудшение самочувствия в течение двух недель, отмечает нарастание одышки, появление приступов удушья в горизонтальном положении. Госпитализирован в ноябре 2022 г. в отделение в связи с неэффективностью амбулаторного лечения, ухудшения состояния, для подбора адекватной терапии. Консультирован в НИИ им. Е.Н. Мешалкина, имеются показания для хирургического лечения, поставлен в лист ожидания на трансплантацию сердца (ФВ 23%).

Анамнез жизни: туберкулез, вирусный гепатит, венерологические заболевания, гемотрансфузии, медикаментозную аллергию, вредные привычки отрицает. Наследственность отягощена: артериальная гипертензия – по материнской линии, ишемическая болезнь сердца, острое нарушение мозгового кровообращения – по отцовской. В анамнезе хронический геморрой, вне обострения. На фоне приема ривароксабана 20 мг появление крови в стуле.

Данные объективного обследования на момент поступления. Состояние средней степени тяжести. Сознание ясное. Положение активное. Питание достаточное. Тип конституции нормостенический. Лимфоузлы не увеличены. Щитовидная железа 0 степени по ВОЗ. Грудные железы без особенностей. Кожный покров бледного цвета. Язык чистый, влажный. Склеры чистые.

Грудная клетка правильной формы, симметрична. В акте дыхания участвуют обе половины. Частота дыхательных движений – 20 в минуту. Перкуторно легочный звук. Аускультативно дыхание жесткое, хрипов нет, ослаблено справа в нижних отделах.

Пульс – 70 в минуту, нерегулярный, S=D, удовлетворительного наполнения и напряжения. Пульсация артерий стоп сохранена. Артериальное давление – 80/60 мм рт. ст. Границы сердца: правая – по краю грудины, верхняя – III межреберье, левая – на 1,0 см влево от левой среднеключичной линии. Тоны сердца аритмичные, приглушены, акцент II тона на аорте, систолический шум во всех точках аускультации.

Живот мягкий, болезненный в эпигастрии, увеличен за счет подкожно-жировой клетчатки. Край печени выступает из-под края реберной дуги на 2 см, плотно-эластичный, ровный. Селезенка не пальпируется.

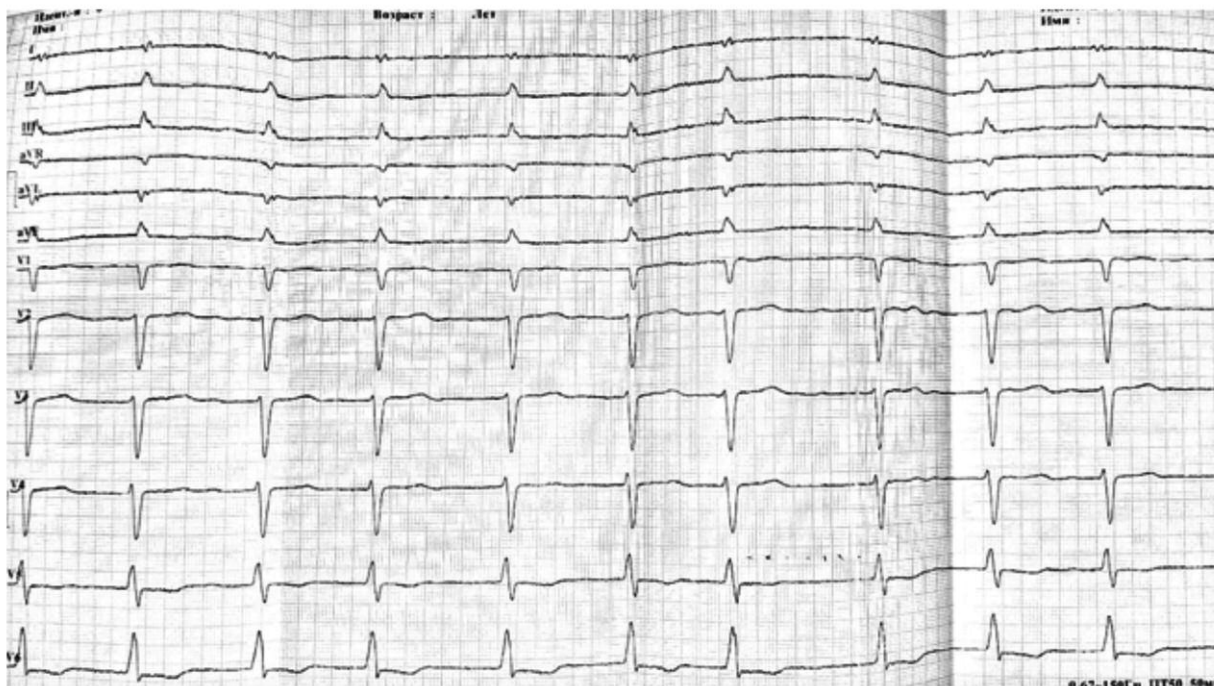
Почки не пальпируются. Синдром «поколачивания» отрицательный с обеих сторон.

Отеки нижних конечностей.

Диагноз. Основной: дилатационная кардиомиопатия в исходе миокардита. Недостаточность митрального клапана, трикуспидального клапана.

Осложнения: постоянная форма фибрилляции-трепетания предсердий, нормосистолия. Вторичная легочная гипертензия. ХСН IIБ со сниженной ФВ (23%), функциональный класс III, декомпенсация.

Рис. 1. ЭКГ (ноябрь 2022 г.).
Fig. 1. ECG (November 2022).



Сопутствующий: дисциркуляторная энцефалопатия, киста печени, фиброз печени.

Проведены обследование и коррекция медикаментозной терапии.

Лечение: режим полупостельный. Медикаментозное лечение: дигоксин 0,25 мг, варфарин 2,5 мг, омега-3 20 мг 2 раза в сутки, торасемид 20 мг, дапаглифлозин 10 мг, эпреленон 50 мг.

Результаты исследований

МСКТ ОГК (30.11.2022): КТ-признаки сегментарной перибронхиальной инфильтрации в S3-сегменте левого легкого, правостороннего гидроторакса, легочной гипертензии, кардиомегалии.

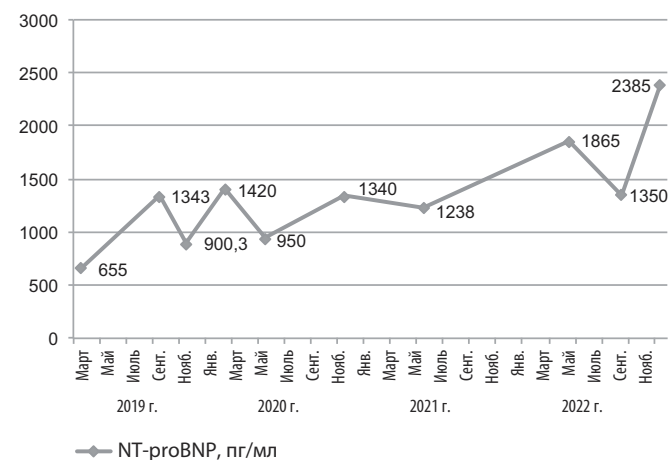
ЭхоКГ (30.11.2022). Диффузные изменения сердца с дилатацией полостей, нарушением систолической функции левого желудочка на фоне нарушения ритма. Умеренная недостаточность митрального и трикуспидального клапанов (относительная). Признаки незначительной легочной гипертензии. ФВ 23%.

Общий анализ крови (30.11.2022): гемоглобин – 101 г/л, эритроциты – $4,93 \times 10^{12}/л$, тромбоциты – $197 \times 10^9/л$, гематокрит – 31,4%, скорость оседания эритроцитов – 18 мм/ч, эозинофилы – 1%, палочкоядерные – 1%, сегментоядерные – 60%, лимфоциты – 34%, моноциты – 4%.

Общий анализ мочи (30.11.2022): цвет желтый, реакция кислая, прозрачная, лейкоциты 0-1-2 в поле зрения, эпителий ед. в поле зрения, слизь ед. в поле зрения, глюкоза – 2,8 ммоль/л.

Биохимический анализ крови (30.11.2022): протромбиновый индекс – 32%, МНО – 2,36, билирубин общий – 27,6 мкмоль/л, прямой билирубин – 11,2 мкмоль/л, непрямой билирубин – 16,4 мкмоль/л, гамма-глутамил-

Рис. 2. Динамика уровня NT-proBNP в крови за период от постановки диагноза ХСН до настоящей госпитализации.
Fig. 2. Dynamic changes in blood levels of NT-proBNP observed between the diagnosis of CHF and hospital admission.



трансфераза – 130 Е/л, щелочная фосфатаза – 329 Е/л, креатинфосфокиназа – 55 Е/л, креатинфосфокиназа-МВ – 30 Е/л, лактатдегидрогеназа – 356 Е/л, общий белок – 76 г/л, альбумин – 41 г/л, калий – 3,7 ммоль/л, натрий – 137,0 ммоль/л, аспаратаминотрансфераза – 27 Е/л, аланинаминотрансфераза – 20 Е/л, креатинин – 103 мкмоль/л.

ЭКГ (30.11.2022): ритм фибрилляция предсердий с частотой сокращений желудочков 85–120 в минуту. Электрическая ось сердца не отклонена. Блокада передней ветви левой ножки пучка Гиса (рис. 1).

Липидный спектр (30.11.2022): холестерин 2,8 ммоль/л, триглицериды – 1,23 ммоль/л, липопротеины высокой плотности – 0,78 ммоль/л, липопротеины

теины очень низкой плотности – 0,56 ммоль/л, липопротеины низкой плотности – 1,46 ммоль/л. Коэффициент атерогенности – 2,6.

Иммуноферментный анализ на NT-proBNP (01.12.2022): 2385,1 пг/мл (рис. 2).

Заключение

Данное клиническое наблюдение демонстрирует тяжелое течение ХСН у пациента после COVID-19, перенесенного без осложнений. Острый воспалительный процесс привел к декомпенсации ХСН, резкому росту уровня маркера NTproBNP, что потребовало госпитализации пациента, коррекции текущей терапии, а также

рассмотрения вопроса о необходимости трансплантации сердца.

Таким образом, перенесенная коронавирусная инфекция независимо от степени тяжести и сроков (как непосредственно после перенесенного заболевания, так и в течение первого года) может привести к декомпенсации сопутствующей соматической патологии, требующей от врача пересмотра тактики ведения, в том числе с привлечением врачей смежных специальностей и хирургической коррекции, для предотвращения летального исхода.

Конфликт интересов. Авторы заявляют об отсутствии конфликта интересов.

Conflict of interests. The authors declare that there is not conflict of interests.

Литература / References

1. Хроническая сердечная недостаточность. Клинические рекомендации. М., 2020. URL: cr.minzdrav.gov.ru/recommend/156_1/ [Hronicheskaya serdechnaya nedostatochnost'. Klinicheskie rekomendacii. Moscow, 2020. URL: cr.minzdrav.gov.ru/recommend/156_1/ (in Russian).]
2. Бойцов С.А. Хроническая сердечная недостаточность: эволюция этиологии, распространенности и смертности за последние 20 лет. *Терапевтический архив.* 2022; 94 (1): 5–8. DOI: 10.26442/00403660.2022.01.201317 [Bojcov S.A. Chronic heart failure: evolution of etiology, prevalence and mortality over the past 20 years. *Terapevticheskij arhiv.* 2022; 94 (1): 5–8. DOI: 10.26442/00403660.2022.01.201317 (in Russian).]
3. Гадаев А.Г., Туракулов Р.И., Пирманова Н.В., Эшонкулов С.С. Особенности течения хронической сердечной недостаточности, перенесших COVID-19, по данным ретроспективного анализа историй болезни. *Scientific Collection «InterConf+».* 2022; 22 (113): 338–48. DOI: 10.51582/interconf.19-20.06.2022.033 [Gadaev A.G., Turakulov R.I., Pirmanova N.V., Eshonkulov S.S. Osobennosti techeniya hronicheskoy serdechnoy nedostatochnost'y, perenesshih COVID-19, po dannym retrospektivnogo analiza istorij bolezni. *Scientific Collection "InterConf+."* 2022; 22 (113): 338–48. DOI: 10.51582/interconf.19-20.06.2022.033 (in Russian).]
4. Пономарев Д.С. Хроническая сердечная недостаточность в условиях пандемии COVID-19. *Менеджер здравоохранения.* 2021; 6: 53–9. DOI: 10.21045/1811-0185-2021-6-53-59 [Ponomarev D.S. Chronic heart failure in the context of the COVID-19 pandemic. *Menedzher zdavoohraneniya.* 2021; 6: 53–9. DOI: 10.21045/1811-0185-2021-6-53-59 (in Russian).]
5. Гамаюнов Д.Ю., Калягин А.Н., Синькова Г.М. и др. Постковидный синдром и хроническая сердечная недостаточность: актуальные вопросы. *Доктор. Ру.* 2022; 21 (6): 13–8. DOI: 10.31550/1727-2378-2022-21-6-13-18 [Gamayunov D.YU., Kalyagin A.N., Sin'kova G.M. et al. Postcovid syndrome and chronic heart failure: current issues. *Doktor. Ru.* 2022; 21 (6): 13–8. DOI: 10.31550/1727-2378-2022-21-6-13-18 (in Russian).]
6. Вайсберг А.Р., Фомин И.В., Поляков Д.С., Омарова Ю.В. Влияние пандемии COVID-19 на прогноз пациентов с хронической сердечной недостаточностью III–IV функционального класса. *Российский кардиологический журнал.* 2022; 27 (3): 45–51. DOI: 10.15829/1560-4071-2022-4842 [Vajsberg A.R., Fomin I.V., Polyakov D.S., Omarova Yu.V. Contribution of the COVID-19 pandemic to the prognosis of patients with class III–IV heart failure. *Rossijskij kardiologicheskij zhurnal.* 2022; 27 (3): 45–51. DOI: 10.15829/1560-4071-2022-4842 (in Russian).]
7. Deng Yan. Clinical characteristics of fatal and recovered cases of coronavirus disease 2019 in Wuhan, China: a retrospective study. *Chinese Med J* 2020; 133,11: 1261–7. DOI: 10.1097/CM9.0000000000000824/
8. Кебина А.Л., Сычёва А.С., Вёрткин А.Л. и др. Клинико-анатомический портрет больных с тяжёлым течением инфекции COVID-19. *Лечащий врач.* 2020; (10): 15–9. DOI: 10.26295/OS.2020.60.78.003 [Kebina A.L., Sychyova A.S., Vyortkin A.L. et al. Kliniko-anatomicheskij portret bol'nyh s tyazhelym techeniem infekcii COVID-19. *Lechashchij vrach.* 2020; (10): 15–9. DOI: 10.26295/OS.2020.60.78.003 (in Russian).]
9. Гриневиц В.Б., Губонина И.В., Доцицин В.Л. и др. Особенности ведения коморбидных пациентов в период пандемии новой коронавирусной инфекции (COVID-19). *Национальный Консенсус 2020. Кардиоваскулярная терапия и профилактика.* 2020; 19 (4): 2630. DOI: 10.15829/1728-8800-2020-2630 [Grinevich V.B., Gubonina I.V., Doshchitsin V.L. et al. Management of patients with comorbidity during novel coronavirus (COVID-19) pandemic. *National Consensus Statement 2020. Cardiovascular Therapy and Prevention.* 2020; 19 (4): 2630. DOI: 10.15829/1728-88002020-2630 (in Russian).]
10. Трухан Д.И., Филимонов С.Н., Темникова Е.А. Болезни сердечно-сосудистой системы: клиника, диагностика и лечение. *Гериатрические аспекты в кардиологии.* СПб.: СпецЛит, 2022. URL: <https://elibrary.ru/item.asp?id=48110916> [Trukhan D.I., Filimonov S.N., Temnikova E.A. Bolezni serdechno-sudistoi sistemy: klinika, diagnostika i lechenie. *Geriatricheskie aspekty v kardiologii.* St. Petersburg: SpetsLit, 2022. URL: <https://elibrary.ru/item.asp?id=48110916> (in Russian).]
11. Han H. Analysis of heart injury laboratory parameters in 273 COVID-19 patients in one hospital in Wuhan China. *J Med Virology* 2020; 92 (7): 819–3. DOI: 10.1002/jmv.25809
12. Standl E, Schnell O. Heart failure outcomes and Covid-19. *Diabetes Res Clin Pract* 2021; 175: 108794. DOI: 10.1016/j.diabres.2021.108794.
13. Благова О.В., Вариончик Н.В., Берая М.М. и др. COVID-19 пневмония у больных с хроническими миокардитами (рецидивирующей инфекционно-иммунной): особенности течения заболеваний, роль базисной терапии (Часть I). *Рациональная фармакотерапия в кардиологии.* 2020; 16 (4): 550–6. DOI: 10.20996/1819-6446-2020-08-16 [Blagova O.V., Varionchik N.V., Beraya M.M. et al. COVID-19 pnevmoniya u bol'nyh s hronicheskimi miokarditami (recidiviruyushchij infekcionnoimmunnij): osobennosti techeniya zabolevanij, rol' bazisnoj terapii (Chast' I). *Racional'naya farmakoterapiya v kardiologii.* 2020; 16 (4): 550–6. DOI: 10.20996/1819-6446-2020-08-16 (in Russian).]
14. Благова О.В., Вариончик Н.В., Берая М.М. и др. COVID-19 пневмония у больных с хроническими миокардитами (HBV-ассоциированным с инфаркто-подобным дебютом): особенности течения заболеваний, роль базисной терапии (Часть II). *Рациональная фармакотерапия в кардиологии.* 2020; 16 (5): 730–6. DOI: 10.20996/1819-6446-2020-10-03 [Blagova O.V., Varionchik N.V., Beraya M.M. et al. COVID-19 pnevmoniya u bol'nyh s hronicheskimi miokarditami (HBV-associrovanym s infarkto-podobnym debjutom): osobennosti techeniya zabolevanij, rol' bazisnoj terapii (Chast' II). *Racional'naya farmakoterapiya v kardiologii.* 2020; 16 (5): 730–6. DOI: 10.20996/1819-6446-2020-10-03 (in Russian).]

ИНФОРМАЦИЯ ОБ АВТОРАХ / INFORMATION ABOUT THE AUTHORS

Моисеева Марина Викторовна – канд. мед. наук, доц. каф. поликлинической терапии и внутренних болезней, ФГБОУ ВО ОмГМУ. E-mail: lisnyak80@mail.ru; ORCID: 0000-0003-3458-9346
Marina V. Moiseeva – Cand. Sci. (Med.), Omsk State Medical University. E-mail: lisnyak80@mail.ru; ORCID: 0000-0003-3458-9346

Багешева Наталья Викторовна – канд. мед. наук, доц. каф. поликлинической терапии и внутренних болезней, ФГБОУ ВО ОмГМУ. E-mail: ppi100@mail.ru; ORCID: 0000-0003-3668-1023
Natalya V. Bagisheva – Cand. Sci. (Med.), Omsk State Medical University. E-mail: ppi100@mail.ru; ORCID: 0000-0003-3668-1023

Мордык Анна Владимировна – д-р мед. наук, проф., зав. каф. фтизиатрии, пульмонологии и инфекционных болезней, ФГБОУ ВО ОмГМУ. E-mail: amordik@mail.ru; ORCID: 0000-0001-6196-7256
Anna V. Mordyk – D. Sci. (Med.), Prof., Omsk State Medical University. E-mail: amordik@mail.ru; ORCID: 0000-0001-6196-7256

Трухан Дмитрий Иванович – д-р мед. наук, доц., проф. каф. поликлинической терапии и внутренних болезней, ФГБОУ ВО ОмГМУ. E-mail: dmitry_trukhan@mail.ru; ORCID: 0000-0002-1597-1876
Dmitry I. Trukhan – D. Sci. (Med.), Prof., Omsk State Medical University. E-mail: dmitry_trukhan@mail.ru; ORCID: 0000-0002-1597-1876

Стрельцова Виктория Витальевна – студентка 6-го курса лечебного факультета, ФГБОУ ВО ОмГМУ. E-mail: vstr1611@gmail.com
Victoria V. Streltsova – Student, Omsk State Medical University. E-mail: vstr1611@gmail.com

Дубровская Ирина Игоревна – зав. пульмонологическим отд-нием, БУЗОО «Больница скорой медицинской помощи №2», врач-пульмонолог высшей категории. E-mail: dubrowskaia.iri@yandex.ru
Irina I. Dubrovskaya – Head of the Pulmonology Department, City Clinical Emergency Hospital №2. E-mail: dubrowskaia.iri@yandex.ru

Поступила в редакцию / Received: 16.12.2022
Поступила после рецензирования / Revised: 27.12.2023
Принята к публикации / Accepted: 02.03.2023



Значимость применения урсодезоксихолевой кислоты у молодого полиморбидного пациента с артериальной гипертензией, ожирением и неалкогольной жировой болезнью печени: клинический случай

О.А. Полякова^{✉1}, М.В. Клепикова¹, С.В. Черемушкин^{2,3}, О.Д. Остроумова¹

¹ ФГБОУ ДПО «Российская медицинская академия непрерывного профессионального образования» Минздрава России, Москва, Россия;

² Частое учреждение здравоохранения «Центральная клиническая больница «РЖД-Медицина», Москва, Россия;

³ ФГБОУ ВО «Московский государственный медико-стоматологический университет им. А.И. Евдокимова» Минздрава России, Москва, Россия;

✉ docpolyakova.olga@gmail.com

Аннотация

В настоящее время полиморбидность характерна не только для больных геронтологического профиля, но и для лиц молодого и среднего возраста, что обусловлено особенностями современного образа жизни. В этом контексте особый интерес представляют заболевания, связанные между собой патогенетически, поскольку в данном случае терапевтические стратегии лечения, основанные на существующем нозологическом подходе, могут не дать должного положительного результата. При этом назначение препаратов, обладающих положительными плеiotропными свойствами, играет очень важную роль, поскольку позволяет воздействовать сразу на несколько патогенетических механизмов и избежать полипрагмазии. В настоящей работе рассматривается клинический случай, демонстрирующий особенности тактики ведения молодого полиморбидного пациента с артериальной гипертензией, ожирением и неалкогольной жировой болезнью печени, у которого добавление урсодезоксихолевой кислоты к комплексу терапевтических вмешательств дало положительные эффекты не только со стороны снижения выраженности стеатоза печени, но и со стороны сердечно-сосудистых и метаболических нарушений.

Ключевые слова: полиморбидность, коморбидность, неалкогольная жировая болезнь печени, гепатопротекторы, урсодезоксихолевая кислота.

Для цитирования: Полякова О.А., Клепикова М.В., Черемушкин С.В., Остроумова О.Д. Значимость применения урсодезоксихолевой кислоты у молодого полиморбидного пациента с артериальной гипертензией, ожирением и неалкогольной жировой болезнью печени: клинический случай. Клинический разбор в общей медицине. 2023; 4 (2): 19–26. DOI: 10.47407/kr2023.4.2.00199

Meaningful use of ursodeoxycholic acid in a young polymorbid patient with arterial hypertension, obesity, and nonalcoholic fatty liver disease: a clinical case

Olga A. Polyakova^{✉1}, Mariya V. Klepikova¹, Sergey V. Cheremushkin^{2,3}, Olga D. Ostroumova¹

¹ Russian Medical Academy of Continuous Professional Education, Moscow, Russia;

² Central Clinical Hospital of the Medicine of the Russian Railways, Moscow, Russia;

³ Yevdokimov Moscow State University of Medicine and Dentistry, Moscow, Russia

✉ docpolyakova.olga@gmail.com

Abstract

Currently, polymorbidity is characteristic not only for gerontological patients, but also for persons of young and middle age, which is due to the peculiarities of modern lifestyle. In this context, diseases connected pathophysiology are of particular interest, since in this case the therapeutic treatment strategies based on the existing nosological approach may not give a proper positive result. At the same time, prescribing drugs with positive pleiotropic properties plays a very important role, as it allows to influence several pathophysiological mechanisms at once and avoid polypragmasy. In this article we consider a clinical case demonstrating the features of management tactics of a young polymorbid patient with arterial hypertension, obesity and nonalcoholic fatty liver disease, in whom the addition of ursodeoxycholic acid to the complex of therapeutic interventions gave positive effects not only in reducing the severity of liver steatosis, but also in terms of cardiovascular and metabolic disorders.

Keywords: polymorbidity, comorbidity, nonalcoholic fatty liver disease, hepatoprotectors, ursodeoxycholic acid.

For citation: Polyakova O.A., Klepikova M.V., Cheremushkin S.V., Ostroumova O.D. Meaningful use of ursodeoxycholic acid in a young polymorbid patient with arterial hypertension, obesity, and nonalcoholic fatty liver disease: a clinical case. Clinical review for general practice. 2023; 4 (2): 19–26. DOI: 10.47407/kr2023.4.2.00199

Введение

Термин «полиморбидность», описывающий наличие у пациента двух и более заболеваний одновременно, все чаще используется в клинической практике [1]. При

этом в настоящее время полиморбидность характерна не только для больных геронтологического профиля, но и для лиц молодого и среднего возраста. Последнее обусловлено особенностями современного образа

жизни, сопряженного с растущей урбанизацией, быстрым ритмом жизни, наличием хронического стресса, гиподинамией, изменением характера питания, увеличением бремени ожирения, артериальной гипертензии (АГ) и других факторов.

Особый интерес в этом контексте представляют заболевания, связанные между собой патогенетически. Поскольку в данном случае терапевтические стратегии лечения, основанные на существующем нозологическом подходе, могут не дать должного положительного результата. В связи с этим в обновленных клинических рекомендациях последних лет блоки лечения пациентов с сочетанной патологией расширяются и уточняются, а также издаются отдельные рекомендации (например, в 2019 г. опубликованы рекомендации «Коморбидная патология в клинической практике. Алгоритмы диагностики и лечения» [1], а в 2021 г. – междисциплинарные клинические рекомендации «Лечение ожирения и коморбидных заболеваний» [2]), позволяющие врачу более эффективно подходить к персонализации лечения конкретного больного.

Согласно крупным обсервационным исследованиям наиболее частым фенотипом полиморбидности является кардиометаболический фенотип. Так, в систематическом обзоре, включающем информацию о более 70 млн пациентов из 12 стран мира, установлено, что наиболее частым паттерном полиморбидности явилось сочетание сердечно-сосудистых заболеваний (ССЗ) и метаболических нарушений: среди мужчин – 39–79,8%, среди женщин – 30–55,2% [3]. В популяционном корейском исследовании из 9011 пациентов в возрасте 19–64 лет 54,5% также имели кардиометаболический паттерн полиморбидности [4]. Схожие результаты получены и в нашей стране. Например, в исследовании «Эпидемиология сердечно-сосудистых заболеваний в Российской Федерации» (ЭССЕ-РФ) [5] было показано, что мужчины в возрасте 25–64 лет с избыточной массой тела, ожирением 1–3-й степени и абдоминальным ожирением в 45,8%, 64,6–71,9% и 65% случаев страдают АГ соответственно, а женщины в данной возрастной группе – в 38,6%, 51,4–67,8% и 53% случаев соответственно.

Следует отметить, что понятие кардиометаболического фенотипа полиморбидности включает не только хорошо известное сочетание ожирения и АГ, но и неалкогольную жировую болезнь печени (НАЖБП). В целом, взаимосвязь ССЗ и НАЖБП представляет особый интерес, поскольку, с одной стороны, данные заболевания широко распространены в популяции, а с другой – имеют общие метаболические факторы риска, такие как ожирение, АГ, дислипидемия, сахарный диабет (СД). Кроме того, имеются довольно убедительные данные, что НАЖБП – независимый фактор риска ССЗ [6, 7], что позволяет предположить не только единство патогенетических механизмов, отличных от метаболических путей, но и то, что лечение патологии печени, вероятно, может позволить снизить бремя ССЗ.

В настоящей работе рассматривается клинический случай, демонстрирующий особенности тактики ведения мо-

лодого полиморбидного пациента с АГ, ожирением и НАЖБП, у которого добавление урсодезоксихолевой кислоты (УДХК) к комплексу терапевтических вмешательств дало положительные эффекты не только со стороны снижения выраженности НАЖБП, но и со стороны сердечно-сосудистых и метаболических нарушений.

Клинический случай

Пациент М., 40 лет, финансовый аналитик.

Жалобы на момент обращения на общую слабость, «ноющую» боль в затылочной области, возникающую при психоэмоциональном напряжении, в особенности после работы в ночное время, периодическое ощущение жара в области лица, совпадающее с повышением уровня артериального давления (АД) свыше 140/90 мм рт. ст., определяемом при самоизмерении.

Анамнез болезни: при сборе анамнеза стало известно, что на протяжении последних двух лет отмечается повышение уровня АД, с максимальным подъемом до 150/90 мм рт. ст. По этому поводу пациент к специалистам не обращался, специальное обследование не проходил, наличие гипертонической болезни отрицает. Следует отметить, что в этот же период времени наблюдались значительная прибавка массы тела (≈ 8 –10 кг) и появление одышки при ходьбе в быстром темпе, которые сам пациент связывает с резким снижением уровня физической активности (пациент стал более длительное время работать за компьютером в положении сидя, прекратил посещать тренажерный зал), изменением характера питания (нерегулярные приемы пищи, в том числе в ночное время, употребление в пищу фастфуда) и увеличением количества стрессовых ситуаций на работе (назначение на руководящую должность). При активном расспросе отмечает периодическую тяжесть в правом подреберье после употребления жирной и жареной пищи, повышенную утомляемость, слабость.

При самостоятельном выявлении повышения АД, сопровождаемого головной болью, пациент эпизодически принимал 25 мг каптоприла сублингвально с положительным эффектом. Однако последний месяц эпизоды головной боли участились, в связи с чем пациент и обратился к терапевту по месту жительства.

Анамнез жизни: в детском возрасте перенес ветряную оспу, во взрослом возрасте – миопия средней степени (лазерная коррекция зрения 5 лет назад). Острый инфаркт миокарда, острое нарушение мозгового кровообращения, СД, вирусные гепатиты, ВИЧ, туберкулез отрицает. Аллергологический анамнез не отягощен. Не курит, алкоголем не злоупотребляет. Гепатотоксичные лекарственные препараты, биологически активные добавки в последние 6 мес не использовал. Наследственность отягощена по метаболическим нарушениям: мать страдает АГ, СД 2-го типа и желчнокаменной болезнью, отец – АГ, ожирением (со слов, пару лет назад выявили предиабет); бабушка умерла от ишемического инсульта в возрасте 75 лет.

Объективный статус в момент обращения: состояние удовлетворительное. Рост – 175 см, масса

тела – 94,5 кг, индекс массы тела (ИМТ) – 30,9 кг/м², окружность талии (ОТ) – 103 см, окружность бедер (ОБ) – 99,5 см, индекс ОТ/ОБ – 1,04 (тип распределения жировой ткани андронидный). Телосложение гиперстеническое. Кожные покровы и слизистые оболочки физиологической окраски, влажности, не изменены, высыпаний нет, телеангиэктазии и пальмарная эритема отсутствуют. Отеков нет. Форма грудной клетки правильная, частота дыхательных движений – 19 в минуту, перкуторный звук над легкими ясный легочный, при аускультации – дыхание везикулярное, хрипов нет. Пульс – 78 в минуту, ритмичный, удовлетворительного наполнения и напряжения. Среднее из последних двух измерений АД в положении сидя: правая рука – 140/80 мм рт. ст., левая рука – 135/80 мм рт. ст. Границы относительной сердечной тупости не расширены. При аускультации сердца тоны слегка приглушены, ритмичные. Шум в проекции общих сонных артерий не выслушивается. Пульсация тыльной артерии стопы сохранена с обеих сторон. Живот симметричный, при пальпации мягкий, безболезненный; при перкуссии свободная жидкость в брюшной полости не определяется. Печень не пальпируется, перкуторно вертикальный размер по правой среднеключичной линии – 13 см. Селезенка не пальпируется. Симптом поколачивания отрицательный с обеих сторон. Стул оформленной консистенции, обычного цвета, без патологических примесей, 1 раз в сутки. Мочеиспускание свободное, безболезненное.

На основании жалоб, данных анамнеза и объективного осмотра предполагалось, что у пациента имеет место:

- АГ 1-й степени (в соответствии с российскими клиническими рекомендациями «Артериальная гипертензия у взрослых» (2020 г.) [8];
- ожирение 1-й степени (по данным ИМТ; в соответствии с российскими клиническими рекомендациями «Ожирение» (2020 г.) [9]);
- абдоминальное ожирение (по данным ОТ; в соответствии с российскими клиническими рекомендациями «Ожирение» (2020 г.) [9], ОТ у мужчин ≥ 94 см расценивается как диагностический критерий абдоминального ожирения; индекс ОТ/ОБ в норме у мужчин $< 0,9$);
- гепатомегалия, вероятно, НАЖБП (увеличение вертикального размера печени; в норме по правой среднеключичной линии размер печени должен быть 9–11 см), наличие факторов риска в виде ожирения, гиподинамии, нерационального питания).

В связи с этим было рекомендовано проведение лабораторно-инструментального обследования.

Данные лабораторных методов исследования

- Клинический анализ крови с лейкоформулой и скоростью оседания эритроцитов (СОЭ): без отклонений от нормальных значений.
- Коагулограмма: без отклонений от нормальных значений.
- Общий анализ мочи: без отклонений от нормальных значений.

• Биохимический анализ крови:

– *общетерапевтический*: общий белок – 82,9 г/л, альбумин – 45 г/л, общий билирубин – 16 мкмоль/л, аланинаминотрансфераза (АЛТ) – 25,5 ед/л, аспартатаминотрансфераза (АСТ) – 20,5 ед/л, щелочная фосфатаза – 165 Ед/л, γ -глутамилтранспептидаза – 25 Ед/л, креатинкиназа – 150 ед/л, креатинин – 105 мкмоль/л, мочевины – 5 ммоль/л, натрий – 139,5 ммоль/л, калий – 4,34 ммоль/л, хлор – 104,5 ммоль/л.

Заключение: показатели, отражающие функциональное состояние печени, в норме, за исключением повышения уровня щелочной фосфатазы, вероятно, имеет место явление холестаза, необходимо проведение ультразвукового исследования (УЗИ) печени и желчевыводящих путей; скорость клубочковой фильтрации по формуле СКД-ЕПІ: 82 мл/мин/1,73 м², что соответствует стадии С2 хронической болезни почек по KDIGO, но, учитывая отсутствие динамики уровня креатинина, можно заключить о сохранной функции почек.

– *липидный профиль*: общий холестерин (ХС) – 5,15 ммоль/л, триглицериды (ТГ) – 1,57 ммоль/л, ХС липопротеинов низкой плотности (ХС ЛПНП) – 3,1 ммоль/л, ХС липопротеинов высокой плотности (ХС ЛПВП) – 1,3 ммоль/л, ХС неЛПВП – 3,85 ммоль/л, аполипопротеин В – 1,2 г/л.

Заключение: гиперхолестеринемия (ХС $> 4,9$ ммоль/л), дислипидемия (незначительное повышение уровня ХС ЛПНП $> 3,0$ ммоль/л, аполипопротеина В > 1 г/л); учитывая возраст пациента (40 лет), проводился расчет абсолютного риска возникновения первого фатального сердечно-сосудистого события атеросклеротического генеза в течение ближайших 10 лет по шкале «Systemic coronary risk evaluation» (SCORE): при уровне систолического АД, измеренного на приеме, в 140 мм рт. ст., отсутствии курения и уровне ХС в 5,15 ммоль/л, сердечно-сосудистый риск составил 1% (умеренный риск); при перерасчете по шкале SCORE2 для стран очень высокого риска, учитывая уровень ХС неЛПВП, – риск 5% (умеренный риск); следует отметить, что, учитывая отсутствие гипертриглицеридемии, перерасчет уровня ХС ЛПНП по формуле Фридвальда не проводился.

– *оценка состояния углеводного обмена*: глюкоза плазмы крови натощак – 5,3 ммоль/л, гликированный гемоглобин – 6,2%, уровень инсулина натощак – 13 МкЕд/мл, индекс инсулинорезистентности НОМА-IR – 3,1.

Заключение: у пациента отмечается наличие инсулинорезистентности (в норме индекс НОМА-IR $< 2,7$), сопровождающейся слабо выраженной гиперинсулинемией (референсные значения инсулина натощак по лаборатории 2,7–10,4 МкЕд/мл), повышением уровня гликированного гемоглобина на фоне нормального уровня гликемии натощак. Пациенту необходимо проведение глюкозотолерантного теста.

– *другие параметры метаболического статуса*: высокочувствительный С-реактивный белок (вч-СРБ) – 2,9 мг/л, мочевины – 362 мкмоль/л.

Заключение: гиперурикемия отсутствует, но имеются признаки хронического вялотекущего воспалительного процесса (в норме $v\text{ч-СРБ} \leq 2 \text{ мг/л}$).

- Сывороточные маркеры гепатитов В и С отрицательные.
- Тиреотропный гормон – 3,1 мЕд/л (в пределах нормальных значений, гипотиреоз отсутствует).

Данные инструментальных методов исследования

- Электрокардиография (12 отведений): синусовый ритм с частотой сердечных сокращений – 70 уд/мин. Нормальное положение электрической оси сердца.
- Суточное мониторирование АД: среднесуточное АД – 147/93 мм рт. ст. (повышено), среднедневное АД – 151/96 мм рт. ст. (повышено), средненочное АД – 133/84 мм рт. ст. (повышено), скорость и величина утреннего подъема систолического АД – 10,5 мм рт. ст. в час и 42 мм рт. ст. соответственно, диастолического АД – 11,5 мм рт. ст. в час и 35 мм рт. ст. соответственно.

Заключение: АГ 1-й степени («non dipper», недостаточное снижение АД в ночное время).

• Эхокардиография: правое предсердие, апикальная 4-камерная позиция – 3,8×4,7 см. Правый желудочек, парастернальная позиция – 2,5 см, свободная стенка – 0,4 см. Левое предсердие, парастернальная позиция – 3,2 см, апикальная 4-камерная позиция – 4,0×5,1 см. Конечно-систолический размер левого желудочка (ЛЖ) в парастернальной позиции 2,7 см, конечно-диастолический размер – 4,4 см. Толщина межжелудочковой перегородки в парастернальной и 4-камерной позициях – 0,9 см, задняя стенка ЛЖ – 0,8 см. Индекс массы миокарда ЛЖ – 31,7 г/м². Фракция выброса по Симпсону – 69%, конечно-систолический объем ЛЖ – 41 мл, конечно-диастолический объем – 110 мл, ударный объем – 69 мл. Аортальный клапан трехстворчатый, створки плотные, раскрытие створок – 1,9 см. Митральный клапан – створки плотные, движение противофазное, раскрытие створок – 2,8 см. Аорта – диаметр корня – 3,0 см. Нижняя полая вена – 2,1 см, коллабирование больше 50%. Систолическое давление в легочной артерии – 21 мм рт. ст. При доплероэхокардиографии регургитация 1-й степени на митральном и трикуспидальном клапане.

Заключение: размеры полостей сердца не увеличены. Уплотнение створок аортального, митрального клапанов. Регургитация митрального клапана 1-й степени, регургитация трикуспидального клапана 1-й степени. Глобальная сократимость удовлетворительная. Зон асинергии не выявлено.

- Дуплексное сканирование брахиоцефальных артерий: патологии не выявлено.
- УЗИ органов брюшной полости и забрюшинного пространства (почки, надпочечники): контуры печени ровные, четкие, косой вертикальный размер правой доли печени по среднеключичной линии – 157 мм, переднезадний размер левой доли по срединной линии – 88 мм, отмечаются повышенная

эхогенность и обеднение сосудистого рисунка паренхимы печени (изменения по типу стеатоза); внутривенные желчные протоки диаметром до 1 мм; стенки желчного пузыря не утолщены, в полости – замазкообразная желчь с включениями в виде мелкодисперсной взвеси и хлопьев (билиарный сладж); диффузные изменения поджелудочной железы; селезенка не увеличена; почки нормальных размеров, без расширения чашечно-лоханочной системы; надпочечники не визуализируются.

Заключение: УЗ-признаки стеатоза печени, билиарного сладжа, диффузных изменений поджелудочной железы.

- УЗИ щитовидной железы: патологии не выявлено.
- Фундоскопия: признаков ретинопатии не выявлено.

С целью диагностики наличия у пациента предиабета или СД был проведен глюкозотолерантный тест, который выявил нарушение толерантности к глюкозе.

Выявление у пациента стеатоза печени по результатам УЗИ органов брюшной полости предполагало проведение дальнейшего дифференциально-диагностического поиска для установления причины данного состояния. Учитывая клинику-анамнестические данные, в качестве предварительного был выставлен диагноз НАЖБП. В соответствии с российскими клиническими рекомендациями «Неалкогольная жировая болезнь печени у взрослых» (2022 г.) [10], при подозрении на НАЖБП необходимо исключить конкурирующие этиологические факторы и другие заболевания печени. Чаще всего приходится дифференцировать НАЖБП и алкогольную болезнь печени. Однако пациент отрицал употребление алкоголя, отсутствовали лабораторные маркеры злоупотребления алкоголем (соотношение АСТ/АЛТ > 2, повышение уровня γ -глутамилтранспептидазы, макроцитоз эритроцитов), объективные причины для направления сыворотки крови на определение уровня углероддефицитного трансферрина отсутствовали. Данных, подтверждающих наличие у пациента вирусного гепатита В или С, также получено не было. В анамнезе (при расспросе) данных о возможном лекарственном и токсическом поражении печени обнаружено не было. В связи с этим диагноз НАЖБП представлялся наиболее вероятным.

Также следует отметить, что, учитывая наличие у больного АГ, ожирения, абдоминального ожирения, НАЖБП, метаболических нарушений в виде гипер- и дислипидемии, нарушения толерантности к глюкозе, инсулинорезистентности и повышения уровня $v\text{ч-СРБ} \geq 2 \text{ мг/л}$, а также таких факторов риска, как гиподинамия, довольно выраженное психоэмоциональное напряжение, категория риска, определенная по шкале SCORE, была пересмотрена с умеренного риска ССЗ на высокий риск ССЗ.

Таким образом, на основании жалоб, анамнеза, объективного осмотра и данных лабораторно-инструментального обследования был выставлен следующий диагноз.

Основной: гипертоническая болезнь I стадии, АГ 1-й степени. Гиперлипидемия. Ожирение 1-й степени. Аб-

доминантное ожирение. Нарушение толерантности к глюкозе. Инсулинорезистентность. Риск 3 (высокий). Целевое АД <130/<80 мм рт. ст.

Сопутствующий: НАЖБП. Желчнокаменная болезнь: билиарный сладж.

Пациенту даны рекомендации по изменению образа жизни, снижению массы тела (нормирование режима труда и отдыха, соблюдение гигиены сна, ограничение потребления соли до <5 г/сут, соблюдение принципов здорового питания с исключением из рациона фаст-фуда, расширение уровня физической активности).

Назначена следующая фармакотерапия:

1) антигипертензивная терапия: фиксированная комбинация – лизиноприл 5 мг и индапамид 1,5 мг утром под контролем уровня АД;

2) терапия гепатопротектором, обладающим желчегонным, холелитолитическим и гиполипидемическим действием: УДХК (Урсосан) по 250 мг 3 раза в день.

Учитывая высокую приверженность пациента к рекомендациям и лечению, принято решение о том, что назначение статинов и терапии, направленной на коррекцию инсулинорезистентности (в данном случае рассматривался метформин), будет рассмотрено после оценки эффективности немедикаментозных мероприятий (через 1 мес).

В результате, на контрольном визите через 1 мес, отмечалось улучшение общего самочувствия, головные боли беспокоили в первые две недели терапии, после не рецидивировали, было достигнуто снижение массы тела (-5 кг), достигнут целевой уровень АД. При лабораторном обследовании наблюдалось снижение уровня общего ХС до 4,9 ммоль/л, ХС ЛПНП до 3,1 ммоль/л, щелочной фосфатазы до 130 Ед/л, печеночные ферменты, глюкоза натощак, инсулин натощак были в пределах нормы. На этом основании было принято решение продолжить терапию в прежнем объеме с выполнением контрольного лабораторно-инструментального обследования через 2 мес.

Через 3 мес от начала терапии были получены положительные результаты в виде улучшения общего самочувствия (пациент жалоб не предъявлял), снижения массы тела на 10 кг (ИМТ 27,6 кг/м², ОТ – 93 см), удержания уровня АД в пределах целевых значений, нормализация уровня общего ХС, ХС ЛПНП (-50% от исходного), щелочной фосфатазы, показателей углеводного обмена [гликированный гемоглобин 5,3%, индекс НОМА-IR = глюкоза натощак (5,0 ммоль/л) × инсулин натощак (8,5 МкЕд/мл) / 22,5 = 1,9]. По данным УЗИ органов брюшной полости отмечалась положительная динамика по выраженности стеатоза печени, нормализация реологии желчи, отсутствие билиарного сладжа.

Представленный случай демонстрирует благоприятное течение АГ и НАЖБП, когда высокая приверженность к лечению и мотивация пациента, сочетание немедикаментозных и медикаментозных методов позволяют добиться хороших результатов. Сохранение и продолжение ведения здорового образа жизни и со-

блюдение приверженности к терапии будут способствовать дальнейшему поддержанию достигнутых результатов.

Особый интерес представляет тот факт, что на фоне соблюдения немедикаментозных мероприятий назначение УДХК (Урсосан) позволило в кратчайшие сроки не только устранить билиарный сладж и явления холестаза, но и нормализовать показатели липидного и углеводного обмена и таким образом существенно снизить сердечно-сосудистые риски у данного пациента.

Действительно, когда в клинической практике врач сталкивается с полиморбидным пациентом, то назначение препаратов, обладающих положительными плейотропными свойствами, играет очень важную роль, поскольку это позволяет воздействовать сразу на несколько патогенетических механизмов и избежать полипрагмазии.

Урсодезоксихолевая кислота

УДХК представляет собой гидрофильную и нетоксичную желчную кислоту, образующуюся в печени и обнаруживаемую в желчи человека. УДХК – соединение с цитопротекторными, холеретическими, антиапоптотическими, антифибротическими, мембраностабилизирующими, антиоксидантными, противовоспалительными и иммуномодулирующими свойствами [11]. Эта гидрофильная молекула обладает низкой токсичностью и обычно используется в фармакологической дозе 10–15 мг/кг/сут [10].

Имеющиеся данные свидетельствуют о том, что терапевтические эффекты УДХК объясняются повышенным индексом гидрофильности пула желчных кислот, стимуляцией гепатоцеллюлярной и протоковой секреции, цитопротекцией против повреждений, вызванных желчными кислотами и цитокинами, иммуномодулирующим и противовоспалительным действием [12]. Кроме того, в некоторых клинических испытаниях наблюдалось значительное снижение уровня общего ХС после лечения УДХК [13–15]. Однако не все потенциальные механизмы, участвующие в эффектах снижения уровня ХС этой желчной кислотой, до конца определены. Ранее высказывались предположения, что УДХК может уменьшать биосинтез ХС за счет снижения активности гидроксиметилглутарил-коэнзим А-редуктазы [13]. Вместе с тем известно, что УДХК снижает всасывание ХС из пищи, снижая уровень ХС в сыворотке [13]. Кроме того, было доказано, что введение УДХК улучшает функцию печени за счет снижения выраженности стеатоза, а также снижения активности фарнезоидного X-рецептора [16].

Экспериментальные данные свидетельствуют о том, что УДХК также обладает способностью защищать холангиоциты от гидрофобных желчных кислот за счет одновременного снижения концентрации гидрофобной желчи и снижения цитотоксичности желчных кислот [17]. Кроме того, сообщалось, что этот фармакологический агент увеличивает поглощение ХС ЛПНП печенью за счет прямого взаимодействия с рецептором ЛПНП [13].

УДХК может повышать устойчивость клеток к активным формам кислорода, снижать проницаемость митохондриальной мембраны и ингибировать высвобождение гидролитических ферментов из поврежденных гепатоцитов [13, 18]. Более того, некоторые важные гены, участвующие в поглощении липидов (Cd36 и Ldlr) и синтезе липидов в печени (PPARG, Chrebp-a/-b, Acaca, Fasn, Me1 и Scd1), по-видимому, модулируются УДХК как механизмы защиты от накопления жира в печени [19]. При этом особый интерес представляет клинически значимое снижение общего ХС и ХС ЛПНП на фоне приема УДХК, в частности у пациентов с ССЗ или высоким риском их развития.

Также УДХК способна снизить выраженность инсулинорезистентности, повысить чувствительность ткани печени к инсулину и снизить окислительное повреждение (через инактивацию клеток Купфера и повышение уровня глутатиона в печени) [20].

Таким образом, в связи с широким спектром положительных плейотропных эффектов УДХК применение данного препарата при НАЖБП подлежало активному изучению в клинической практике. При этом следует отметить, что в подавляющем числе работ включенные в исследования пациенты, как правило, имели кардиометаболический фенотип полиморбидности. Последнее особенно значимо в настоящее время, а также представляет интерес в рамках обсуждения приведенного клинического случая.

Так, в отечественном исследовании реальной клинической практики РАКУРС (влияние на эффективность и безопасность терапии статинами для больных с нарушенной функцией печени Урсодезоксихолевой кислоты [Урсосан]) [21] приняли участие 262 пациента высокого и очень высокого риска развития сердечно-сосудистых осложнений, имеющие клинико-лабораторные изменения со стороны печени: средний ИМТ и частота ожирения у мужчин и женщин составили $28,5 \pm 4,0$ кг/м² и $30,0 \pm 4,8$ кг/м², 33,8% и 49,6% соответственно; НАЖБП страдали 61,8% больных; атеросклероз периферических артерий, СД, перенесенный инфаркт миокарда и мозговой инсульт или транзиторная ишемическая атака в анамнезе установлены у 45%, 43,1%, 28,2% и 9,5% пациентов соответственно, при этом у каждого третьего пациента регистрировались признаки ишемии миокарда при проведении пробы с физической нагрузкой. Всем пациентам из исследования было показано назначение статинов с целью вторичной профилактики сердечно-сосудистых осложнений. Также, учитывая наличие заболеваний печени и/или желчевыводящих путей, всем пациентам был рекомендован прием УДХК, однако часть пациентов была привержена к терапии и соблюдала рекомендации, а другая часть пациентов – нет, что позволило провести сравнительный анализ по безопасности и эффективности УДХК (Урсосан) в этих группах [21]. Период наблюдения составил 6 мес. В результате было установлено снижение числа гепатотоксических эффектов статинов и усиление их гиполипидемического эффекта на фоне комбинированного приема

статинов с УДХК (Урсосан): нормализация биохимических маркеров повреждения печени, в 1,5 и 2 раза более эффективное снижение уровня общего ХС и ХС ЛПНП, чем на монотерапии статинами. Для сравнения, в нашем клиническом случае пациенту не была назначена комбинация УДХК со статином, однако уже на монотерапии УДХК и проведении немедикаментозных мероприятий удалось достигнуть положительных изменений со стороны липидного профиля.

В другом международном многоцентровом (включая Россию) исследовании «Успех» [22], проведенном в реальной клинической практике и включающем 174 пациента молодого и среднего возраста (средний возраст $45,2 \pm 10,1$ года) с НАЖБП, из числа которых имели АГ, СД 2-го типа, ожирение и метаболический синдром в 23,6%, 31,0%, 69,5% и 45,4% случаев соответственно, показано, что применение УДХК (Урсосан) в дозе 15 мг/кг в день в течение 6 мес приводило не только к достоверному снижению рисков прогрессирования НАЖБП (регресс стеатоза, уменьшение цитолиза, индекса фиброза печени и выраженности воспалительного процесса), но и сердечно-сосудистых рисков: улучшение липидного обмена в виде снижения уровня общего ХС, ХС ЛПНП, ТГ; улучшение состояния сосудов в виде снижения толщины комплекса интима-медиа; снижение 10-летнего риска сердечно-сосудистых осложнений (по шкале «Atherosclerotic Cardiovascular Disease», ASCVD). В нашем клиническом случае получены схожие результаты, которые были зафиксированы уже спустя 3 мес терапии УДХК.

В исследовании СФЕРА (влияние препарата Урсосан на стеатоз и Фиброз печени, а также показатели метаболического синдрома у больных с неалкогольной жировой болезнью печени) [23], оценивающим влияние препарата УДХК (Урсосан) на регресс стеатоза печени и фиброза печени, инсулинорезистентность и дислипидемию у больных НАЖБП, также пациенты в основном имели кардиометаболический фенотип полиморбидности (гипертоническая болезнь – 73,3% (!), дислипидемия – 64,4%, СД – 10%, нарушенная гликемия натощак – 30%), при этом следует отметить, что средний возраст этих больных составил всего 46 лет. Согласно дизайну исследования, всем пациентам назначалась диета с ежедневными аэробными нагрузками, а основной группе – еще дополнительно прием УДХК в дозе 15 мг/кг в сутки на 6 мес [23]. В результате показана эффективность терапии УДХК, выражающаяся в виде статистически значимого снижения уровня АЛТ (25% против 12% в группе без терапии, $p < 0,05$), АСТ (30% против 18%, $p < 0,05$), γ -глутамилтранспептидазы (32% против 17%, $p < 0,05$), общего ХС (10% против 5%, $p < 0,001$), ТГ (22% против 10%, $p < 0,05$), ХС ЛПНП (21% против 10%, $p < 0,05$) и уровня выраженности стеатоза печени (dВ/м²) по данным транзиентной эластометрии (20% против 7%, $p < 0,05$) [23]. Фиброз печени снизился на I стадии (Metavir) у 40% пациентов, получающих УДХК [23]. Кроме того, на фоне терапии отмечались позитивные эффекты со стороны углеводного обмена: снижение уровня гликированного гемоглобина (20%

против 11%, $p < 0,05$) и индекса инсулинорезистентности НОМА (16% против 8%, $p < 0,04$) [23]. В нашем клиническом случае при добавлении УДХК к комплексной терапии (диета, физические нагрузки, антигипертензивная терапия) также наблюдалось улучшение со стороны выраженности стеатоза, липидного и углеводного профиля.

Заключение

Таким образом, лечение пациента с кардиометаболическим фенотипом полиморбидности является простой клинической задачей, требующей от врача широкого спектра знаний об имеющихся плейотропных эффектах доступных лекарственных средств. В данном клиническом случае было продемонстрировано, что, наряду с должным выполнением немедикаментозных мероприятий, добавление УДХК по показаниям НАЖБП и билиарного сладжа способствовало значимому улучшению метаболического статуса в более кратчайшие сроки, что также позволило избежать назначения еще нескольких препаратов молодому пациенту и снизить риски развития дальнейших кардиометаболических нарушений.

Конфликт интересов. Авторы заявляют об отсутствии конфликта интересов.

Conflict of interests. The authors declare that there is not conflict of interests.

Литература / References

1. Оганов Р.Г., Симаненков В.И., Бакулин И.Г. и др. Коморбидная патология в клинической практике. Алгоритмы диагностики и лечения. Кардиоваскулярная терапия и профилактика. 2019; 18 (1): 5–66. DOI: 10.15829/1728-8800-2019-1-5-66 [Oganov R.G., Simanenkov V.I., Bakulin I.G. et al. Comorbidities in clinical practice. Algorithms for diagnostics and treatment. Cardiovascular Therapy and Prevention. 2019; 18 (1): 5–66. DOI: 10.15829/1728-8800-2019-1-5-66 (in Russian).]
2. Дедов И.И., Шестакова М.В., Мельниченко Г.А. и др. Междисциплинарные клинические рекомендации «Лечение ожирения и коморбидных заболеваний». Ожирение и метаболизм. 2021; 18 (1): 5–99. DOI:10.14341/omet12714 [Dedov I.I., Shestakova M.V., Melnichenko G.A. et al. Interdisciplinary Clinical Practice Guidelines "Management of obesity and its comorbidities". Obesity and metabolism. 2021; 18 (1): 5–99. DOI:10.14341/omet12714 (in Russian).]
3. Violan C, Foguet-Boreu Q, Flores-Mateo G et al. Prevalence, determinants and patterns of multimorbidity in primary care: a systematic review of observational studies. PLoS One 2014; 9 (7): 1–9. DOI: 10.1371/journal.pone.0102149
4. Jeong D, Kim J, Lee H et al. Association of Cardiometabolic Multimorbidity Pattern with Dietary Factors among Adults in South Korea. Nutrients 2020; 12 (9): 1–15. DOI: 10.3390/nu12092730
5. Баланова Ю.А., Шальнова С.А., Деев А.Д. и др. Ожирение в российской популяции – распространенность и ассоциации с факторами риска хронических неинфекционных заболеваний. Российский кардиологический журнал. 2018; 6: 123–30. DOI: 10.15829/1560-4071-2018-6-123-130 [Balanova Yu.A., Shalnova S.A., Deev A.D. et al. Obesity in Russian population – prevalence and association with the non-communicable diseases risk factors. Russian Journal of Cardiology. 2018; 6: 123–30. DOI: 10.15829/1560-4071-2018-6-123-130 (in Russian).]
6. Targher G, Byrne CD, Lonardo A et al. Non-alcoholic fatty liver disease and risk of incident cardiovascular disease: A meta-analysis. J Hepatol 2016; 65 (3): 589–600. DOI: 10.1016/j.jhep.2016.05.013

7. Cai J, Zhang XJ, Ji YX et al. Nonalcoholic Fatty Liver Disease Pandemic Fuels the Upsurge in Cardiovascular Diseases. *Circ Res* 2020; 126 (5): 679–704. DOI: 10.1161/CIRCRESAHA.119.316337
8. Артериальная гипертензия у взрослых. Клинические рекомендации, утвержденные Минздравом России. М., 2020. [Arterial hypertension in adults. Clinical recommendations approved by the Ministry of Health of Russia. Moscow, 2020. URL: https://cr.minzdrav.gov.ru/recommend/62_2 (in Russian).]
9. Ожирение. Клинические рекомендации, утвержденные Минздравом России. М., 2020. [Obesity. Clinical recommendations approved by the Ministry of Health of Russia. Moscow, 2020. URL: https://cr.minzdrav.gov.ru/recommend/28_2 (in Russian).]
10. Неалкогольная жировая болезнь печени у взрослых. Клинические рекомендации, утвержденные Минздравом России. М., 2020. [Non-alcoholic fatty liver disease in adults. Clinical recommendations approved by the Ministry of Health of Russia. Moscow, 2020. URL: https://cr.minzdrav.gov.ru/recommend/748_1 (in Russian).]
11. Simental-Mendía M, Sánchez-García A, Simental-Mendía LE. Effect of ursodeoxycholic acid on liver markers: A systematic review and meta-analysis of randomized placebo-controlled clinical trials. *Br J Clin Pharmacol* 2020; 86 (8): 1476–88. DOI: 10.1111/bcp.14311
12. Poupon R. Ursodeoxycholic acid and bile-acid mimetics as therapeutic agents for cholestatic liver diseases: an overview of their mechanisms of action. *Clin Res Hepatol Gastroenterol* 2012; 36 (Suppl. 1): S3–S12. DOI: 10.1016/S2210-7401(12)70015-3
13. Simental-Mendía LE, Simental-Mendía M, Sánchez-García A et al. Impact of ursodeoxycholic acid on circulating lipid concentrations: a systematic review and meta-analysis of randomized placebo-controlled trials. *Lipids Health Dis* 2019; 18 (1): 88. DOI: 10.1186/s12944-019-1041-4
14. Gianturco V, Troisi G, Bellomo A et al. Impact of combined therapy with alpha-lipoic and ursodeoxycholic acid on nonalcoholic fatty liver disease: double-blind, randomized clinical trial of efficacy and safety. *Hepatol Int* 2013; 7 (2): 570–6. DOI: 10.1007/s12072-012-9387-y
15. Leuschner UF, Lindenthal B, Herrmann G et al. High-dose ursodeoxycholic acid therapy for nonalcoholic steatohepatitis: a double-blind, randomized, placebo-controlled trial. *Hepatology* 2010; 52 (2): 472–9. DOI: 10.1002/hep.23727
16. Arab JP, Karpen SJ, Dawson PA et al. Bile acids and nonalcoholic fatty liver disease: Molecular insights and therapeutic perspectives. *Hepatology* 2017; 65 (1): 350–62. DOI: 10.1002/hep.28709
17. Hatano R, Kawaguchi K, Togashi F et al. Ursodeoxycholic Acid Ameliorates Intrahepatic Cholestasis Independent of Biliary Bicarbonate Secretion in Vil2kd/kd Mice. *Biol Pharm Bull* 2017; 40 (1): 34–42. DOI: 10.1248/bpb.b16-00529
18. Lukiuskaya O, Patsenker E, Buko VU. Protective effect of ursodeoxycholic acid on liver mitochondrial function in rats with alloxan-induced diabetes: link with oxidative stress. *Life Sci* 2007; 80 (26): 2397–402. DOI: 10.1016/j.lfs.2007.02.042
19. Oh AR, Bae JS, Lee J et al. Ursodeoxycholic acid decreases age-related adiposity and inflammation in mice. *BMB Rep* 2016; 49 (2): 105–10. DOI: 10.5483/bmbrep.2016.49.2.173
20. Sokolovic D, Nikolic J, Kocic G et al. The effect of ursodeoxycholic acid on oxidative stress level and DNase activity in rat liver after bile duct ligation. *Drug Chem Toxicol* 2013; 36 (2): 141–8. DOI: 10.3109/01480545.2012.658919
21. Martsevich SYu, Kutishenko NP, Drozdova LYu et al. Study of ursodeoxycholic acid influence on efficacy and safety of statin therapy in patients with diseases of the liver, gall bladder and/or biliary tract (the RAKURS study). *Rat Pharm Cardiol* 2014; 10 (2): 147–52. DOI: 10.20996/1819-6446-2014-10-2-147-152
22. Nadinskaia M, Maevskaya M, Ivashkin V et al. Ursodeoxycholic acid as a means of preventing atherosclerosis, steatosis and liver fibrosis in patients with nonalcoholic fatty liver disease. *World J Gastroenterol* 2021; 27 (10): 959–75. DOI: 10.3748/wjg.v27.i10.959
23. Пирогова И.Ю., Яковлева С.В., Неуймина Т.В. и др. Влияние препарата Урсосан на стеатоз и Фиброз печени, а также показатели метаболического синдрома у больных с неалкогольной жировой болезнью печени: сравнительное исследование «СФЕРА». *Гастроэнтерология (Прил. к журн. Consilium Medicum)*. 2018; 1: 7–14. DOI: 10.26442/2414-3529_2018.1.7-14 [Pirogova I.Yu., Yakovleva S.V., Neujmina T.V. et al. Pleiotropic effects of Ursosan in non-alcoholic fatty liver disease and metabolic syndrome. *Gastroenterology (Suppl. Consilium Medicum)*. 2018; 1: 7–14. DOI: 10.26442/2414-3529_2018.1.7-14 (in Russian).]

ИНФОРМАЦИЯ ОБ АВТОРАХ / INFORMATION ABOUT THE AUTHORS

Полякова Ольга Александровна – канд. мед. наук, ассистент каф. терапии и полиморбидной патологии им. акад. М.С. Вовси, ФГБОУ ДПО РМАНПО. E-mail: docpolyakova.olga@gmail.com; ORCID: 0000-0003-0491-8823; eLibrary SPIN: 5104-9117

Olga A. Polyakova – Cand. Sci. (Med.), Russian Medical Academy of Continuous Professional Education. E-mail: docpolyakova.olga@gmail.com; ORCID: 0000-0003-0491-8823; eLibrary SPIN: 5104-9117

Клепикова Мария Викторовна – канд. мед. наук, доц. каф. терапии и полиморбидной патологии им. акад. М.С. Вовси, ФГБОУ ДПО РМАНПО. E-mail: pelageam@yandex.ru; ORCID: 0000-0003-4258-1889

Mariya V. Klepikova – Cand. Sci. (Med.), Russian Medical Academy of Continuous Professional Education. E-mail: pelageam@yandex.ru; ORCID: 0000-0003-4258-1889

Черемушкин Сергей Викторович – канд. мед. наук, главный терапевт Центральной дирекции здравоохранения – филиала ОАО «РЖД», зам. глав. врача по терапевтической помощи ЧУЗ «ЦКБ «РЖД-Медицина», доц. каф. пропедевтики внутренних болезней и гастроэнтерологии, ФГБОУ ВО «МГМСУ им. А.И. Евдокимова». E-mail: svch555362@yandex.ru;

ORCID: 0000-0002-0982-2006; eLibrary SPIN: 5861-9287

Sergey V. Cheremushkin – Cand. Sci. (Med.), Chief Physician, Central Clinical Hospital of the Medicine of the Russian Railways, Assoc. Prof., Yevdokimov Moscow State University of Medicine and Dentistry. E-mail: svch555362@yandex.ru; ORCID: 0000-0002-0982-2006; eLibrary SPIN: 5861-9287

Остроумова Ольга Дмитриевна – д-р мед. наук, проф., зав. каф. терапии и полиморбидной патологии им. акад. М.С. Вовси, ФГБОУ ДПО РМАНПО. E-mail: ostroumova.olga@mail.ru; ORCID: 0000-0002-0795-8225; eLibrary SPIN: 3910-6585

Olga D. Ostroumova – D. Sci. (Med.), Full Prof., Russian Medical Academy of Continuous Professional Education. E-mail: ostroumova.olga@mail.ru; ORCID: 0000-0002-0795-8225; eLibrary SPIN: 3910-6585

Поступила в редакцию / Received: 13.03.2023

Поступила после рецензирования / Revised: 17.03.2023

Принята к публикации / Accepted: 23.03.2023



Клинический случай первичного генерализованного амилоидоза

Н.А. Черкасова, И.С. Комарова✉, Н.В. Мухина, Н.В. Дятлов

ФГАОУ ВО «Первый Московский государственный медицинский университет им. И.М. Сеченова» Минздрава России (Сеченовский Университет), Москва, Россия
✉plaksuchka@rambler.ru

Аннотация

Описание клинического случая первичного амилоидоза (AL-тип) с преимущественным поражением сердца и почек, осложненного развитием синдрома полиорганной недостаточности, у женщины 56 лет.

Ключевые слова: клинический случай, системный AL-амилоидоз, рестриктивная кардиомиопатия, сердечная недостаточность.

Для цитирования: Черкасова Н.А., Комарова И.С., Мухина Н.В., Дятлов Н.В. Клинический случай первичного генерализованного амилоидоза. Клинический разбор в общей медицине. 2023; 4 (2): 27–30. DOI: 10.47407/kr2023.4.2.00200

Clinical case of primary generalized amyloidosis

Natalia A. Cherkasova, Irina S. Komarova✉, Nadezhda V. Mukhina, Nikita V. Dyatlov

Sechenov First Moscow State Medical University (Sechenov University), Moscow, Russia
✉plaksuchka@rambler.ru

Abstract

The article describes the clinical case of primary amyloidosis (AL type) with predominant heart and kidney damage complicated by the development of multiple organ dysfunction syndrome in a 56-year-old woman.

Keywords: clinical case, systemic AL-amyloidosis, restrictive cardiomyopathy, heart failure.

For citation: Cherkasova N.A., Komarova I.S., Mukhina N.V., Dyatlov N.V. Clinical case of primary generalized amyloidosis. Clinical review for general practice. 2023; 4 (2): 27–30. DOI: 10.47407/kr2023.4.2.00200

AL-амилоидоз («первичный») – наиболее распространенная и тяжелая форма заболевания. Тяжесть ее определяется степенью поражения различных органов и тканей [1]. Прогноз больных значительно ухудшается при вовлечении в патологический процесс сердца [1, 2] в связи с нарушениями сердечного ритма или прогрессированием диастолической сердечной недостаточности [1, 3–6]. Поражение сердца развивается у подавляющего большинства больных AL-амилоидозом [4]. Разнообразие клинических проявлений затрудняет диагностику первичного амилоидоза [1, 7].

Клиническое наблюдение

Пациентка Ш., 56 лет, была госпитализирована в ГКБ им. С.С. Юдина 26.09.2017 с жалобами на одышку при небольшой физической нагрузке и в покое, слабость, отеки нижних конечностей, увеличение живота. С августа 2016 г. после стрессовой ситуации впервые отметила появление и нарастание одышки, отеков ног и увеличение живота. В декабре 2016 г. при эхокардиографическом исследовании выявлены гипертрофия миокарда левого желудочка, диастолическая дисфункция 2-го типа, дилатация правых камер сердца, умеренная легочная гипертензия, трикуспидальная регургитация III стадии. Регулярного медикаментозного лечения пациентка не получала. В мае 2017 г. пациентка была направлена в НМИЦ ССХ им. А.Н. Бакулева для определения показаний для возможной хирургической коррек-

ции порока трикуспидального клапана. В результате проведенного обследования был поставлен диагноз: гипертрофическая необструктивная кардиомиопатия, регургитация III стадии на трикуспидальном клапане, недостаточность кровообращения III стадии. На фоне проводимого лечения недостаточность кровообращения в значительной степени регрессировала. Однако вскоре состояние ухудшилось, в связи с чем больная госпитализирована в ГКБ им. С.С. Юдина.

При поступлении состояние тяжелое. Отеки лица, голеней, стоп, передней грудной стенки, поясничной области. Частота дыхательных движений – 18/мин. Дыхание при аускультации справа не проводится ниже угла лопатки, слева ослаблено в нижних отделах, хрипы не выслушиваются. Частота сердечных сокращений – 80/мин. Тоны сердца значительно приглушены, ритм сердца правильный, сердечные шумы не выслушиваются. Артериальное давление – 100/60 мм рт. ст.

Живот при пальпации мягкий, безболезненный во всех отделах, увеличен в объеме за счет свободной жидкости. При пальпации печень выступает из-под края реберной дуги на 6 см. Диурез 600 мл/сут (25 мл/ч).

Общий анализ крови: гемоглобин – 116 г/л, эритроциты – $4,5 \times 10^{12}$ /л; лейкоциты – $11,8 \times 10^9$ /л, тромбоциты – 200×10^9 /л; МСН (среднее содержание гемоглобина в эритроците) – 25,9 пг, MCV – 81,0 фл; МСНС (средняя концентрация гемоглобина в эритроците) – 319,0 г/л; гематокрит – 38,6%; RDW – 17,4% (анизоцитоз); палоч-

коядерные – 10%; сегментоядерные – 88%; лимфоциты – 1%; моноциты – 1%; СОЭ – 15 мм/ч.

Биохимический анализ крови: общий белок – 51 г/л, альбумин – 19 г/л, мочевины – 30,1 ммоль/л, креатинин – 169,1 мкмоль/л, мочевая кислота – 750 мкмоль/л, билирубин общий – 77,1 мкмоль/л, билирубин прямой – 60,2 мкмоль/л, аспартатаминотрансфераза – 99 МЕ/л, аланинаминотрансфераза – 54 МЕ/л, лактатдегидрогеназа – 299 МЕ/л, креатинфосфокиназа – 162 МЕ/л, креатинфосфокиназа-МВ – 31 МЕ/л, щелочная фосфатаза – 790 МЕ/л, гамма-глутамилтрансфераза – 2338 МЕ/л.

Общий анализ мочи: количество – 130 мл, цвет – желтый, прозрачность неполная, pH – 5,5, плотность – 1030; белок – 1,000 г/л, глюкоза – 28 ммоль, кетоновые тела не обнаружены.

Иммунохимическое исследование белков сыворотки и мочи: моноклональная секреция Ак (1,5 г/л), концентрация СЛЦ-к – 253 мг/л сыворотки (метод Free-lite). В моче выявлена следовая секреция белка Бен-Джонса.

Рентгенография органов грудной клетки: рентгенологическая картина субтотального гидроторакса справа.

Электрокардиография: синусовая тахикардия, резкое отклонение электрической оси сердца влево, снижение вольтажа в стандартных, усиленных и грудных отведениях.

Эхокардиография с доплеровским анализом: аорта уплотнена, диаметр аорты на уровне корня – 31 мм, восходящей аорты – 31 мм. Аортальный клапан – трехстворчатый, створки уплотнены, с включениями кальция, раскрытие не ограничено. Митральный клапан – створки уплотнены, движение в противофазе, раскрытие не нарушено. Трикуспидальный клапан – створки уплотнены, утолщены, укорочены, нет полного смыкания створок в систолу. Толщина межжелудочковой перегородки в диастолу 17,5 мм, толщина задней стенки левого желудочка в диастолу 15,6 мм. Размер левого предсердия 44 (39×61) мм, объем левого предсердия 63 мл; размер правого предсердия 49×57 мм, площадь правого предсердия 25 см². Конечный диастолический размер – 42 мм, конечный диастолический объем – 73 мл, фракция выброса – 66%. Зон нарушения локальной сократимости в покое не выявлено. Правый желудочек – 46 мм. Межпредсердная перегородка пролабирует в полость левого предсердия. Нижняя полая вена спадается на вдохе менее 30%. Среднее давление в легочной артерии – 30 мм рт. ст.

Доплерография: клапан легочной артерии – регургитация 1–2 ст., митральный клапан – регургитация 2–3 ст., трикуспидальный клапан – регургитация 4 ст., аортальный клапан – регургитация 1 ст. (рис. 1).

Выполнена пункционная биопсия почки под ультразвуковым контролем. Гистологическое исследование биоптата почки (рис. 2): в клубочках и внегломерулярных сосудах отложение амилоида, окрашиваемого конго красным. Загружено до 50% сосудистых петель гломерул. При типировании обнаружен AL-амилоид.

Рис. 1. Цветовое доплеровское картирование потоков трикуспидальной и митральной регургитаций (а). CW-доплер. Максимальная скорость трикуспидальной дегургитации 407 см/с, максимальный градиент 66 мм рт. ст. (б).

Fig. 1. A. Doppler colour flow mapping of the tricuspid or mitral valve regurgitation. B. CW Doppler. Peak tricuspid regurgitation velocity 407 cm/s, maximum Doppler gradient 66 mm Hg.

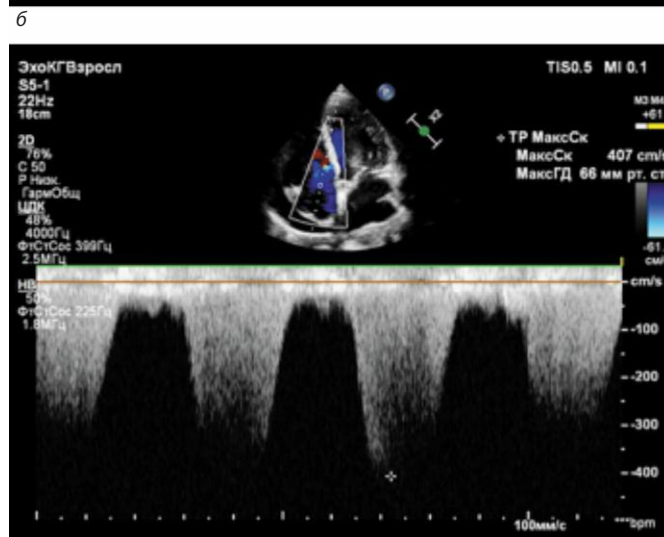
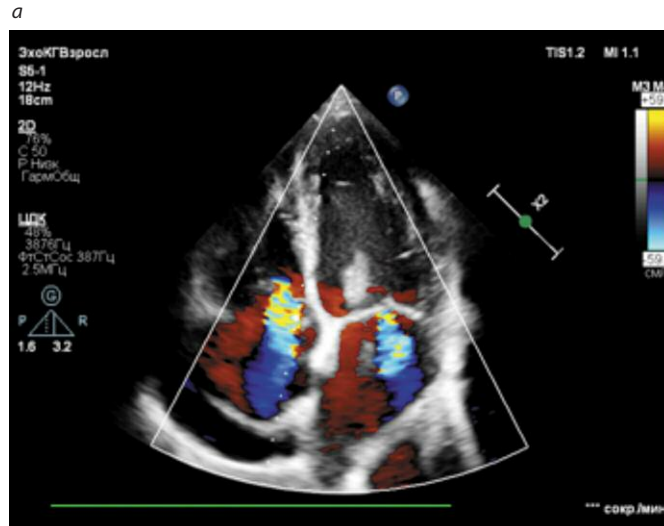


Рис. 2. Амилоидоз почки. Окраска конго красным. Конгофильные депозиты в стенках капилляров и мезангии клубочков, капсуле Шумлянско-Боумана. Ув. ×200.

Fig. 2. Renal amyloidosis. Congo red stain. Congo philic deposits in the capillary walls and cglomerular mesangium, Bowman's capsule. x200 magnification.

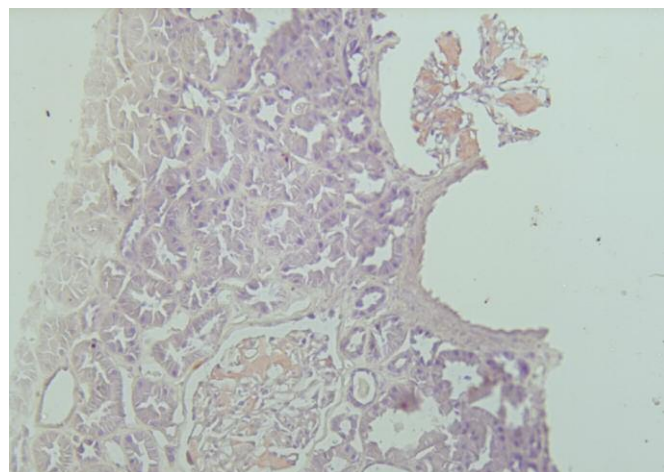
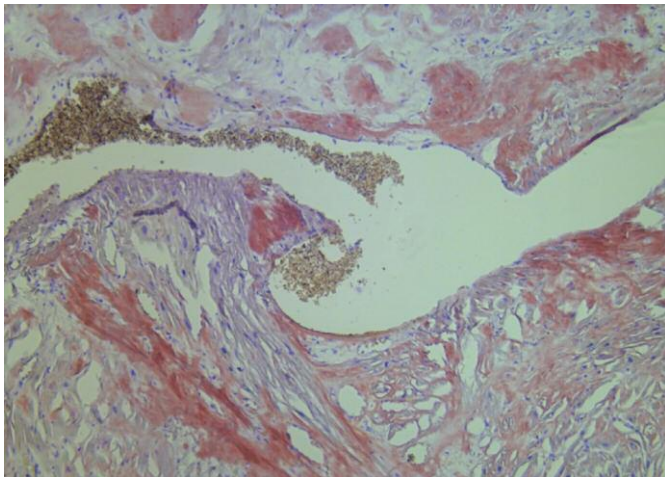


Рис. 3. Амилоидоз сердца. Окраска конго красным. Множественные конгофильные депозиты, расположенные перимускулярно в интерстиции и в стенках сосудов микроциркуляторного русла. Ув. ×200.

Fig. 3. Cardiac amyloidosis. Congo red stain. Multiple perimuscular congophilic deposits in the interstitium and microvessel walls. x200 magnification.



Было начато симптоматическое лечение сердечной недостаточности фрагмином, биспрололом, фозиноприлом, фуросемидом, гипотиазидом, верошпироном, лазиксом внутривенно. На фоне лечения состояние пациентки не улучшалось. Нарастали отеки, одышка, диурез продолжал оставаться отрицательным, появилась и стала прогрессировать гипотония. Пациентке начаты внутривенное введение альбумина, актрапида, инфузионная терапия. Сохранялась олигоанурия, начала нарастать полиорганная недостаточность, гипотония 80/50 мм рт. ст. на фоне инфузии дофамина. Начато внутривенное введение норадреналина, дексазона. Состояние больной оставалось крайне тяжелым, нарастали явления сердечной и дыхательной недостаточности. Через сутки наступила смерть. **Заключительный клинический диагноз: основное заболевание** – первичный амилоидоз (AL-тип) с поражением почек (нефротический синдром), сердца (рестриктивная кардиопатия) и наличием моноклонного протеина. **Осложнения:** нарушения ритма сердца – неустойчивые пароксизмы желудочковой тахикардии. Недостаточность кровообращения ПБ (застойные легкие, правосторонний гидроторакс, застойная печень, периферические отеки, асцит, анasarка). IV функциональный класс по NYHA. Острая дыхательная недостаточность. Острая сердечно-сосудистая недостаточность. Отек головного мозга.

Патологоанатомический диагноз: основное заболевание – первичный амилоидоз (AL-тип) с поражением сердца, почек, надпочечников, селезенки, печени, поджелудочной железы, костного мозга с секрецией моноклонного протеина. **Осложнения:** синдром полиорганной недостаточности – сердечной (отек легких, двусторонний гидроторакс по 1000 мл; масса сердца – 500 г, толщина стенки левого желудочка – 1,8 см, дилатация полостей сердца, хроническое венозное полнокровие внутренних органов: «мускатная» печень, цианотическая индурация селезенки, смешанные тромбы ушка правого

предсердия), печеночной (желтуха с преобладанием внутрипеченочного холестаза, гипопропротеинемия), почечной (гиперазотемия, протеинурия). Вторичный сахарный диабет. Общее ожирение 1-й степени, жировой гепатоз.

При гистологическом исследовании миокарда (рис. 3) подтвержден диагноз амилоидоза.

Обсуждение

У наблюдаемой нами больной дебютом заболевания явилась сердечная недостаточность, преимущественно по большому кругу кровообращения, которая в течение четырех месяцев прогрессировала до III–IV функционального класса по классификации Нью-Йоркской кардиологической ассоциации (NYHA). При эхокардиографическом исследовании были выявлены признаки рестриктивной кардиомиопатии с расширением правых отделов сердца, регургитация III степени на трикуспидальном клапане с утолщением, уплотнением и укорочением его створок при сохранной систолической функции левого желудочка (фракция выброса – 66%), что характерно для первичного амилоидоза [1, 4].

Особенностью описанного нами случая является преимущественно амилоидное поражение трикуспидального клапана. Это обстоятельство усиливало недостаточность кровообращения по большому кругу кровообращения и способствовало резистентности к медикаментозной терапии. Диагностический поиск в основном был направлен на выявление причины тяжелой сердечной недостаточности. Дифференциальный диагноз проводился между дилатационной и рестриктивной кардиомиопатией, первичной легочной гипертензией. Симптоматическое лечение приводило лишь к кратковременному улучшению состояния. И лишь при последней госпитализации было проведено более полное клинико-лабораторное обследование. Повышение в сыворотке крови целого ряда маркеров (NT-proBNP – 520 пг/мл, тропонин I – 1,5; 1,7; 1,4 мг/л в динамике), хроническая болезнь почек 3а стадии (скорость клубочковой фильтрации – 42 мл/мин/1,73 м² по формуле СКД-EPI), сочетание стойкой суточной протеинурии от 5 до 12,4 г/л, гипопропротеинемии от 46 до 51 г/л с гипертрофической кардиомиопатией и прогрессирующей диастолической дисфункцией левого желудочка свидетельствовали о системном поражении и послужили основанием для гипотезы о системном амилоидозе. При гистологическом исследовании почечного биоптата в клубочках и в негломерулярных сосудах выявлено отложение амилоида. При типировании обнаружен AL-амилоид. Описанный нами клинический случай демонстрирует сложности выявления первичного амилоидоза в клинической практике.

Медицинские данные публикуются с письменного согласия пациентки.

Авторы декларируют отсутствие явных и потенциальных конфликтов интересов, связанных с публикацией настоящей статьи.

Конфликт интересов. Авторы заявляют об отсутствии конфликта интересов.

Conflict of interests. The authors declare that there is not conflict of interests.

Литература / References

1. Демко И.В., Пелиновская Л.И., Соловьева И.А. и др. Первичный амилоидоз сердца. *Клиническая медицина*. 2017; 95 (11): 971–6. DOI: 10.18821/0023-2149-2017-95-11-971-976 [Demko I.V., Pelinovskaya L.I., Soloveva Irina A. et al. Primary cardiac amyloidosis. *Klinicheskaya Meditsina/Clinical Medicine*. 2017; 95 (11): 971–6. DOI: 10.18821/0023-2149-2017-95-11-971-976 (in Russian).]
2. Драганова А.С., Соболева А.В., Эртман А.Э. и др. Наследственный системный транстиретиновый амилоидоз: клинический случай и мнение по проблеме. *Российский кардиологический журнал*. 2019; 6: 136–42. DOI: 10.15829/1560-4071-2019-6-136-142 [Draganova A.S., Soboleva A.V., Ertman A.E. et al. Hereditary systemic transthyretin amyloidosis: a clinical case and an opinion on the problem. *Rossiyskiy kardiologicheskij zhurnal. Russian Journal of Cardiology*. 2019; 6: 136–42. DOI: 10.15829/1560-4071-2019-6-136-142 (in Russian).]
3. Рамеева А.С., Рамеев В.В., Моисеев С.В. и др. Амилоидная кардиопатия: патоморфология, методы диагностики и лечения. *Consilium Medicum*. 2018; 20 (12): 15–22. DOI: 10.26442/20751753.2018.12.000020 [Rameeva A.S., Rameev V.V., Moiseev S.V. et al. Amyloid heart disease: pathomorphology, diagnostic approaches and treatment options. *Consilium Medicum*. 2018; 20 (12): 15–22. DOI: 10.26442/20751753.2018.12.000020 (in Russian).]
4. Лысенко (Козловская) Л.В., Рамеев В.В., Моисеев С.В. и др. Клинические рекомендации по диагностике и лечению системного амилоидоза. *Клиническая фармакология и терапия*. 2020; 29 (1): 13–24. DOI: 10.32756/0869-5490-2020-1-13-24 [Lysenko (Kozlovskaya) L.V., Rameev V.V., Moiseev S. et al. Clinical guidelines for diagnosis and treatment of systemic amyloidosis. *Klinicheskaya farmakologiya i terapiya. Clin Pharmacol Therapy*. 2020; 29 (1): 13–24. DOI: 10.32756/0869-5490-2020-1-13-24 (in Russian).]
5. Maurer MS, Schwartz JH, Gundapaneni B et al. Tafamidis treatment for patients with transthyretin amyloid cardiomyopathy. *N Engl J Med* 2018; 379 (11): 1007–16.
6. Siddiqi OK, Ruberg FL. Cardiac Amyloidosis: An Update on Pathophysiology, Diagnosis, and Treatment. *Trends in Cardiovasc Med* 2018; 28 (1): 10–21. DOI: 10.1016/j.tcm.2017.07.004
7. Bhogal S, Ladia V, Sitwala P et al. Cardiac Amyloidosis: An Updated Review with Emphasis on Diagnosis and Future Directions. *Curr Probl Cardiol* 2018; 43 (1): 10–34. DOI: 10.1016/j.cpcardiol.2017.04.003

ИНФОРМАЦИЯ ОБ АВТОРАХ / INFORMATION ABOUT THE AUTHORS

Черкасова Наталья Алексеевна – канд. мед. наук, доц. каф. госпитальной терапии №2 лечебного факультета, ФГАОУ ВО «Первый МГМУ им. И.М. Сеченова» (Сеченовский Университет). E-mail: cherkasova31@gmail.com; ORCID: 0000-0001-8483-4982; SPIN-код: 8788-3155; SCOPUS ID: 66019888073

Natalia A. Cherkasova – Cand. Sci. (Med.), Assoc. Prof., Sechenov First Moscow State Medical University (Sechenov University). E-mail: cherkasova31@gmail.com; ORCID: 0000-0001-8483-4982; SPIN-код: 8788-3155; SCOPUS ID: 66019888073

Комарова Ирина Севастьяновна – канд. мед. наук, доц. каф. госпитальной терапии №2 лечебного факультета, ФГАОУ ВО «Первый МГМУ им. И.М. Сеченова» (Сеченовский Университет). E-mail: plaksuchka@rambler.ru; ORCID: 0000-0001-6425-0621; SPIN-код: 9304-6713; SCOPUS ID: 44661507200

Irina S. Komarova – Cand. Sci. (Med.), Assoc. Prof., Sechenov First Moscow State Medical University (Sechenov University). E-mail: plaksuchka@rambler.ru; ORCID: 0000-0001-6425-0621; SPIN-код: 9304-6713; SCOPUS ID: 44661507200

Мухина Надежда Владимировна – канд. мед. наук, доц. каф. госпитальной терапии №2 лечебного факультета, ФГАОУ ВО «Первый МГМУ им. И.М. Сеченова» (Сеченовский Университет). E-mail: nadin-andreeva@yandex.ru; ORCID: 0000-0002-1785-7276; SPIN-код: 8572-1091; SCOPUS ID: 446661009000

Nadezhda V. Mukhina – Cand. Sci. (Med.), Assoc. Prof., Sechenov First Moscow State Medical University (Sechenov University). E-mail: nadin-andreeva@yandex.ru; ORCID: 0000-0002-1785-7276; SPIN-код: 8572-1091; SCOPUS ID: 446661009000

Дятлов Никита Вячеславович – канд. мед. наук, доц. каф. госпитальной терапии №2 лечебного факультета, ФГАОУ ВО «Первый МГМУ им. И.М. Сеченова» (Сеченовский Университет). E-mail: nick_dv@mail.ru; ORCID: 0000-0002-8934-2706; SPIN-код: 2313-0677; SCOPUS ID: 57197770879

Nikita V. Dyatlov – Cand. Sci. (Med.), Assoc. Prof., Sechenov First Moscow State Medical University (Sechenov University). E-mail: nick_dv@mail.ru; ORCID: 0000-0002-8934-2706; SPIN-код: 2313-0677; SCOPUS ID: 57197770879

Поступила в редакцию / Received: 09.02.2023

Поступила после рецензирования / Revised: 20.02.2023

Принята к публикации / Accepted: 02.03.2023



Малоиммунный АНЦА-ассоциированный гломерулонефрит. Клиническое наблюдение

Л.И. Дворецкий¹, С.А. Кривушкин², Н.А. Сидорук², Е.С. Столяревич³, С.Е. Колендо¹, Р.М. Ваколюк¹, К.С. Папко^{✉1}

¹ ФГАОУ ВО «Первый Московский государственный медицинский университет им. И.М. Сеченова» Минздрава России (Сеченовский Университет), Москва, Россия;

² ГБУЗ «Государственная клиническая больница им. С.С. Юдина» Департамента здравоохранения г. Москвы, Москва, Россия;

³ ГБУЗ «Государственная клиническая больница №52» Департамента здравоохранения г. Москвы, Москва, Россия

✉kiraparko16@mail.ru

Аннотация

Описана больная с экстракапиллярным малоиммунным, АНЦА-ассоциированным гломерулонефритом с наличием антител к миелопероксидазе и диализпотребной почечной недостаточностью. При компьютерной томографии придаточных пазух выявлено утолщение слизистой верхнечелюстной пазухи. Пульс-терапия глюкокортикостероидами и циклофосфамидом способствовала снижению содержания антител к миелопероксидазе и улучшению азотовыделительной функции почек.

Ключевые слова: быстро прогрессирующий гломерулонефрит, малоиммунный гломерулонефрит, диффузный экстракапиллярный гломерулонефрит, АНЦА-ассоциированный гломерулонефрит.

Для цитирования: Дворецкий Л.И., Кривушкин С.А., Сидорук Н.А., Столяревич Е.С., Колендо С.Е., Ваколюк Р.М., Папко К.С. Малоиммунный АНЦА-ассоциированный гломерулонефрит. Клиническое наблюдение. Клинический разбор в общей медицине. 2023; 4 (2): 31–35. DOI: 10.47407/kr2023.4.2.00201

Pauci-immune ANCA associated glomerulonephritis. Clinical case

Leonid I. Dvoretzky¹, Sergey A. Krivushkin², Nina A. Sidoruk², Ekaterina S. Stoliarevich³, Svetlana E. Kolendo¹, Rosa M. Vakolyuk¹, Kira S. Papko^{✉1}

¹ Sechenov First Moscow State Medical University (Sechenov University), Moscow, Russia;

² Yudin City Clinical Hospital, Moscow, Russia;

³ City Clinical Hospital №52, Moscow, Russia

✉kiraparko16@mail.ru

Abstract

The female patient with extracapillary pauci-immune ANCA associated glomerulonephritis having antibodies against myeloperoxidase and dialysis-requiring renal failure is described. The computed tomography revealed the mucous membrane thickening in the maxillary sinus. The pulse dose glucocorticosteroid and cyclophosphamide therapy contributed to the decrease in the levels of antibodies against myeloperoxidase and improvement of the nitrogen excretion function of the kidneys.

Keywords: rapidly progressive glomerulonephritis, pauci-immune glomerulonephritis, diffuse extracapillary glomerulonephritis, ANCA associated glomerulonephritis.

For citation: Dvoretzky L.I., Krivushkin S.A., Sidoruk N.A., Stoliarevich E.S., Kolendo S.E., Vakolyuk R.M., Papko K.S. Pauci-immune ANCA associated glomerulonephritis. Clinical case. Clinical review for general practice. 2023; 4 (2): 31–35. DOI: 10.47407/kr2023.4.2.00201

Введение

Малоиммунный гломерулонефрит (МИГН) является одним из иммунопатогенетических типов быстро прогрессирующего гломерулонефрита (БПГН) [1], который характеризуется клиническими признаками остросиндромного почечного синдрома с прогрессирующей почечной недостаточностью (удвоение содержания креатинина в срок 3 мес) и морфологической картиной экстракапиллярного гломерулонефрита. Частота МИГН в европейской популяции составляет 1–2/100 тыс. с тенденцией к росту заболеваемости за последнее время [2]. В зависимости от преимущественного механизма повреждения, клинической картины и лабораторных показателей выделяют 5 иммунопатогенетических типов БПГН [3]. Основными критериями, определяющими каждый из типов, являются данные иммунофлуоресцентного исследования, соответствующие повреждающему фактору, определяемому в сыворотке: антитела к базальной мембране клубочков (БМК), иммунные комплексы (ИК), антинейт-

рофильные цитоплазматические антитела (АНЦА). При МИГН, наиболее распространенном иммунопатогенетическом типе (50%), отсутствуют ИК и антитела к БМК, чему соответствует негативный результат иммунофлуоресцентного исследования. Характерной морфологической особенностью всех вариантов БПГН считается наличие клеточных, фиброзно-клеточных или фиброзных полулуний [4]. Другим фактором, определяющим особенности клинической картины, является тип циркулирующих антител – миелопероксидаза (МПО) или пероксидаза 3 (Пр3), которые определяются примерно у 90% пациентов с МИГН (АНЦА-ассоциированный васкулит). При гранулематозе с полиангиитом в 65–75% случаев выявляются Пр3-АНЦА, при микроскопическом полиангиите и эозинофильном гранулематозе с полиангиитом преобладают МПО-АНЦА, выявляемые в 60 и 40% случаев соответственно. В большинстве случаев МИГН является проявлением системного васкулита, но может быть локально почечным.

В 2010 г. была предложена классификация морфологических изменений при АНЦА-ассоциированных васкулитах, выделяющая 4 варианта поражения: фокальный (более 50% клубочков без полулуний), экстракапиллярный (более 50% клубочков с клеточными либо фибринозно-клеточными полулуниями), склерозирующий (более 50% клубочков полностью склерозированы) и смешанный [5]. Подобное разделение на классы позволяет значительно точнее оценить прогноз и определить объем необходимой терапии.

Под нашим наблюдением находится больная с МИГН. Приводим клиническое наблюдение.

Клиническое наблюдение

Больная И., 61 год, поступила в ГКБ им. С.С. Юдина с жалобами на слабость, снижение аппетита, периодическую тошноту, повышение цифр артериального давления (АД). По данным анамнеза, около 15 лет страдает артериальной гипертензией с максимальным подъемом АД до 200/100 мм рт. ст., адаптирована к 130/90 мм рт. ст. В анамнезе 6 самостоятельных родов. Во время последней беременности обнаруживался белок в моче, отмечались отеки нижних конечностей, регрессировавшие после родоразрешения. В течение последнего месяца стала отмечать нарастание слабости, снижение аппетита, периодическую тошноту, повышение цифр АД. При амбулаторном обследовании выявлено повышение показателей креатинина до 500 мкмоль/л, в связи с чем больная госпитализирована.

При осмотре состояние средней тяжести. Сознание ясное. Конституция – гиперстенический тип. Питание повышенное. Кожные покровы обычной окраски. Костно-мышечная система без особенностей. Частота дыхания – 16/мин. Дыхание везикулярное, хрипов и шума трения плевры нет. АД – 130/80 мм рт. ст.; частота сердечных сокращений – 78/мин; Тоны сердца звонкие, ритмичные, шумы не выслушиваются. Живот при пальпации: мягкий, безболезненный. Печень и селезенка не увеличены. Область почек не изменена. Симптом Пастернацкого отрицательный с обеих сторон. Мочеиспускание редкое, безболезненное.

Общий анализ крови: Hb – 111 г/л, лейкоцитарная формула без особенностей, СОЭ – 69 мм/ч. Биохимический анализ крови: креатинин – 500 мкмоль/л, мочевина – 32 ммоль/л, калий – 6,2 ммоль/л. Общий анализ мочи: белок – 1 г/л, с активным мочевым осадком.

Компьютерная томография (КТ) органов грудной клетки: инфильтративных изменений не выявлено. На серии КТ придаточных пазух носа отмечается утолщение слизистой по нижней стенке правой верхнечелюстной пазухи до 20 мм, пневматизация других придаточных пазух не нарушена. Ультразвуковое исследование почек: правая – 112×63 мм, конкременты до 10 мм, левая – 116×64 мм, в нижнем сегменте округлая анэхогенная структура 67×74 мм, в центральном сегменте аналогичная – 24 мм, конкременты 3–5, паренхима – 19 мм, чашечно-лоханочные системы не расширены.

Рис. 1. Сегментарные фибринозно-клеточные полулуния (черные стрелки). Полностью склерозированный клубочек (белая стрелка). Окраска PAS, ×200.

Fig. 2. Segmental fibrocellular crescents (black arrows). Globally sclerosed glomerulus (white arrow). PAS stain, x200.

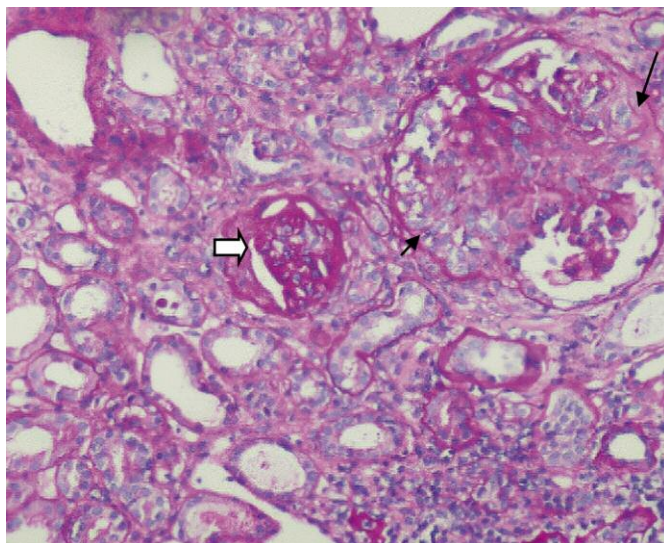
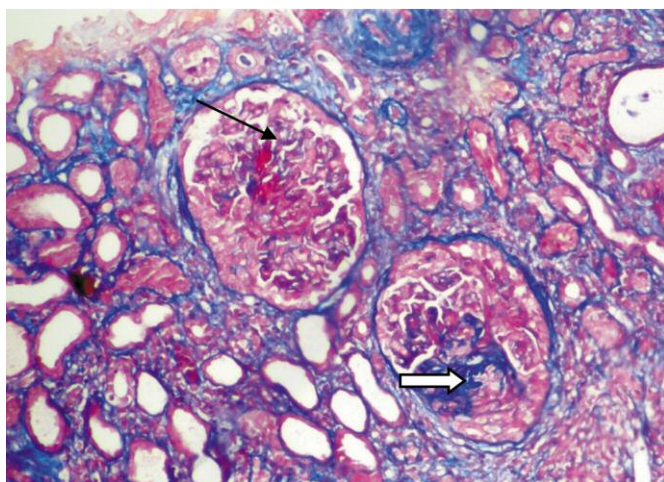


Рис. 2. Клубочки с преимущественно клеточными полулуниями. Имеются участки фибриноидного некроза (черная стрелка) и сегментарного склероза (белая стрелка) капиллярных петель. Окраска трихромом по Массону, ×200.

Fig. 3. Glomeruli with mostly cellular crescents. Areas of fibrinoid necrosis (black arrow) and segmental sclerosis (white arrow) of the capillary loops. Masson's trichrome stain, x200.

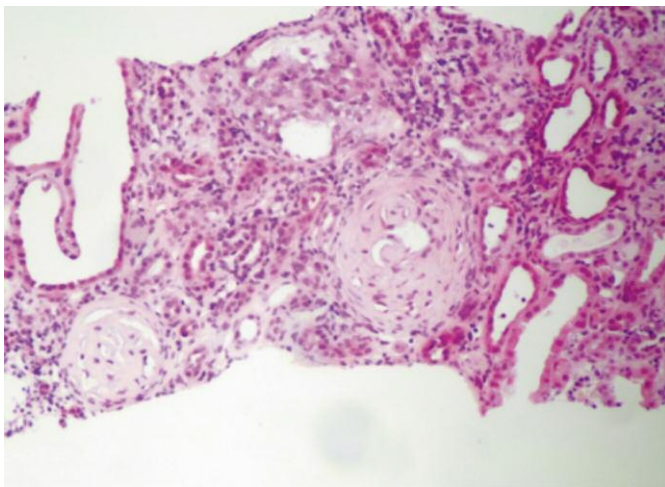


В связи с отрицательной динамикой показателей азотемии проведена имплантация временного центрального венозного катетера с последующей инициацией заместительной почечной терапии (ЗПТ). Переносимость сеансов ЗПТ удовлетворительная, гемодинамически больная была стабильна и отметила улучшение общего самочувствия. С согласия пациентки проведена пункционная нефробиопсия. По данным гистологического исследования биоптата выявлена морфологическая картина экстракапиллярного гломерулонефрита (рис. 1–3).

Световая микроскопия: (окраски: гематоксилином и эозином, ШИК-реакция, трихром по Массону). В препарате 16 клубочков, 8 из которых полностью склерозиро-

Рис. 3. Два клубочка полностью склерозированы, в одном из них определяются фрагменты фиброзного полулуния. Окраска гематоксилином и эозином, $\times 200$.

Fig. 4. Two globally sclerosed glomeruli, fragments of the fibrous crescent are visible in one of those. Hematoxylin and eosin stain, $\times 200$.



ваны, еще один выглядит ишемизированным. Во всех оставшихся клубочках определяются сегментарные (4) и циркулярные (3) клеточные (4) и фибринозно-клеточные полулуния. Сохранные стенки капиллярных петель не утолщены, одноконтурные. Отек и формирующийся диффузно-очаговый фиброз интерстиция с сопутствующей атрофией канальцев, занимающие около 30–40% паренхимы. Диффузно-очаговая, достаточно плотная интерстициальная инфильтрация лимфоцитами в зонах склероза и перигломерулярно. Дистрофия канальцевого эпителия. Артерии – артериосклероз. Артериолы – без особенностей.

Иммунофлуоресценция: IgG – следы, IgM – негативно, IgA – негативно, C3 – негативно, C1q – негативно, Карра – следы, Lambda – следы, фибриноген – негативно.

Заключение: экстракапиллярный малоиммунный гломерулонефрит с 88% клеточных и фибринозно-клеточных полулуний. Учитывая данные иммунофлуоресценции, морфологическая картина характерна для ANCA-ассоциированного васкулита.

Данные серологического исследования: антитела к МПО – 29,8 ед/мл, антитела к Пр3 – 2,2 ед/мл, антитела к БМК – 2,1 ед/мл.

С учетом клинического течения, морфологической картины нефробиоптата, данных серологического исследования диагностирован «Быстро прогрессирующий нефритический синдром. Диффузный экстракапиллярный гломерулонефрит» (МКБ-10: код N01.7). Иммунопатогенетический тип III, ANCA-ассоциированный с наличием антител к МПО.

Больной назначена терапия системными глюкокортикоидами: «пульсовое» введение метилпреднизолона суммарно 2000 мг (с последующим переходом на пероральную форму в суточной дозе 24 мг в преднизолоновом эквиваленте) и циклофосфамида (циклофосфан 500 мг); рис. 4. Отмечено улучшение самочувствия (ре-

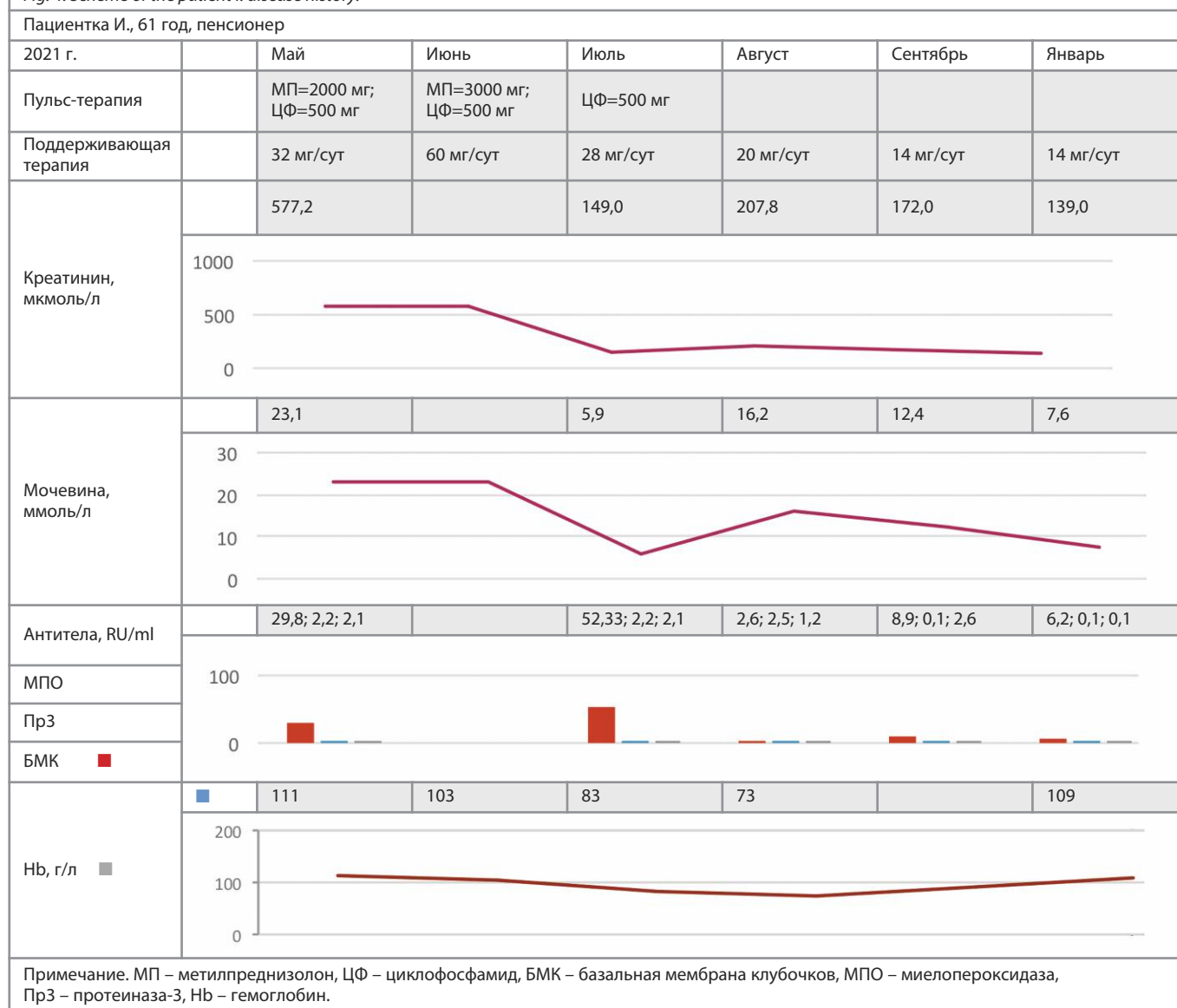грессия слабости, появление аппетита), повышение уровня гемоглобина до 103 г/л. В связи с сохраняющимися признаками активности процесса (активный мочево́й осадок, анемия, диализпотребное почечное повреждение, гиперпродукция антител к МПО) принято решение об усилении патогенетической терапии. Повторно введено 3000 мг метилпреднизолона (с последующим переходом на пероральный прием 60 мг/сут) и циклофосфамида (с интервалом дважды по 500 мг); см. рис. 4.

При очередном обследовании состояние больной удовлетворительное, показатели азотемии стабильные (креатинин – 149 мкмоль/л, мочеви́на – 5,9 ммоль/л, калий – 5 ммоль/л). В общем анализе мочи: белок – 0,3 г/л, эритроциты – 80 в поле зрения. Результаты серологического обследования: антитела к МПО – 2,6 ед/мл, антитела к Пр3 – 2,5 ед/мл, антитела к БМК – 1,2 ед/мл. Иницировано снижение дозы системных глюкокортикоидов (в настоящий момент пациентка принимает 9,5 мг). В проведении ЗПТ не нуждается. Наблюдение за больной продолжается.

Обсуждение

По данным исследования нефробиоптата у больной выявлена морфологическая картина экстракапиллярного гломерулонефрита (88% клеточных и фибринозно-клеточных полулуний). При иммунофлуоресцентном исследовании отсутствовало свечение иммуноглобулинов и фрагментов комплемента. Такая картина позволила отнести данный случай к III иммунопатогенетическому типу (малоиммунный экстракапиллярный нефрит). По данным иммуносерологического исследования выявлены антитела к МПО при отсутствии антител к Пр3 и БМК, что было квалифицировано как ANCA-ассоциированный васкулит с изолированным поражением почек в виде МИГН. А с учетом особенностей светооптической картины можно констатировать смешанный класс по классификации А.Е. Berden [5]. У большинства больных МИГН выявляются ANCA независимо от наличия или отсутствия внепочечных проявлений [6]. В то же время имеется специфичность ANCA, определяющая фенотип МИГН. Так, у 81% пациентов с ANCA-ассоциированным васкулитом с изолированным поражением почек выявлялись антитела к МПО, в то время как среди больных с наличием внепочечных проявлений (костные деструкции, седловидная деформация носа) почти во всех случаях (94%) обнаруживались антитела к Пр3 [7]. У обсуждаемой больной МИГН с наличием антител к МПО отсутствовали системные внепочечные проявления, в том числе поражение легких. Однако на серии КТ придаточных пазух выявлено утолщение слизистой по нижней стенке правой верхнечелюстной пазухи до 20 мм. В одном из недавних исследований у 44% больных системными васкулитами выявлено поражение ЛОР-органов (назальная обструкция, кровянистые выделения из носа, корки в носу, поражение пазух, кондуктивная и нейросенсорная потеря слуха, охриплость, гранулематозный синусит и воспа-

Рис. 4 Схема истории заболевания больной И.
Fig. 4. Scheme of the patient I. disease history.



ление гортани) [8]. При этом было установлено, что в случаях вовлечения в процесс верхних дыхательных путей наблюдаются менее выраженные фиброзные изменения в легких, тубулярная атрофия (по данным исследования почечных биоптатов) и лучшие показатели функции почек. Эти данные свидетельствуют о существовании различных фенотипов АНЦА-ассоциированных васкулитов, в том числе с поражением верхних дыхательных путей, имеющих свой прогноз. Не исключено, что выявленные при КТ-исследовании утолщения слизистой пазух может быть одним из начальных системных (внепочечных) проявлений системного васкулита, формирующих фенотип АНЦА-ассоциированного васкулита у данной больной и, возможно, определявшего относительно благоприятный прогноз.

Особенностью данного случая является нарушение азотовыделительной функции почек с момента диагностики заболевания, требующей ЗПТ, что считается неблагоприятным прогностическим фактором. Летальность нелеченых больных МИГН в течение первого

года составляет около 80%, в то время как при агрессивной иммуносупрессии 5-летняя выживаемость достигает 75% [9]. Применение глюкокортикоидов в сочетании с циклофосфамидом в режиме пульс-терапии у обсуждаемой больной с неблагоприятными прогностическими факторами (пожилой возраст, диализпотребная почечная недостаточность в дебюте заболевания) позволило снизить выработку АНЦА и предотвратить необратимое повреждение почек.

С целью оценки прогноза и выбора оптимального метода лечения адекватной и своевременной терапии всем больным с БПГН, даже при выраженной почечной недостаточности, требующей проведения гемодиализа, показана биопсия почки [10]. Своевременная иммуносупрессивная терапия иногда позволяет добиться восстановления функции почек, как это имело место у обсуждаемой нами больной.

Конфликт интересов. Авторы заявляют об отсутствии конфликта интересов.

Conflict of interests. The authors declare that there is not conflict of interests.

Литература / References

- Jennette JC. Rapidly progressive crescentic glomerulonephritis. *Kidney Int* 2003; 63: 1164–77.
- Lionaki S, Boletis J. The Prevalence and Management of Pauci-Immune Glomerulonephritis and Vasculitis in Western Countries. *Kidney Dis* 2015; 1: 224–34. DOI: 10.1159/000442062
- Glasscock RJ, Adler SG, Ward HJ et al. Primary glomerular diseases. In: *The Kidney*. Ed. B.M. Brenner, F.C. Rector. 4th. Philadelphia, Pa, USA: Saunders, 1991. P. 1182–279.
- Syed R, Rehman A, Valecha G, El-Sayegh S. Pauci-Immune Crescentic Glomerulonephritis: An ANCA-Associated Vasculitis. *Biomed Res Int*. 2015; 2015: 402826. DOI: 10.1155/2015/402826
- Berden AE, Ferrario F, Hagen EC et al. Histopathologic classification of ANCA-associated glomerulonephritis. *JASN* 2010; 21: 1628–36. DOI: 10.1681/ASN.2010050477
- Falk RJ, Jennette JC: Anti-neutrophil cytoplasmic autoantibodies with specificity for myeloperoxidase in patients with systemic vasculitis and idiopathic necrotizing and crescentic glomerulonephritis. *N Engl J Med* 1988; 318: 1651–7.
- Lionaki S, Blyth ER, Hogan SL et al. Classification of antineutrophil cytoplasmic autoantibody vasculitides: the role of antineutrophil cytoplasmic autoantibody specificity for myeloperoxidase or proteinase 3 in disease recognition and prognosis. *Arthritis Rheum* 2012; 64: 3452–62.
- Rahmattulla C, de Lind van Wijngaarden RA, Berden AE et al. Renal function and ear, nose, throat involvement in anti-neutrophil cytoplasmic antibody-associated vasculitis: prospective data from the European Vasculitis Society clinical trials. *Rheumatology* 2015; 54 (5): 899–907. DOI: 10.1093/rheumatology/keu357
- Watnick S, Dirks T. Kidney disease. In: *Current Medical Diagnosis & Treatment*. Ed. M.A. Papadakis, S.J. McPhee, M.W. Rabow. New York, NY, 2015: McGraw-Hill; 2014.
- Гордеев И.Г., Соболева В.Н., Волов Н.А. и др. Варианты течения быстро прогрессирующего гломерулонефрита: как и чем лечить. *Лечебное дело*. 2018; 1: 26–31. [Gordeev I.G., Soboleva V.N., Volov N.A. et al. Varianty techeniya bystroprogressiruyushchego glomerulonefrita: kak i chem lechit'. *Lechebnoe delo*. 2018; 1: 26–31 (in Russian).]

ИНФОРМАЦИЯ ОБ АВТОРАХ / INFORMATION ABOUT THE AUTHORS

Дворецкий Леонид Иванович – д-р мед. наук, проф., проф. каф. госпитальной терапии №2, ФГАОУ ВО «Первый МГМУ им. И.М. Сеченова» (Сеченовский Университет). E-mail: dvoretski@mail.ru; ORCID: 0000-0003-3186-0102
Leonid I. Dvoretzky – D. Sci. (Med.), Full Prof., Sechenov First Moscow State Medical University (Sechenov University). E-mail: dvoretski@mail.ru; ORCID: 0000-0003-3186-0102

Сидорук Нина Александровна – врач нефрологического отд-ния, ГБУЗ «ГКБ им. С.С. Юдина»
Nina A. Sidoruk – Nephrologist, Yudin City Clinical Hospital

Кривушкин Сергей Александрович – зав. нефрологическим отд-нием, ГБУЗ «ГКБ им. С.С. Юдина».
 ORCID: 0000-0003-0294-6257

Sergey A. Krivushkin – Head of the Nephrological Department, Yudin City Clinical Hospital. ORCID: 0000-0003-0294-6257

Столяревич Екатерина Сергеевна – врач патологоанатомического отд-ния, ГБУЗ «ГКБ №52». ORCID: 0000-0002-0402-8348
Ekaterina S. Stoliarevich – Pathologist, City Clinical Hospital №52. ORCID: 0000-0002-0402-8348

Колендо Светлана Евгеньевна – доц. каф. госпитальной терапии №2, ФГАОУ ВО «Первый МГМУ им. И.М. Сеченова» (Сеченовский Университет). ORCID: 0000-0002-1368-1605

Svetlana E. Kolendo – Assoc. Prof., Sechenov First Moscow State Medical University (Sechenov University). ORCID: 0000-0002-1368-1605

Ваколюк Роза Михайловна – канд. мед. наук, доц. каф. госпитальной терапии №2, ФГАОУ ВО «Первый МГМУ им. И.М. Сеченова» (Сеченовский Университет)

Rosa M. Vakolyuk – Assoc. Prof., Sechenov First Moscow State Medical University (Sechenov University)

Панко Кира Сергеевна – студент, ФГАОУ ВО «Первый МГМУ им. И.М. Сеченова» (Сеченовский Университет).

E-mail: kiraparko16@mail.ru

Kira S. Parko – Student, Sechenov First Moscow State Medical University (Sechenov University). E-mail: kiraparko16@mail.ru

Поступила в редакцию / Received: 15.02.2023

Поступила после рецензирования / Revised: 27.02.2023

Принята к публикации / Accepted: 02.03.2023



Роль витаминов и микроэлементов в профилактике и лечении бронхолегочных заболеваний у взрослых

Е.Н. Попова✉, М.И. Митькина, А.А. Чинова, Л.А. Пономарева

ФГАОУ ВО «Первый Московский государственный медицинский университет им. И.М. Сеченова» Минздрава России (Сеченовский Университет), Москва, Россия
✉el12@yandex.ru

Аннотация

Согласно последним данным Всемирной организации здравоохранения, на долю острых респираторных вирусных инфекций (ОРВИ) приходится около 75–90% всей инфекционной заболеваемости. Масштабы распространенности ОРВИ актуализируют поиск новых способов профилактики и лечения, адекватного контроля эпидемий и пандемий гриппа, COVID-19. ОРВИ несут значительный экономический ущерб из-за высокой обращаемости среди населения и временной утраты нетрудоспособности. Это было наиболее ощутимо с конца 2019 г., когда инфекция SARS-CoV-2 заняла приоритетное значение среди мирового медицинского сообщества и населения в целом. ОРВИ – неоднородная группа инфекционных заболеваний органов дыхания, вызываемая огромным числом вирусов (их насчитывается более 200, среди них: вирус гриппа, парагриппа, респираторно-синцитиальный вирус, аденовирус, коронавирус и др.). Симптомы ОРВИ схожи и включают лихорадку, кашель, боли в грудной клетке, головные боли, миалгии, астению, головные боли, anosмию и др. В статье рассматриваются вопросы диагностики бронхолегочных заболеваний, в том числе ОРВИ, COVID-19, а также патогенетически обоснованные механизмы воздействия на них. Рассматриваются систематические обзоры и метаанализы, в которых анализируется применение цинка, селена, витамина С, витамина А, витамина Е для профилактики или лечения бронхолегочных заболеваний у взрослого населения.

Ключевые слова: цинк, селен, бета-каротин, витамин С, витамин Е, витамин А, COVID-19, острые респираторные заболевания.

Для цитирования: Попова Е.Н., Митькина М.И., Чинова А.А., Пономарева Л.А. Роль витаминов и микроэлементов в профилактике и лечении бронхолегочных заболеваний у взрослых. Клинический разбор в общей медицине. 2023; 4 (2): 36–42. DOI: 10.47407/kr2023.4.2.00202

The role of vitamins and minerals in prevention and treatment of bronchopulmonary diseases in adults

Elena N. Popova✉, Maria I. Mitkina, Alina A. Chinova, Liubov A. Ponomareva

Sechenov First Moscow State Medical University (Sechenov University), Moscow, Russia
✉el12@yandex.ru

Abstract

According to the recent reports of the World Health Organization (WHO), the share of acute respiratory viral infections (ARVI) among all infectious diseases is about 75–90%. The ARVI prevalence rates make it urgent to search for new methods of prevention and treatment, adequate control of the epidemics and pandemics of influenza and COVID-19. ARVIs cause significant economic losses due to high appealability and temporary disability rates in the population. This was most noticeable since late 2019, when the SARS-CoV-2 infection became a priority for the global medical community and the general population. ARVIs constitute a heterogeneous group of the infectious respiratory tract disorders caused by numerous viruses (there are more than 200 viruses, such as influenza virus, parainfluenza virus, respiratory syncytial virus, adenovirus, coronavirus, etc.). The symptoms of ARVIs that have much in common include fever, cough, chest pain, headache, myalgia, asthenia, anosmia, etc. The paper discusses the issues of the diagnosis of bronchopulmonary diseases, such as ARVI and COVID-19, and the pathogenetically substantiated mechanisms of targeting these disorders. The paper deals with systematic reviews and meta-analyses focused on the use of zinc, selenium, vitamin C, vitamin A, and vitamin E for prevention or treatment of bronchopulmonary diseases in adults.

Keywords: zinc, selenium, beta-carotene, vitamin C, vitamin E, vitamin A, COVID-19, acute respiratory infections.

For citation: Popova E.N., Mitkina M.I., Chinova A.A., Ponomareva L.A. The role of vitamins and minerals in prevention and treatment of bronchopulmonary diseases in adults. Clinical review for general practice. 2023; 4 (2): 36–42. DOI: 10.47407/kr2023.4.2.00202

Острые респираторные вирусные инфекции (ОРВИ) занимают большую долю инфекционных заболеваний среди всех групп населения. Клинические проявления варьируются от легких симптомов «простуды» (ринорея, астения, лихорадка, кашель, боли в грудной клетке, головные боли, миалгии и др.) и гриппоподобных состояний до пневмоний и острого респираторного дистресс-синдрома. Тяжесть ОРВИ варьирует в зависимости от типа инфицирующего вируса, возраста пациента, наличия коморбидных заболеваний. Чаще всего ОРВИ завершается выздоровлением даже без лечения, однако высокая заболеваемость приводит к значительным расходам на здравоохранение и широким экономическим затратам [1–4].

За исключением вакцинации против гриппа и SARS-CoV-2 профилактические и терапевтические возможности предотвращения ОРВИ ограничены. Клинические рекомендации сосредоточены на симптоматическом лечении с помощью препаратов, таких как нестероидные противовоспалительные средства, парацетамол, деконгестанты, а также на гигиенических мероприятиях в виде гигиены рук и ношения одноразовых масок [1, 2].

Неудивительно, что изучение применения микроэлементов и витаминов привлекло внимание во время пандемии COVID-19 [2, 5–7]. Процессы, обеспечивающие эффективную иммунную реактивность к инфекцион-

| Содержание микроэлементов и витаминов в пищевых продуктах [8–10] <i>The content of vitamins and minerals in foods [8–10]</i> | | | |
|---|----------------------|-------------------|---|
| Микроэлемент/витамин | Суточная потребность | | Пищевые продукты |
| | Мужчины | Женщины | |
| Цинк | 12 мг | 12 мг | Красное мясо, некоторые виды моллюсков, бобовые культуры, цельное зерно |
| Селен | 70 мкг | 55 мкг | Морепродукты, мясо, орехи, зерновые и бобовые культуры, выращенные на селенсодержащих почвах |
| Витамин А | 900 мкг рет. экв. | 800 мкг рет. экв. | Печень животных и морских рыб, молоко и молочные продукты, яйца, мясо птицы |
| Витамин С | 100 мг | 100 мг | Шиповник, черная смородина, облепиха, сладкий перец, укроп, петрушка, цитрусовые |
| Витамин Е | 15 мг ток. экв. | 15 мг ток. экв. | Растительные масла (особенно кукурузное, хлопковое и из пшеничных зародышей), хлеб и крупы, облепиха, грецкие орехи |

ным агентам, таким как респираторные вирусы, сложны и до сих пор до конца не изучены. На скоординированную работу и взаимодействие функций врожденного и приобретенного иммунитета влияет широкий спектр факторов образа жизни и окружающей среды. В частности, считается, что пищевые факторы и дополнительное применение нутриентов – микроэлементов и витаминов – эффективно обеспечивают резистентность к сезонным инфекциям и также обоснованы с патогенетической точки зрения (см. таблицу) для профилактики и лечения ОРВИ [8–10].

Иммунная система обеспечивает два уровня защиты от чужеродных патогенов: врожденный и приобретенный иммунитет [11]. Активация механизмов врожденного иммунитета вызывается особыми стимулами, например воздействием «консервативных» структур микроорганизмов, получивших название «патогенассоциированных» молекул (PAMP – pathogen-associated molecular patterns) с «образраспознающими» рецепторами (PRR – pattern-recognition receptors) фагоцитов [11, 12]. Факторы системы врожденного иммунитета не обладают иммунологической памятью, и реакции их на патогенный фактор каждый раз формируются заново [12]. Напротив, приобретенный иммунитет опосредуется Т- и В-клетками, которые обеспечивают устойчивый антигенспецифический иммунный ответ и иммунологическую память.

Витамины и микроэлементы выполняют широкий спектр функций для иммунной системы. Их поступление важно для оптимального функционирования врожденного и приобретенного иммунитета [13–15].

Цинк, Zn – незаменимый микроэлемент, имеющий решающее значение для многих физиологических процессов в организме человека, и это один из наиболее часто изучаемых факторов питания и здоровья [14, 16]. Zn играет значительную роль в активности никотинамидадениндинуклеотидфосфата (NADPH) оксидазы нейтрофильных гранулоцитов. Следовательно, пониженное образование активных форм кислорода со сниженной обезвреживающей функцией может быть результатом дефицита Zn. Исследования *in vivo* также показали, что дефицит Zn вызывает снижение адгезии и хемотаксиса моноцитов и нейтрофильных гранулоцитов, а также на-

рушение созревания и активности макрофагов, естественных киллеров (NK)-клеток. Дефицит Zn может вызвать снижение количества NK-клеток в периферической крови и привести к нарушению их функциональности. Цинк является кофактором супероксиддисмутазы, фермента, находящегося в митохондриях и цитозоле клеток, который подавляет окислительный стресс [6]. Zn также оказывает важное влияние на формирование, созревание и функцию Т-клеток, потому что Zn входит в состав гормона тимулина, который вырабатывается эпителиальными клетками тимуса и опосредует созревание пре-Т-лимфоцитов в Т-лимфоциты. Соответственно, дефицит Zn подавляет созревание Т-клеток в тимусе, что приводит к выраженной атрофии тимуса и снижению количества пре-Т-лимфоцитов на животных моделях. Было показано, что дефицит Zn может привести к снижению способности к пролиферации Т-клеток или выработке цитокинов, например интерлейкина (ИЛ)-2 и интерферона (ИФН)- γ .

Другая важная роль Zn заключается в том, что он также важен в процессах дифференцировки Т-клеток. Исследования, которые индуцировали дефицит Zn, показали уменьшение количества CD4⁺ Т-клеток, что привело к дисбалансу соотношения CD4⁺/CD8⁺. Значительное сниженное соотношение CD4⁺/CD8⁺, например ниже 1,5, клинически считается показателем или причиной иммунной дисфункции и, таким образом, прогностическим признаком различных заболеваний [13]. Вдобавок к значительному влиянию на Т-лимфоциты дефицит Zn может привести к снижению созревания В-клеток, и это может привести к снижению выработки антител [11, 13, 17].

Было показано, что цинк необходим для эпителия дыхательных путей благодаря наличию антиоксидантной и противовоспалительной активности [18], а также для регуляции белков плотного соединения-1 (ZO-1) и клаудина-1, что скрепляет межэпителиальные контакты и как следствие повышает его барьерные функции. В свою очередь, снижение функции этих белков, являющихся наиболее важными компонентами плотных замыкающих контактов, и, соответственно, снижение барьерной функции усугубляют течение вирусных и бактериальных инфекций [19].

Исследования последних лет неоднократно показывали, что Zn оказывает значительное влияние на вирусные инфекции и может положительно влиять или даже предотвращать течение заболевания. Механизмы для этого многогранны и связаны с проникновением вирусных частиц, слияния, репликации, трансляции вирусных белков и дальнейшего высвобождения в ряде вирусов [13, 20]. Результаты метаанализа показали, что прием добавок Zn в дозе >75 мг/сут значительно сокращал продолжительность простудных заболеваний [21]. Всем известно, что у пожилых наблюдается повышенная восприимчивость к инфекциям. Было показано, что после 12 мес приема добавок Zn (45 мг Zn-глюконата в день) частота инфекций была значительно ниже в группе лиц в возрасте 55–87 лет. Это сопровождалось увеличением концентрации Zn в плазме и снижением образования фактора некроза опухоли α и маркеров окислительного стресса [22]. Результаты *in vitro* продемонстрировали, что катионы Zn ингибируют РНК-полимеразу коронавируса SARS (РНК-зависимую РНК-полимеразу), уменьшая репликацию вируса [23]. Цинк не только самостоятельно увеличивает выработку лейкоцитами ИФН- α [24], но и усиливает его противовирусную активность в клетках, инфицированных риновирусом [25]. В случае с инфекцией, вызванной пикорнавирусом, повышение внутриклеточного содержания цинка значительно изменяло его репликацию [26].

Возможные побочные эффекты применения нутриентов возникают редко и, как правило, при превышении рекомендуемых доз. При увеличении рекомендуемой суточной дозы (15 мг/сут) 100–300 мг Zn/сут может развиваться дефицит меди с сопутствующими симптомами анемии и нейтропении, а также нарушения иммунной функции и повышение уровня холестерина липопротеидов низкой плотности. Есть предположение, что даже более низкие уровни добавок цинка, близкие по количеству к суточной норме, препятствуют усвоению меди и железа и отрицательно влияют на концентрацию холестерина липопротеидов высокой плотности [27]. В соответствии с этим, Deuster ссылается на допустимый верхний предел содержания Zn, составляющий 40 мг/сут, однако это требует дальнейших исследований [28].

У взрослого населения, когда цинк использовался с профилактической целью, был более низкий риск заражения ОРВИ. Было обнаружено, что при использовании для лечения цинк сокращает продолжительность симптомов и уменьшает тяжесть симптомов на 3-й день, но не влияет на выраженность дневных симптомов [11]. Метаанализ с включением обсервационных и рандомизированных исследований показал, что прием добавок цинка связан с более низким уровнем смертности у пациентов с COVID-19 [16].

Селен (Se) – еще один важный микроэлемент, участвующий в регуляции иммунных функций. Селен необходим в следовых количествах и достигается за счет широкого спектра пищевых источников, включая зерновые, овощи, морепродукты, мясо, молочные продукты и орехи. Основной формой Se, поступающей в ор-

ганизм человека, является селенометионин (Se-Met), хотя в пищевых продуктах присутствуют и другие формы [29, 30]. Диетический Se может оказывать некоторые из своих биологических эффектов за счет низкомолекулярных селеносоединений [7, 31]. Адекватные уровни Se важны для инициации иммунитета, но они также участвуют в регуляции чрезмерных иммунных реакций и хронического воспаления [13, 29].

Было показано, что селен стимулирует образование антител и активность Т-хелперов наряду с цитотоксическими Т- и NK-клетками. Он также участвует в стимуляции миграции фагоцитарных клеток и непосредственно в фагоцитозе. Выработка простагландинов – PGI₂, PGE₂ и PGF_{2 α} была ниже в эндотелиальных клетках с дефицитом селена [13, 31, 32].

В последние годы и с момента начала пандемии появились предположения о том, что селен может использоваться в лечении постковидного синдрома и в целом с последствиями вирусных инфекций. Особый интерес представляет его влияние на симптомы и исход SARS-CoV-2 при дефиците Se, что, по мнению авторов, – обычное явление у значительной части населения земного шара. G. Vermano и соавт. предложили использовать соответствующие маркеры для оценки статуса Se у пациентов с COVID-19, возможные добавки селена могут быть полезны для ограничения тяжести симптомов, особенно в странах, где часто наблюдается дефицит микроэлемента [32].

Селен традиционно рассматривается как потенциально эффективный метод для коррекции иммунного ответа [33]. Реакции с участием Se не до конца изучены. Выявление специфических клеточных сигнальных путей и функций иммунных клеток, регулируемых уровнями Se в рационе, представляет собой следующий логичный и необходимый шаг в использовании добавок Se для усиления или модуляции иммунитета [7, 29]. В работах Minkyung Bae и Hyeoung Kim сообщается, что у пациентов, заболевших COVID-19, наблюдается дефицит Se в крови, наряду с низкими концентрациями переносчика Se (селенопротеин P) и низкой ферментативной активностью секретируемого GPx3 (глутатионпероксидаза 3). Примечательно, что дефицит этих трех биомаркеров был более выражен у исследуемых пациентов по сравнению со здоровыми взрослыми европейцами. Более низкие показатели содержания Se в группах вновь заболевших или с диагностированным ранее COVID-19 по сравнению с не болевшими ОРВИ подтверждает значимость микроэлемента в борьбе с вирусом и успешном выздоровлении [30].

Передозировка Se вызывает гипохромную анемию и лейкопению, а также повреждение ногтей. Избыток Se может становиться причиной диспепсических расстройств: рвоты, диареи, изменения волос и ногтей, а также неврологических проявлений, включая акропарестезии, слабость, судороги и снижение когнитивных функций [34].

В последних систематических обзорах и метаанализах содержатся данные о том, что употребление вита-

мина С снижает в целом заболеваемость, длительность или тяжесть обычных простудных заболеваний при непрерывном регулярном ежедневном применении или курсом при первых симптомах простуды [35–37].

Концентрация витамина С в плазме и лейкоцитах быстро снижается во время инфекций и стресса. Было обнаружено, что добавление витамина С улучшает функции иммунной системы человека, такие как антимикробная активность и активность естественных клеток-киллеров, пролиферации лимфоцитов, хемотаксис и гиперчувствительность замедленного типа [15, 38]. Витамин С способствует поддержанию окислительно-восстановительной целостности клеток и тем самым защищает их от активных форм кислорода, образующихся во время респираторного выброса и при воспалительной реакции. Суточные дозы варьируют в зависимости от пола и возраста: 90 мг/сут для взрослых мужчин и 75 мг/сут для взрослых женщин. Адекватное потребление витамина С и цинка облегчает симптомы и сокращает продолжительность инфекций дыхательных путей, включая обычную простуду [14, 36, 37].

Витамин С повышает уровень оксалатов в моче в зависимости от дозы, поэтому существует риск возможного нефролитиаза. Проспективное когортное исследование показало, что прием пероральных доз витамина С, превышающих 1 г, значительно увеличивает риск образования камней на 41% [39]. По этой причине не следует употреблять витамина С в дозах более чем 1 г в день. К тому же высокие дозы витамина С временно увеличивают экскрецию уратов [40, 41]. Аскорбиновая кислота может усиливать гемолиз у пациентов, страдающих пароксизмальной ночной гемоглобинурией [42].

Витамин А получают с пищей путем потребления продуктов, содержащих предшественники витамина А (главным образом β -каротин) и витамин А в форме ретиноловых эфиров, которые получают из растительной и животной пищи [43, 44].

Метаболиты витамина А также могут влиять на некоторые аспекты приобретенного иммунного ответа. Ретиноевая кислота усиливает цитотоксичность и пролиферацию Т-клеток, последняя, вероятно, опосредована, по крайней мере частично, усилением секреции ИЛ-2 и передачи сигналов в Т-клетках. Мыши с дефицитом витамина А имеют дефекты в активности Т-клеток. Кроме того, ретиноевая кислота ингибирует апоптоз В-лимфоцитов [43, 45, 46].

В дыхательных путях дефицит витамина А также увеличивает повреждение эпителия и ухудшает выздоровление, иногда приводя к плоскоклеточной метаплазии в альвеолах и дыхательных путях после воздействий различных патогенов, в том числе вирусов [47].

Рассмотренные выше эффекты витамина А на иммунную систему имеют несколько возможных последствий для лиц с дефицитом этого витамина. Во-первых, при дефиците повысится тяжесть воспаления 1-го типа и повреждения тканей в легких после вирусной инфекции. Во-вторых, после ликвидации инфекции SARS-

CoV-2 дефицит витамина может нарушить восстановление поврежденных альвеолярных пневмоцитов и эпителия дыхательных путей. В-третьих, защитный иммунитет к SARS-CoV-2 может быть ослаблен дефицитом витамина А, особенно IgA-реакцией слизистой оболочки, которая может быть важна для устойчивости к повторной инфекции, но не нужно забывать, что также может быть затронута развитие Th1 памяти и CD8⁺ цитотоксического ответа Т-лимфоцитов [38, 44, 47].

Чрезмерное потребление витамина А может вызвать тошноту, рвоту, диарею, головную боль, у младенцев – лихорадку и повышение внутричерепного давления [48, 49]. К нарушениям, связанным с нервными функциями, относят спутанность сознания, раздражительность, беспокойство, депрессию и даже суицидальные мысли. Кроме того, острая интоксикация витамином А может привести к ухудшению зрения и снижению мышечной координации. Появляется все больше свидетельств того, что дозы витамина А, превышающие потребности в питании, могут привести к таким негативным последствиям, как окислительно-восстановительные нарушения, изменения клеточной сигнализации и в зависимости от типа клеток – к клеточной гибели или пролиферации [50].

Витамин Е – жирорастворимый антиоксидант, который защищает полиненасыщенные жирные кислоты в мембране от окисления, регулирует выработку активных форм кислорода. Основными пищевыми источниками витамина Е являются растительные масла, орехи. При приеме витамина Е сообщалось об увеличении пролиферации лимфоцитов, уровней иммуноглобулина, реакции антител, активности NK и продукции ИЛ-2.

Многие исследования подтвердили, что иммуномодулирующее действие витамина Е повышает устойчивость к инфекциям. Однако величина эффектов была довольно небольшой, и в некоторых исследованиях положительные эффекты наблюдались только в подгруппах испытуемых [51]. Предполагаемыми механизмами, связанными с этими изменениями, являются снижение продукции PGE₂ путем ингибирования активности циклооксигеназы-2, опосредованное снижением продукции NO, улучшение эффективного формирования иммунных синапсов в наивных Т-клетках и инициирование сигналов активации Т-клеток, и модуляция Th1/Th2 равновесия. Более высокая активность NK и изменения в функции дендритов, такие как снижение продукции и миграции ИЛ-12, наблюдались при применении витамина Е, но лежащие в основе механизмы нуждаются в дальнейшем выяснении [12, 38, 51, 52].

Исследования на животных, а также недавно завершённые клинические испытания убедительно свидетельствуют о том, что этот эффект витамина Е связан со снижением риска заражения инфекциями, особенно инфекциями верхних дыхательных путей, в том числе у пожилых людей [52].

К побочным эффектам при приеме витамина Е в стандартных дозах относят слабость, эмоциональные

нарушения, усталость, болезненность молочных желез и боли в животе. Имеются данные, что при приеме высоких доз витамина Е в течение длительного времени происходит повышение уровня холестерина в плазме крови, а также возможно развитие тромбозов, особенно у лиц, предрасположенных к этому или принимающих препараты эстрогена [53]. Другие негативные эффекты витамина Е включают риск развития нейродегенеративных заболеваний, геморрагических осложнений за счет ингибирования агрегации тромбоцитов и витамин К-зависимых факторов свертывания и провоспалительный эффект, являющийся результатом усиления дифференцировки и медиаторной активности Т-клеток [54].

Анализ публикаций показывает, что биологически активные добавки (Zn, Se, витамин С, витамин Е, бета-каротин) с микроэлементами могут быть эффективны в профилактике и улучшении клинического течения ОРВИ, включая инфекцию SARS-CoV-2. Достаточное количество цинка, селена и витаминов С, Е, А необходимо для устойчивости к вирусным инфекциям, иммунной функции и уменьшения клинических проявлений ОРВИ. Однако эффективность и безопасность микронутриентов, предоставляемых в тех диапазонах доз, при которых их действие наиболее выражено, требует

дальнейшего изучения в различных группах больных, клинически здоровых и людей с риском респираторных заболеваний.

В качестве средства для профилактики ОРВИ можно рассмотреть комбинированный витаминно-минеральный комплекс Селцинк Плюс® (PRO.MED.CS Praha a. s., Czech Republic), в состав таблетки которого входит комплекс микроэлементов и витаминов, обладающий антиоксидантной активностью, в частности: Se – 50 мкг; Zn – 8 мг; бета-каротин – 4,8 мг; витамин Е – 23,5 мг; витамин С – 200 мг. Эффекты препарата Селцинк Плюс® обусловлены свойствами входящих в состав препарата микроэлементов: Se и Zn, а также важных витаминов А, С и Е.

В комплексном лечении сезонных ОРВИ и гриппа перспективно в качестве дополнительной терапии применение новой формы препарата Селцинк® компании PRO.MED.CS Praha a. s – Селцинк Ультра Флю®, которая характеризуется повышенным содержанием Zn и витамина С, появившийся на отечественном фармацевтическом рынке в декабре 2022 г. В состав таблетки Селцинк Ультра Флю® входят: Se – 50 мкг; Zn – 20 мг; витамин С – 225 мг.

Конфликт интересов. Авторы заявляют об отсутствии конфликта интересов.

Conflict of interests. The authors declare that there is not conflict of interests.

Литература / References

1. Острые респираторные вирусные инфекции (ОРВИ) у взрослых. Клинические рекомендации Минздрава России. 2021. URL: <https://www.rnmot.ru/public/uploads/RNMOT/clinical/2021/KP%20ОРВИ.pdf> [Ostrye respiratornyye virusnyye infektsii (ORVI) u vzroslykh. Klinicheskie rekomendatsii. Minzdrav Rossii. 2021. URL: <https://www.rnmot.ru/public/uploads/RNMOT/clinical/2021/KR%ORVI.pdf> (in Russian).]
2. Hunter J, Arentz S, Goldenberg J et al. Zinc for the prevention or treatment of acute viral respiratory tract infections in adults: a rapid systematic review and meta-analysis of randomised controlled trials. *BMJ Open* 2021; 11 (11): e047474. DOI: 10.1136/bmjopen-2020-047474
3. Abioye AI, Bromage S, Fawzi W. Effect of micronutrient supplements on influenza and other respiratory tract infections among adults: a systematic review and meta-analysis. *BMJ Glob Health* 2021; 6 (1): e003176. DOI: 10.1136/bmjgh-2020-003176
4. Mousa HA. Prevention and Treatment of Influenza, Influenza-Like Illness, and Common Cold by Herbal, Complementary, and Natural Therapies. *J Evid Based Complementary Altern Med* 2017; 22 (1): 166–74. DOI: 10.1177/2156587216641831
5. Vlieg-Boerstra B, de Jong N, Meyer R et al. Nutrient supplementation for prevention of viral respiratory tract infections in healthy subjects: A systematic review and meta-analysis. *Allergy* 2022; 77 (5): 1373–88. DOI: 10.1111/all.15136
6. De Faria Coelho-Ravagnani C, Corgosinho FC, Sanches FFZ et al. Dietary recommendations during the COVID-19 pandemic. *Nutr Rev* 2021; 79 (4): 382–93. DOI: 10.1093/nutrit/naaa067
7. Bae M, Kim H. Mini-Review on the Roles of Vitamin C, Vitamin D, and Selenium in the Immune System against COVID-19. *Molecules* 2020; 25 (22): 5346. DOI: 10.3390/molecules25225346
8. Методические рекомендации МР 2.3.1.0253-21 «Нормы физиологических потребностей в энергии и пищевых веществах для различных групп населения Российской Федерации», утверждены руководителем Федеральной службы по надзору в сфере защиты прав потребителей и благополучия человека – Главным государственным санитарным врачом Российской Федерации 22.07.2021. [Methodical recommendations MR 2.3.1.0253-21 “Norms of physiological requirements in energy and nutrients of various groups of the population of the Russian Federation”, approved by the Head of the Federal Service for Surveillance on Consumer Rights Protection and Human Wellbeing Chief State Sanitary Physician of the Russian Federation 22.07.2021 (in Russian).]
9. Мельниченко П.И. редактор. В кн.: Архангельский В.И. и др. Гигиена с основами экологии человека. Учебник. М.: ГЭОТАР-Медиа, 2011. [Mel' nichenko P.I., editor. In: Arxangel'skij VI et al. Gigena s osnovami e`kologii cheloveka. Uchebnik. Moscow: GEOTAR-Media, 2011 (in Russian).]
10. Тармаева И.Ю., Боева А.В. Минеральные вещества, витамины: их роль в организме. Проблемы микронутриентной недостаточности. Учебное пособие ГБОУ ВПО ИГМУ Минздрава России; кафедра гигиены труда и гигиены питания. Иркутск: ИГМУ, 2014. [Tarmaeva I.Yu., Boeva A.V. Mineral'ny'e veshchestva, vitaminy` ix rol' v organizme. Problemy` mikronutrientnoj nedostatochnosti. Uchebnoe posobie GBOU VPO IGMU Minzdrava Rossii; kafedra gigeny` pitaniya. Irkutsk: IGMU, 2014 (in Russian).]
11. Kim B, Lee WW. Regulatory Role of Zinc in Immune Cell Signaling. *Mol Cells* 2021; 44 (5): 335–41. DOI: 10.14348/molcells.2021.0061
12. Литвицкий П., Синельникова Т. Врожденный иммунитет: механизмы реализации и патологические синдромы. Вопросы современной педиатрии. 2009; 8 (1): 52–8. [Litvitsky P., Sinel'nikova T. Inborn immunity: mechanisms of realization and pathological syndromes. *Current Pediatrics*. 2009; 8 (1): 52–8 (in Russian).]
13. Weyh C, Krüger K, Peeling P, Castell L. The Role of Minerals in the Optimal Functioning of the Immune System. *Nutrients* 2022; 14 (3): 644. DOI: 10.3390/nu14030644
14. Gombart AF, Pierre A, Maggini S. A Review of Micronutrients and the Immune System-Working in Harmony to Reduce the Risk of Infection. *Nutrients* 2020; 12 (1): 236. DOI: 10.3390/nu12010236
15. Shakoor H, Feehan J, Al Dhaheri AS et al. Immune-boosting role of vitamins D, C, E, zinc, selenium and omega-3 fatty acids: Could they help against COVID-19? *Maturitas* 2021; 143: 1–9. DOI: 10.1016/j.maturitas.2020.08.003
16. Tabatabaeizadeh SA. Zinc supplementation and COVID-19 mortality: a meta-analysis. *Eur J Med Res* 2022; 27 (1): 70. DOI: 10.1186/s40001-022-00694-z
17. Saper RB, Rash R. Zinc: an essential micronutrient. *Am Fam Physician* 2009; 79 (9): 768–72.

18. Truong-Tran AQ, Carter J, Ruffin R, Zalewski PD. New insights into the role of zinc in the respiratory epithelium. *Immunol Cell Biol* 2001; 79 (2): 170–7. DOI: 10.1046/j.1440-1711.2001.00986.x
19. Roscioli E, Jersmann HP, Lester S. Zinc deficiency as a codeterminant for airway epithelial barrier dysfunction in an ex vivo model of COPD. *Int J Chron Obstruct Pulmon Dis* 2017; 12: 3503–10. DOI: 10.2147/COPD.S149589
20. Read SA, Obeid S, Ahlenstiel C, Ahlenstiel G. The Role of Zinc in Antiviral Immunity. *Adv Nutr* 2019; 10 (4): 696–710. DOI: 10.1093/advances/nmz013
21. Hemilä H. Zinc lozenges may shorten the duration of colds: a systematic review. *Open Respir Med J* 2011; 5: 51–8. DOI: 10.2174/1874306401105010051
22. Prasad AS, Beck FW, Bao B et al. Zinc supplementation decreases incidence of infections in the elderly: effect of zinc on generation of cytokines and oxidative stress. *Am J Clin Nutr* 2007; 85 (3): 837–44. DOI: 10.1093/ajcn/85.3.837
23. Te Velhuis AJ, van den Worm SH, Sims AC et al. Zn(2+) inhibits coronavirus and arterivirus RNA polymerase activity in vitro and zinc ionophores block the replication of these viruses in cell culture. *PLoS Pathog* 2010; 6 (11): e1001176. DOI: 10.1371/journal.ppat.1001176
24. Cakman I, Kirchner H, Rink L. Zinc supplementation reconstitutes the production of interferon- α by leukocytes from elderly persons. *J Interferon Cytokine Res* 1997; 17: 469–72. DOI: 10.1089/jir.1997.17.469
25. Berg K, Bolt G, Andersen H, Owen TC. Zinc potentiates the antiviral action of human IFN- α tenfold. *J Interferon Cytokine Res* 2001; 21: 471–4. DOI: 10.1089/10799900152434330
26. Krenn BM, Gaudernak E, Holzer B et al. Antiviral activity of the zinc ionophores pyrithione and hinokitiol against picornavirus infections. *J Virol* 2009; 83: 58–64. DOI: 10.1128/JVI.01543-08
27. Fosmire GJ. Zinc toxicity. *Am J Clin Nutr* 1990; 51 (2): 225–7. DOI: 10.1093/ajcn/51.2.225
28. Maijō M, Clements SJ, Ivory K et al. Nutrition, diet and immunosenescence. *Mech Ageing Dev* 2014; 136–137: 116–28. DOI: 10.1016/j.mad.2013.12.003
29. Huang Z, Rose AH, Hoffmann PR. The role of selenium in inflammation and immunity: from molecular mechanisms to therapeutic opportunities. *Antioxid Redox Signal* 2012; 16 (7): 705–43. DOI: 10.1089/ars.2011.4145
30. Moghaddam A, Heller RA, Sun Q et al. Selenium Deficiency Is Associated with Mortality Risk from COVID-19. *Nutrients* 2020; 12 (7): 2098. DOI: 10.3390/nu12072098
31. Mehdi Y, Hornick JL, Istasse L, Dufrasne I. Selenium in the environment, metabolism and involvement in body functions. *Molecules* 2013; 18 (3): 3292–311. DOI: 10.3390/molecules18033292
32. Bermanno G, Méplan C, Mercer DK, Hesketh JE. Selenium and viral infection: are there lessons for COVID-19? *Br J Nutr* 2021; 125 (6): 618–27. DOI: 10.1017/S0007114520003128
33. Arthur JR, McKenzie RC, Beckett GJ. Selenium in the immune system. *J Nutr* 2003; 133 (5 Suppl. 1): 1457S–9S. DOI: 10.1093/jn/133.5.1457S
34. Tinggi U. Essentiality and toxicity of selenium and its status in Australia: a review. *Toxicol Lett* 2003; 137 (1–2): 103–10. DOI: 10.1016/s0378-4274(02)00384-3
35. Попова Е.Н., Пономарева Л.А., Чинова А.А. Патогенетические комплексы в лечении пациентов с респираторными вирусными инфекциями. Клинический разбор в общей медицине. 2022; 2: 25–32. DOI: 10.47407/kr2022.3.2.00123 [Popova E.N., Ponomareva L.A., Chinova A.A. Pathogenetic complexes in treatment of patients with viral respiratory infections. Clinical review for general practice. 2022; 2: 25–32. DOI: 10.47407/kr2022.3.2.00123 (in Russian).
36. Keya TA, Leela A, Fernandez K et al. Effect of Vitamin C Supplements on Respiratory Tract Infections: A Systematic Review and Meta-Analysis. *Curr Rev Clin Exp Pharmacol* 2022; 17 (3): 205–15. DOI: 10.2174/2772432817666211230100723
37. Cerullo G, Negro M, Parimbelli M et al. The Long History of Vitamin C: From Prevention of the Common Cold to Potential Aid in the Treatment of COVID-19. *Front Immunol* 2020; 11: 574029. DOI: 10.3389/fimmu.2020.574029
38. Jovic TH, Ali SR, Ibrahim N et al. Could Vitamins Help in the Fight Against COVID-19? *Nutrients* 2020; 12 (9): 2550. DOI: 10.3390/nu12092550

39. Taylor EN, Stampfer MJ, Curhan GC. Dietary factors and the risk of incident kidney stones in men: new insights after 14 years of follow-up. *J Am Soc Nephrol* 2004; 15 (12): 3225–32. DOI: 10.1097/01.ASN.0000146012.44570.20
40. Levine M, Rumsey SC, Daruwala R et al. Criteria and recommendations for vitamin C intake. *JAMA* 1999; 281 (15): 1415–23. DOI: 10.1001/jama.281.15.1415
41. Hornig D, Vuilleumier JP, Hartmann D. Absorption of large, single, oral intakes of ascorbic acid. *Int J Vitam Nutr Res* 1980; 50 (3): 309–14.
42. Iwamoto N, Kawaguchi T, Horikawa K et al. Haemolysis induced by ascorbic acid in paroxysmal nocturnal haemoglobinuria. *Lancet* 1994; 343 (8893): 357. DOI: 10.1016/S0140-6736(94)91195-9
43. Oliveira LM, Teixeira FME, Sato MN. Impact of Retinoic Acid on Immune Cells and Inflammatory Diseases. *Mediators Inflamm* 2018; 2018: 3067126. DOI: 10.1155/2018/3067126
44. Li R, Wu K, Li Y et al. Revealing the targets and mechanisms of vitamin A in the treatment of COVID-19. *Aging (Albany NY)* 2020; 12 (15): 15784–96. DOI: 10.18632/aging.103888
45. Bendich A. Beta-carotene and the immune response. *Proc Nutr Soc* 1991; 50 (2): 263–74. DOI: 10.1079/pns19910036
46. Mora JR, Iwata M, von Andrian UH. Vitamin effects on the immune system: vitamins A and D take centre stage. *Nat Rev Immunol* 2008; 8 (9): 685–98. DOI: 10.1038/nri2378
47. Stephensen CB, Lietz G. Vitamin A in resistance to and recovery from infection: relevance to SARS-CoV2. *Br J Nutr* 2021; 126 (11): 1663–72. DOI: 10.1017/S0007114521000246
48. Allen LH, Haskell M. Estimating the potential for vitamin A toxicity in women and young children. *J Nutr* 2002; 132 (9 Suppl.): 2907S–2919S. DOI: 10.1093/jn/132.9.2907S
49. Lam HS, Chow CM, Poon WT et al. Risk of vitamin A toxicity from candy-like chewable vitamin supplements for children. *Pediatrics* 2006; 118 (2): 820–4. DOI: 10.1542/peds.2006-0167
50. De Oliveira MR. The neurotoxic effects of vitamin A and retinoids. *An Acad Bras Cienc* 2015; 87 (2 Suppl.): 1361–73. DOI: 10.1590/0001-3765201520140677
51. Lee GY, Han SN. The Role of Vitamin E in Immunity. *Nutrients* 2018; 10 (11): 1614. DOI: 10.3390/nu10111614
52. Meydani SN, Han SN, Hamer DH. Vitamin E and respiratory infection in the elderly. *Ann NY Acad Sci* 2004; 1031: 214–22. DOI: 10.1196/annals.1331.021
53. Кукес В.Г. Клиническая фармакология: учебник. М.: ГЭОТАР-Медиа, 2018. [Kukes V.G. Klinicheskaya farmakologiya: uchebnik. Moscow: GEOTAR-Media, 2018 (in Russian).]
54. Regner-Nelke L, Nelke C, Schroeter CB et al. Enjoy Carefully: The Multifaceted Role of Vitamin E in Neuro-Nutrition. *Int J Mol Sci* 2021; 22 (18): 10087. DOI: 10.3390/ijms221810087

ИНФОРМАЦИЯ ОБ АВТОРАХ / INFORMATION ABOUT THE AUTHORS

Попова Елена Николаевна – д-р мед. наук, проф. каф. внутренних, профессиональных болезней и ревматологии, ФГАОУ ВО «Первый МГМУ им. И.М. Сеченова» (Сеченовский Университет). E-mail: elai2@yandex.ru
Elena N. Popova – D. Sci. (Med.), Prof., Sechenov First Moscow State Medical University (Sechenov University). E-mail: elai2@yandex.ru

Пономарева Любовь Андреевна – ассистент, ФГАОУ ВО «Первый МГМУ им. И.М. Сеченова» (Сеченовский Университет). E-mail: liubaponomareva18@yandex.ru
Liubov A. Ponomareva – Assistant, Sechenov First Moscow State Medical University (Sechenov University). E-mail: liubaponomareva18@yandex.ru

Чинова Алина Александровна – студентка, ФГАОУ ВО «Первый МГМУ им. И.М. Сеченова» (Сеченовский Университет)
Alina A. Chynova – Student, Sechenov First Moscow State Medical University (Sechenov University)

Миткина Мария Игоревна – студентка, ФГАОУ ВО «Первый МГМУ им. И.М. Сеченова» (Сеченовский Университет)
Maria I. Mitkina – Student, Sechenov First Moscow State Medical University (Sechenov University)

Поступила в редакцию / Received: 21.03.2023
 Поступила после рецензирования / Revised: 23.03.2023
 Принята к публикации / Accepted: 30.03.2023



Клиническое наблюдение микст-инфекции туберкулеза и нетуберкулезного микобактериоза легких

А.П. Саргсян✉, Н.Н. Макарьянц, Л.Н. Лепеха, Н.Г. Демьяненко

ФГБНУ «Центральный научно-исследовательский институт туберкулеза», Москва, Россия
✉a.sargsyan1993@mail.ru

Аннотация

Нетуберкулезный микобактериоз – инфекционное заболевание, вызываемое нетуберкулезными микобактериями с формированием в пораженных органах и тканях гранулематозного воспаления. В настоящее время описано более 200 видов нетуберкулезных микобактерий, постоянно присутствующих в окружающей среде, из которых, по данным разных авторов, от 30 до 60 штаммов способны вызывать заболевания у человека. Установлено, что пациенты с различными хроническими заболеваниями органов дыхания: хроническим бронхитом, хронической обструктивной и бронхоэктатической болезнями легких особенно подвержены к микобактериозу. В последнее время все чаще появляются сообщения о сочетании туберкулеза легких и нетуберкулезного микобактериоза, что представляет особую сложность для своевременной верификации обоих процессов. Существенную помощь в диагностике этой ко-инфекции оказывает морфологическое исследование легочной ткани, позволяющее одновременно оценить признаки туберкулеза и/или нетуберкулезного микобактериоза. Приводится клинический случай микст-инфекции нетуберкулезного микобактериоза и туберкулеза легких.

Ключевые слова: микст-инфекция, нетуберкулезный микобактериоз, туберкулез легких.

Для цитирования: Саргсян А.П., Макарьянц Н.Н., Лепеха Л.Н., Демьяненко Н.Г. Клиническое наблюдение микст-инфекции туберкулеза и нетуберкулезного микобактериоза легких. Клинический разбор в общей медицине. 2023; 4 (2): 43–47. DOI: 10.47407/kr2023.4.2.00203

A clinical case of a pulmonary tuberculosis/mycobacteriosis mixed infection

Anna P. Sargsyan✉, Natalya N. Makaryants, Larisa N. Lepekha, Natalya G. Demyanenko

Central TB Research Institute, Moscow, Russia
✉a.sargsyan1993@mail.ru

Abstract

Nontuberculous mycobacteriosis is an infectious disease caused by nontuberculous mycobacteria (NTM) with the development of granulomatous inflammation in affected organs and tissues. By now more than 200 NTM species persisting in the environment have been described. According to different authors, 30 to 60 of strains are able to cause disease in humans. It was established that patients with different chronic lung diseases: chronic bronchitis, chronic obstructive pulmonary disease, and bronchiectatic lung disease are predisposed to mycobacteriosis. Recently, cases of pulmonary TB/NTM infection have been reported more and more frequently, which impedes timely verification of both diseases. Diagnosis of co-infection is essentially facilitated by morphological studies of lung tissue, which can simultaneously assess signs of TB and/or NTM infection. The article describes a clinical case of mixed pulmonary infection with NTM and *Mycobacterium tuberculosis*.

Keywords: mixed infection, nontuberculous mycobacteriosis, pulmonary TB.

For citation: Sargsyan A.P., Makaryants N.N., Lepekha L.N., Demyanenko N.G. A clinical case of a pulmonary tuberculosis/mycobacteriosis mixed infection. Clinical review for general practice. 2023; 4 (2): 43–47. DOI: 10.47407/kr2023.4.2.00203

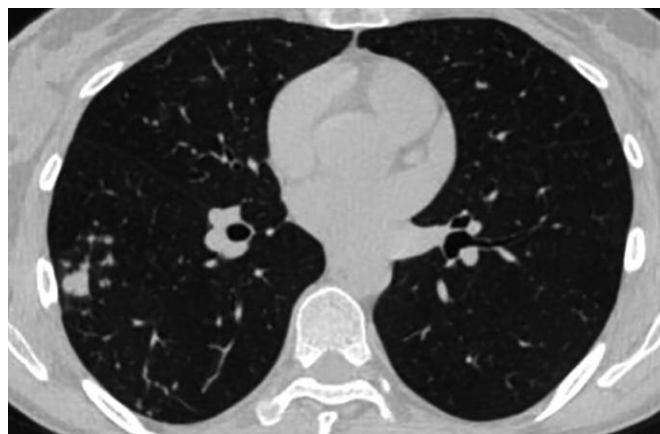
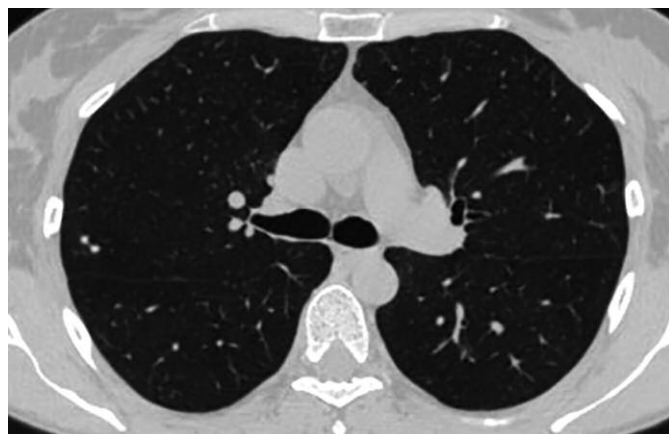
Нетуберкулезный микобактериоз (НТМ) – инфекционное заболевание, вызываемое нетуберкулезными микобактериями (НТМБ) с формированием в пораженных органах и тканях гранулематозного воспаления [1, 2]. В настоящее время описано более 200 видов НТМБ, постоянно присутствующих в окружающей среде, из которых, по данным разных авторов, от 30 до 60 штаммов способны вызывать заболевания у человека [1–5]. Установлено, что пациенты с различными хроническими заболеваниями органов дыхания: хроническим бронхитом, хронической обструктивной и бронхоэктатической болезнями легких – особенно подвержены к НТМ [5–13]. В последнее время все чаще появляются сообщения о сочетании туберкулеза легких и НТМ [3, 14], что представляет особую сложность для своевременной верификации обоих процессов. Суще-

ственную помощь в диагностике этой ко-инфекции оказывает морфологическое исследование легочной ткани, позволяющее одновременно оценить признаки туберкулеза и/или НТМ [15–17]. Приводим клинический случай сложной диагностики микст-инфекции НТМ и туберкулеза легких.

Клиническое наблюдение

Пациентка П., 52 года, ежегодно проходила флюорографическое обследование легких, последнее – в 2016 г. Патологии выявлено не было. В анамнезе частые острые респираторные вирусные инфекции. Впервые изменения в легких выявлены при прохождении медицинского обследования в 2018 г. Выполнена компьютерная томография органов грудной клетки (КТ ОГК) в августе 2018 г., где выявлены очагово-инфильтратив-

Рис. 1. Аксиальные сканы КТ ОГК в легочном режиме пациентки от августа 2018 г.
Fig. 1. The patient's chest CT axial slices in lung window, August 2018.



ные изменения в обоих легких: S3, S6, S5 справа и S6 слева, единичные кальцинаты (рис. 1).

Пациентке рекомендовано обследование в противотуберкулезном диспансере по месту жительства. Проба Манту от августа 2018 г. положительная (папула 16 мм), проба с аллергеном туберкулезным рекомбинантным отрицательная. В мокроте кислотоустойчивые микобактерии (КУМ) и дезоксирибонуклеиновая кислота микобактерий туберкулеза (ДНК МБТ) не обнаружены. Выполнена фибробронхоскопия (ФБС) со взятием жидкости бронхоальвеолярного лаважа (БАЛ) и трансбронхиальной биопсии легкого (ТББЛ): в жидкости БАЛ КУМ и ДНК МБТ не обнаружены. Гистологически легочная ткань с умеренным склерозом с диффузной лимфоплазмноклеточной инфильтрацией в зоне склероза. Пациентке назначено лечение антибактериальными препаратами широкого спектра действия: амоксициллин, кларитромицин, доксициклин. При контрольном КТ-исследовании от декабря 2018 г. отмечена незначительная положительная динамика. Далее в течение года пациентка наблюдалась у пульмонолога по месту жительства. Рентгенологическая картина была стабильная, динамики не отмечалось. В январе 2020 г. консультирована торакальным хирургом, рекомендовано выполнение видеоассистированной торакоскопической (ВАТС) резекции правого легкого. В начале марта 2020 г. пациентке выполнена ВАТС средняя лобэктомия, атипичная резекция S2. Гистологически в операционном материале эпителиоидно-клеточные казеифицированные гранулемы с гигантскими многоядерными клетками Пирогова–Лангханса, очаги казеозного некроза. По месту жительства установлен диагноз туберкулеза и начато лечение по 3-му режиму химиотерапии. Однако через несколько дней из материала БАЛ был получен рост *Mycobacterium avium*. Диагноз изменен на микобактериоз легких. Химиотерапия отменена.

В июне 2020 г. пациентка самостоятельно обратилась с целью консультации в ФГБНУ ЦНИИТ, где был выполнен пересмотр гистологических препаратов – картина гранулематозного воспаления по туберкулезному типу: эпителиоидно-клеточные казеифицированные

гранулемы с гигантскими многоядерными клетками Пирогова–Лангханса, очаги казеозного некроза. ДНК МБТ в парафинизированном операционном материале не обнаружена. КТ ОГК от июля 2020 г. по сравнению с исследованием от августа 2019 г.: динамики не отмечалось. Пациентка была госпитализирована в отделение дифференциальной диагностики туберкулеза и экстракорпоральных методов лечения. При поступлении предъявляла жалобы на непродуктивный кашель, периодически возникающие боли в правой половине грудной клетки, сохраняющиеся после оперативного вмешательства, слабость, быструю утомляемость. При аускультации в легких дыхание везикулярное проводилось во все отделы, хрипы не выслушивались. Частота дыхательных движений – 16 в минуту. Тоны сердца были ритмичными. Частота сердечных сокращений – 78 в минуту. Артериальное давление – 130/80 мм рт. ст. Живот при пальпации мягкий, безболезненный. Печень по краю реберной дуги. Симптом поколачивания отрицательный с обеих сторон. В гемограмме все показатели были в пределах референсных значений. При исследовании функции внешнего дыхания форсированная жизненная емкость легких, объем форсированного выдоха за первую секунду и индекс Тиффно были в пределах нормы и составили 126% д.в., 108% д.в. и 85% соответственно. Выявлены обструктивные нарушения бронхиальной проходимости: мгновенная объемная скорость (МОС)₇₅ – 53% д.в., МОС₅₀ – 57% д.в.

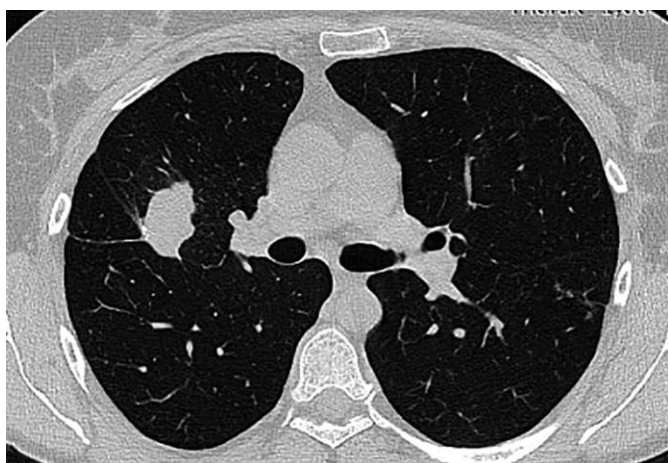
Пациентке установлен диагноз: хронический бронхит с бронхоэктазами, обострение. Состояние после ВАТС средней лобэктомии, атипичной резекции S2 правого легкого от 02.03.2020. Микобактериоз легких, вызванный *M. avium*. КУМ (-).

Учитывая противоречивые данные, полученные при гистологическом исследовании операционного материала, с одной стороны, с другой стороны – данные посева материала БАЛ по месту жительства, пациентке проведена повторная ФБС со взятием аспириата на микробиологическое исследование. Из жидкости БАЛ вновь получен рост НТМБ *M. avium* с результатами лекарственной чувствительности возбудителя. При контрольном КТ-исследовании через 3 мес зарегистриро-

Рис. 2. Аксиальные сканы КТ ОГК в легочном режиме пациентки от октября 2020 г.
Fig. 2. The patient's chest CT axial slices in lung window, October 2020.

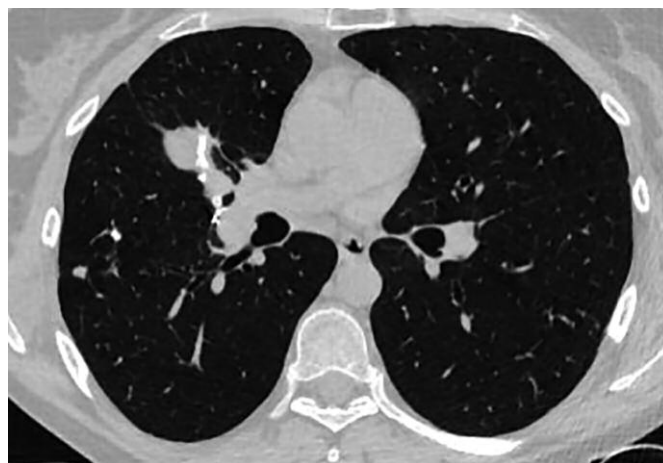
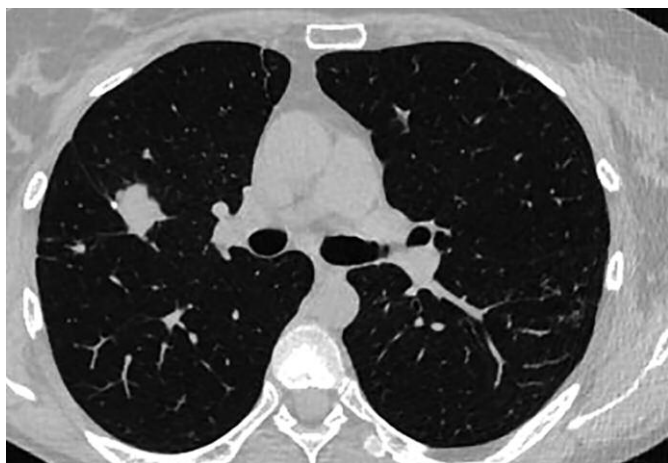
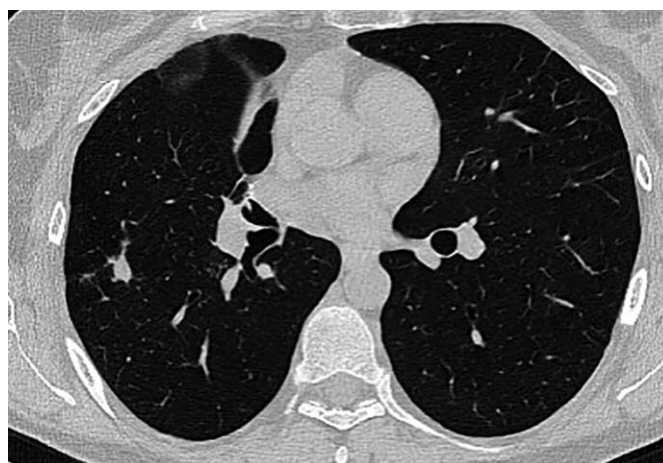Рис. 3. Аксиальные сканы КТ ОГК в легочном режиме пациентки от января 2021 г.
Fig. 3. The patient's chest CT axial slices in lung window, January 2021.



вана отрицательная динамика в виде увеличения инфильтрации (до $3 \times 2 \times 4$ см) ранее компрессированной легочной ткани в области металлического шва в S1 правого легкого, появление нового периваскулярного очага ($0,4 \times 0,5$ см) в S8 правого легкого (рис. 2).

В анализе мокроты методом посева получен рост неспецифической микробной флоры *Streptococcus viridans*, *Neisseriae* spp., коагулазонегативный стафилококк, *Candida albicans*. Пациентке была назначена терапия с учетом чувствительности *M. avium* и выявленной неспецифической микрофлоры (кларитромицин, рифампицин, амикацин, этамбутол, флуконазол) с положительной клинической динамикой в виде уменьшения кашля. В условиях проводимой терапии у пациентки появилась эритроцитурия, что было связано с побочным действием рифампицина, в связи с чем лечение было отменено. Пациентка была выписана для консультации и лечения у уролога. Были даны рекомендации о проведении КТ ОГК через 2 мес для решения вопроса о целесообразности возобновления терапии по поводу НТМ.

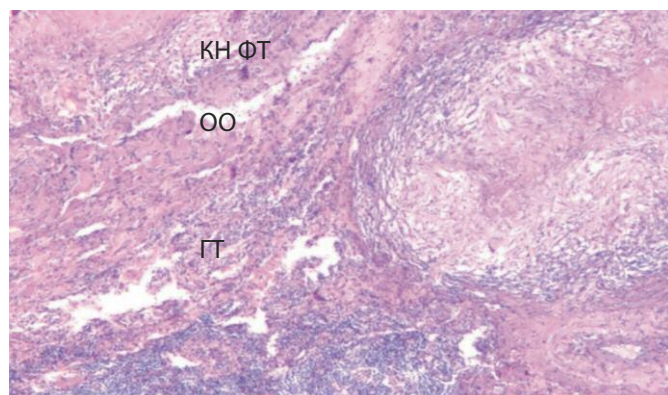
После проведения КТ-исследования, по данным которого вновь была зарегистрирована отрицательная динамика в области металлического шва в виде увеличе-

ния зоны инфильтрации до 41×24 мм и увеличения размеров периваскулярного очага (рис. 3), пациентка была снова госпитализирована в отделение дифференциальной диагностики туберкулеза и экстракорпоральных методов лечения и представлена на врачебный консилиум ЦНИИТ.

Исходя из противоречивых данных обследований, полученных в другом лечебном учреждении, и результатов проведенного ФБС-исследования в условиях ЦНИИТ, а также отрицательной рентгенологической динамики, не исключалось сочетание микобактериальной и туберкулезной инфекций. Актуально звучал вопрос об объеме, режимах и сроках медикаментозной терапии. Было принято решение о выполнении повторной операции. 03.03.2021 выполнена VATS справа, резекция S3 и части S6. В операционном материале обнаружена ДНК НТМ и КУМ.

Гистологически: в препаратах присутствует несколько очагов казеозного некроза, окруженных созревающей грануляционной тканью (рис. 4). Вокруг капсулы – фиброзирующиеся гранулемы с лимфоидной периферией и признаками некротизации. В других участках легкого доминирует гранулематозная реакция гистиоцитарно-макрофагального типа без некроза

Рис. 4. Фрагмент очага казеозного некроза, окруженный грануляционной и фиброзной тканями. Рядом располагается очаг отсева с некрозом. Окраска гематоксилином и эозином, $\times 320$.
Fig. 4. Fragment of tuberculoma with hyperdense caseous necrosis surrounded by granulation tissue and fibrous tissue. The seeding site with necrosis is located nearby. Hematoxylin and eosin stain, $\times 320$.



Примечание. КН – казеозный некроз, ФТ – фиброзная ткань, ГТ – грануляционная ткань, ОО – очаг отсева.

(рис. 5). Гранулемы располагаются солитарно или образуют небольшие конгломераты. Прилежащая к ним легочная ткань с обширной неравномерной лимфоидной инфильтрацией. Окраска по Цилю–Нильсену: в зоне некротизирующегося гранулематоза выявляются отдельные КУМ. Заключение: картина гранулематозного воспаления туберкулезной этиологии. Имеется вероятность НТМ как вторично присоединившейся инфекции.

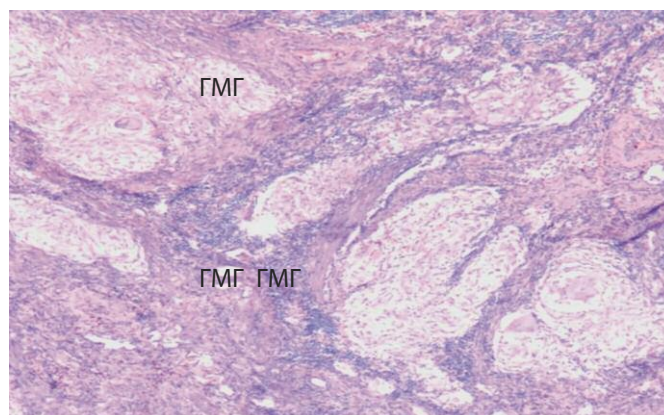
Пациентка вновь представлена на врачебный консилиум, где, учитывая положительную пробу Манту, наличие кальцинатов в легком по данным КТ ОГК, результаты морфологического исследования операционного материала от 03.03.2021, принято решение, что у пациентки присутствует сочетание туберкулеза и НТМ. Лечение скорректировано с учетом лекарственной чувствительности *M. avium* и наличия туберкулеза: линезолид, азитромицин, моксифлоксацин, рифампицин.

Заключение

Представленный клинический пример свидетельствует о трудностях дифференциальной диагностики туберкулеза и микобактериоза. В данном случае у пациентки имелось сочетание этих двух заболеваний, что видно при морфологическом исследовании операцион-

Рис. 5. Гистиоцитарно-макрофагальные гранулемы в перифокальной легочной ткани. Окраска гематоксилином и эозином, $\times 280$.

Fig. 5. Granulomas formed of histiocytes and macrophages in perifocal lung tissue. Hematoxylin and eosin stain, $\times 280$.



Примечание. ГМГ – гистиоцитарно-макрофагальная гранулема.

ного материала. Исключение туберкулеза после получения роста НТМБ *M. avium*, а также отсутствие противотуберкулезной терапии после 1-го оперативного лечения привело к отрицательной рентгенологической динамике и прогрессированию туберкулезного процесса. Объективная оценка результатов комплексного обследования, а также согласованная работа с другими подразделениями позволили нам верифицировать диагноз и назначить адекватную терапию.

В настоящее время диагностика НТМ представляет серьезную проблему для врачей. Однако все чаще появляются данные о наличии микст-патологии НТМ и туберкулеза легких. Выявление НТМБ при микробиологическом исследовании не исключает специфический процесс, особенно при морфологической его верификации, несмотря на отсутствие ДНК МБТ. Исключение туберкулезного процесса только на основании микробиологического исследования и отсутствие адекватного лечения могут привести к прогрессированию заболевания и тяжелым последствиям. Необходимы тщательное изучение и коллективная оценка всех результатов обследования.

Конфликт интересов. Авторы заявляют об отсутствии конфликта интересов.

Conflict of interests. The authors declares that there is not conflict of interests.

Литература / References

- Гунтупова Л.Д., Борисов С.Е., Соловьева И.П. и др. Микобактериозы во фтизиопульмонологической практике: обзор литературы и собственный опыт. *Практическая медицина*. 2011; 3 (51): 39–50. [Guntupova L.D., Borisov S.E., Solovyova I.P. et al. Mycobacterioses in phthiisopulmonological practice: literature review and own experience. *Practical medicine*. 2011; 3 (51): 39–50 (in Russian).]
- Литвинов В.И. Нетуберкулезные микобактерии, микобактериозы. *Вестник ЦНИИТ*. 2018; 2: 5–20. [Litvinov V.I. Nontuberculous mycobacteria, mycobacterioses. *TsNIIT Bulletin*. 2018; 2: 5–20 (in Russian).]
- Степанян И.Э., Багдасарян Т.Р., Ларионова Е.Е. и др. Туберкулез и микобактериоз легких у одного пациента: особенности диагностики и лечения. *Вестник Центрального научно-исследовательского института туберкулеза*. 2019; 1: 84–90. [Stepanyan I.E., Baghdasaryan T.R., Larionova E.E. et al. Tuberculosis and mycobacteriosis of the lungs in one patient: peculiarities of diagnosis and treatment. *Bulletin of the Central Tuberculosis Research Institute*. 2019; 1: 84–90 (in Russian).]
- Шмелев Е.И., Ковалевская М.Н., Эргешов А.Э. и др. Микобактериозы в практике врача-пульмонолога: состояние проблемы. *Практическая пульмонология*. 2016; 3: 37–43. [Shmelev E.I., Kovalevskaya M.N., Ergeshov A.E. et al. Mycobacterioses in the practice of a pulmonologist: the state of the problem. *Practical pulmonology*. 2016; 3: 37–43 (in Russian).]
- Эргешов А.Э., Шмелев Е.И., Ковалевская М.Н. и др. Нетуберкулезные микобактерии у пациентов с заболеваниями органов дыхания (клинико-лабораторное исследование). *Пульмонология*. 2016; 26 (3): 303–8.

- [Ergeshov A.E., Shmelev E.I., Kovalevskaya M.N. et al. Non-tuberculous mycobacteria in patients with respiratory diseases (clinical and laboratory study). *Pulmonology*. 2016; 26 (3): 303–8 (in Russian).]
6. Andr jak C, Nielsen R, Thomsen VØ et al. Chronic respiratory disease, inhaled corticosteroids and risk of non-tuberculous mycobacteriosis. *Thorax* 2013; 68 (3): 256–62.
 7. Balavoine C, Andr jak C, Marchand-Adam S, Blanc FX. Relations entre la BPCO et les infections   mycobact ries non tuberculeuses [Relationships between COPD and nontuberculous mycobacteria pulmonary infections]. *Rev Mal Respir* 2017; 34 (10): 1091–7.
 8. Ch n KL, Sarmiento ME, Alvarez-Cabrera N et al. Pulmonary non-tuberculous mycobacterial infections: current state and future management. *Eur J Clin Microbiol Infect Dis* 2020; 39 (5): 799–826.
 9. Marras TK, Daley CL. Epidemiology of human pulmonary infection with nontuberculous mycobacteria. *Clin Chest Med* 2002; 23 (3): 553–67.
 10. Prevots DR, Marras TK. Epidemiology of human pulmonary infection with nontuberculous mycobacteria: a review. *Clin Chest Med* 2015; 36 (1): 13–34.
 11. Ringshausen FC, Wagner D, de Roux A et al. Prevalence of Nontuberculous Mycobacterial Pulmonary Disease, Germany, 2009–2014. *Emerg Infect Dis* 2016; 22 (6): 1102–5.
 12. Jeon D. Infection Source and Epidemiology of Nontuberculous Mycobacterial Lung Disease. *D Jeon Tuberc Respir Dis (Seoul)* 2019; 82 (2): 94–101.
 13. Jones MM, Winthrop KL, Nelson SD et al. Epidemiology of nontuberculous mycobacterial infections in the U.S. Veterans Health Administration. *PLoS One* 2018; 13 (6): e0197976.
 14. Амансахедов Р.Б., Лепеха Л.Н., Дмитриева Л.И. и др. Рентгеноморфологическая семиотика нетуберкулезных микобактериозов легких. *Вестник рентгенологии и радиологии*. 2018; 99 (4): 184–90.
 15. [Amansakhedov R.B., Lepekha L.N., Dmitrieva L.I. et al. X-ray morphological semiotics of non-tuberculous mycobacteriosis of the lungs. *Bull Radiology Radiology* 2018; 99 (4): 184–90 (in Russian).]
 16. Лепеха Л.Н., Красникова Е.В., Макарьянц Н.Н. и др. Тканевые и клеточные реакции легких, вызванные различными штаммами медленно растущих нетуберкулезных микобактерий. *Вестник Центрального научно-исследовательского института туберкулеза*. 2020; 4: 27–34.
 17. [Lepkha L.N., Krasnikova E.V., Makaryants N.N. et al. Tissue and cellular lung responses caused by different strains of slow-growing nontuberculous mycobacteria. *Bulletin of the Central Tuberculosis Research Institute*. 2020; 4: 27–34 (in Russian).]
 18. Михайловский А.М., Чуркин С.А., Пащикова Н.А., Лепеха Л.Н. Частота выявления и особенности морфологии нетуберкулезного микобактериоза у больных на поздней стадии ВИЧ-инфекции (по данным Оренбургской области). *Туберкулез и болезни легких*. 2016; 94 (12): 57–61.
 19. [Mikhailovsky A.M., Churkin S.A., Pashkova N.A., Lepkha L.N. Frequency of detection and peculiarities of morphology of nontuberculous mycobacteriosis in patients at an advanced stage of HIV infection (according to the Orenburg region). *Tuberculosis and lung diseases*. 2016; 94 (12): 57–61 (in Russian).]
 20. Саргсян А.П., Макарьянц Н.Н., Лепеха Л.Н. и др. Сложности дифференциальной диагностики микобактериоза легких, вызванного *M. abscessus*. *Вестник Центрального научно-исследовательского института туберкулеза*. 2020; 4: 81–7.
 21. [Sargsyan A.P., Makaryants N.N., Lepkha L.N. et al. Difficulties of differential diagnosis of mycobacteriosis of the lungs caused by *M. abscessus*. *Bulletin of the Central Tuberculosis Research Institute*. 2020; 4: 81–7 (in Russian).]

ИНФОРМАЦИЯ ОБ АВТОРАХ / INFORMATION ABOUT THE AUTHORS

Саргсян Анна Петросовна – канд. мед. наук, науч. сотр. отд. дифференциальной диагностики туберкулеза и экстракорпоральных методов лечения, ФГБНУ «ЦНИИТ». E-mail: a.sargsyan1993@mail.ru; ORCID: 0000-0001-5700-1045

Anna P. Sargsyan – Cand. Sci. (Med.), Central TB Research Institute. E-mail: a.sargsyan1993@mail.ru; ORCID: 0000-0001-5700-1045

Макарьянц Наталья Николаевна – д-р мед. наук, вед. науч. сотр., рук. отд. дифференциальной диагностики туберкулеза и экстракорпоральных методов лечения, ФГБНУ «ЦНИИТ». E-mail: Roman4000@yandex.ru; ORCID: 0000-0002-6390-8759

Natalya N. Makaryants – D. Sci. (Med.), Central TB Research Institute. E-mail: Roman4000@yandex.ru; ORCID: 0000-0002-6390-8759

Лепеха Лариса Николаевна – д-р биол. наук, проф., гл. науч. сотр. отд. патоморфологии, клеточной биологии и биохимии, ФГБНУ «ЦНИИТ». E-mail: lep3@yandex.ru; ORCID: 0000-0002-6894-2411

Larisa N. Lepkha – D. Sci. (Biol.), Prof., Central TB Research Institute. E-mail: lep3@yandex.ru; ORCID: 0000-0002-6894-2411

Демьяненко Наталья Геннадьевна – канд. мед. наук, науч. сотр., зав. 2-го отд. дифференциальной диагностики туберкулеза и экстракорпоральных методов лечения, ФГБНУ «ЦНИИТ». E-mail: nat.demyanenco1015@yandex.ru; ORCID: 0000-0002-4776-189X

Natalya G. Demyanenko – Cand. Sci. (Med.), Central TB Research Institute. E-mail: nat.demyanenco1015@yandex.ru; ORCID: 0000-0002-4776-189X

Поступила в редакцию / Received: 21.02.2023

Поступила после рецензирования / Revised: 06.03.2023

Принята к публикации / Accepted: 23.03.2023



Первичный билиарный холангит: новая дефиниция заболевания, актуальные аспекты диагностики и лечения. Обзор литературы

Д.И. Трухан✉

ФГБОУ ВО «Омский государственный медицинский университет» Минздрава России, Омск, Россия
✉dmitry_trukhan@mail.ru

Аннотация

Первичный билиарный холангит (ПБХ) – хроническое аутоиммунное холестатическое заболевание печени, характеризующееся опосредованным Т-лимфоцитами повреждением внутрипеченочных билиарных эпителиальных клеток и наличием специфического серологического маркера – антимитохондриальных антител, при отсутствии лечения приводящее к терминальной стадии билиарного цирроза печени. ПБХ остается серьезной проблемой общественного здравоохранения. До недавнего времени ПБХ обозначали как «первичный билиарный цирроз», однако заболевание часто диагностируется в доцирротическую фазу, когда еще нет сформированного цирроза, а есть лишь угроза его развития. Смена дефиниции болезни гармонично укладывается в рамки концепции превентивной медицины, поскольку своевременной постановкой диагноза и адекватной терапией эту фазу заболевания можно продлить на годы и десятилетия, однако все эти годы пациента «травмирует» заранее поставленный диагноз цирроза печени. В конце предшествующего десятилетия было опубликовано большое число международных клинических рекомендаций и гайдлайнов, посвященных ПБХ. В рамках представленного обзора о современном состоянии проблемы ПБХ использованы публикации из различных международных баз данных с акцентом на публикации текущего десятилетия, в которых отмечается важность ранней диагностики заболевания с акцентом на биохимические маркеры холестаза (прежде всего щелочную фосфатазу) и иммунологические маркеры (в первую очередь антимитохондриальные антитела) и раннего начала лечения с применением препарата 1-й линии – урсодезоксихолевой кислоты.

Ключевые слова: первичный билиарный холангит, дефиниция болезни, эпидемиология, диагностика, щелочная фосфатаза, антимитохондриальные антитела, клиника, лечение, урсодезоксихолевая кислота, обетихолевая кислота, мониторинг, прогноз.

Для цитирования: Трухан Д.И. Первичный билиарный холангит: новая дефиниция заболевания, актуальные аспекты диагностики и лечения. Обзор литературы. Клинический разбор в общей медицине. 2023; 4 (2): 48–59. DOI: 10.47407/kr2023.4.2.00204

Primary biliary cholangitis: a new definition of the disease, current aspects of diagnosis and treatment. Literature review

Dmitry I. Trukhan✉

Omsk State Medical University, Omsk, Russia
✉dmitry_trukhan@mail.ru

Abstract

Primary biliary cholangitis (PBC) is a chronic autoimmune cholestatic liver disease characterized by T-lymphocyte-mediated damage to intrahepatic biliary epithelial cells and the presence of a specific serological marker, antimitochondrial antibodies, and which, if left untreated, leads to end-stage biliary cirrhosis. PBC remains a major public health problem. Until recently, PBC was referred to as "primary biliary cirrhosis", but the disease is often diagnosed in the pre-cirrhotic phase, when there is no formed cirrhosis yet, but there is only a threat of its development. The change in the definition of the disease harmoniously fits into the framework of the concept of preventive medicine, since with timely diagnosis and adequate therapy, this phase of the disease can be extended for years and decades, but all these years the patient is "traumatized" by a pre-diagnosed liver cirrhosis. At the end of the previous decade, a large number of international clinical recommendations and guidelines on PBC were published. As part of the review of the current state of the PBC problem, publications from various international databases were used, with an emphasis on publications of the current decade, which note the importance of early diagnosis of the disease with an emphasis on biochemical markers of cholestasis (primarily alkaline phosphatase) and immunological markers (primarily turn antimitochondrial antibodies) and early initiation of treatment with the first-line drug – ursodeoxycholic acid.

Keywords: primary biliary cholangitis, definition of the disease, epidemiology, diagnosis, alkaline phosphatase, antimitochondrial antibodies, clinic, treatment, ursodeoxycholic acid, obeticholic acid, monitoring, prognosis.

For citation: Trukhan D.I. Primary biliary cholangitis: a new definition of the disease, current aspects of diagnosis and treatment. Literature review. Clinical review for general practice. 2023; 4 (2): 48–59. DOI: 10.47407/kr2023.4.2.00204

Первичный билиарный холангит (ПБХ) – хроническое аутоиммунное холестатическое заболевание печени, характеризующееся опосредованным Т-лимфоцитами повреждением внутрипеченочных билиарных эпителиальных клеток и наличием специфического серологического маркера – антимитохондриальных антител (АМА), при отсутствии лечения приводящее к терминальной стадии билиарного цирроза печени [1, 2].

Гистологически ПБХ характеризуется инфильтрацией мононуклеарных клеток и разрушением внутрипеченочных мелких желчных протоков с последующим развитием билиарного цирроза печени и в конечном итоге печеночной недостаточности [3].

К характерным чертам ПБХ относятся частое сочетание с различными аутоиммунными синдромами и заболеваниями, а также почти уникальная комбинация

осложнений, обусловленных холестазами. ПБХ до недавнего времени обозначали как «первичный билиарный цирроз» [4], но заболевание часто диагностируется в доцирротическую фазу, когда еще нет сформированного цирроза, а есть лишь угроза его развития [5]. Смена дефиниции болезни гармонично укладывается в рамки концепции превентивной медицины, поскольку своевременной постановкой диагноза и адекватной терапией эту фазу заболевания можно продлить на годы и десятилетия, однако все эти годы пациента «травмирует» заранее поставленный диагноз цирроза печени [6].

ПБХ остается серьезной проблемой общественного здравоохранения [2, 7]. В конце предшествующего десятилетия было опубликовано большое число международных клинических рекомендаций и гайдлайнов [7–13], посвященных ПБХ. В рамках представленного обзора о современном состоянии проблемы ПБХ мы использовали публикации из различных международных баз данных с акцентом на публикации текущего десятилетия.

Эпидемиология. ПБХ преимущественно поражает женщин среднего возраста, и скорость прогрессирования заболевания значительно различается между пациентами [1, 14]. В эпидемиологических исследованиях оценивается соотношение распространенности ПБХ с наличием антимитохондриальных антител (АМА+) 9:1 для женщин и мужчин, а средний возраст на момент постановки диагноза составляет около 50 лет [15, 16].

Женщины среднего возраста составляют демографическую группу, наиболее часто затрагиваемую ПБХ. Заболеваемость у женщин старше 40 лет составляет около 0,1% [17, 18]. Скорректированная по возрасту распространенность на 100 тыс. человек составляет 65,4 случая у женщин и 12,1 случая у мужчин [14, 19, 20].

Более поздние исследования указывают на соотношение 5:1 между женщинами и мужчинами [20], и еще более низкое соотношение женщин и мужчин в 2,3:1 было зарегистрировано в Северной Италии [21]. ПБХ редко встречается у женщин в возрасте до 25 лет, но имеются сообщения о случаях ПБХ у 12- и 16-летних девушек [14, 18].

Половой диморфизм ПБХ может быть обусловлен эпигенетическими факторами, влияющими на X-хромосому, и иммунологическими различиями, которые потенциально гормонально опосредованы [22].

Многочисленные исследования показали, что мужской пол связан с задержкой в диагностике и, как следствие, увеличением возраста при выявлении ПБХ [23–25].

География ПБХ. Заболеваемость и распространенность ПБХ варьируются географически [16, 20]. Регионами с самой высокой распространенностью ПБХ являются Северная Европа и Северная Америка – примерно 28,3–46,5 на 100 тыс. населения [16, 20], с оценочной распространенностью 11,87 на 100 тыс. населения в Азиатско-Тихоокеанском регионе [16].

В популяционных исследованиях ПБХ распространенность заболевания варьировалась от 4,8 случая на 100 тыс. человек в Южной Корее [26] до 58,2 случая на 100 тыс. человек в Центральной Греции [27].

До настоящего времени не ясно, являются ли географические различия обусловленными истинными этническими и экологическими причинами или отличиями в методологиях исследования распространенности и уровнем диагностики [28].

В ряде стран было отмечено увеличение распространенности ПБХ с течением времени [1]. Так, в динамике за последние десятилетия повышение ПБХ зарегистрировано в Северной Англии [29], Австралии [30], Канаде [31] и некоторых других странах [32]. В США и Швеции заболеваемость остается стабильной на протяжении нескольких десятилетий [32].

Исследование, проведенное в Японии, показало, что распространенность ПБХ в 2016 г. составила 33,8, что сопоставимо с таковой в западных странах. Однако распространенность ПБХ в Японии в 2004 г. составляла 11,6, что свидетельствует о том, что распространенность почти утроилась [33]. Не исключено, что эта растущая тенденция ПБХ наблюдалась и в других странах Азии.

Вероятно, различный уровень заболеваемости отражает скорее разные возможности диагностики и проведения скрининговых программ, чем истинную географическую вариабельность [6], но нельзя исключать и истинное увеличение заболеваемости [19].

Этиология, патогенез, патофизиология. Считается, что на развитие ПБХ влияет ряд генетических и экологических факторов.

Антимитохондриальные антитела. АМА являются антителами, высокоспецифичными для ПБХ, которые нацелены на компонент E2 пируватдегидрогеназного комплекса (PDC-E2) на митохондриальных мембранах [17]. ПБХ тесно связан с потерей иммунной толерантности к компоненту E2 комплекса PDC-E2, что вызывает дисрегуляцию врожденной и адаптивной иммунной системы и в конечном итоге приводит к целенаправленному иммунному ответу против билиарных эпителиальных клеток [34].

Высокоспецифичные АМА присутствуют в высоких титрах у пациентов с ПБХ и нацелены на PDC-E2 в холангиоцитах, вызывая апоптоз билиарных эпителиальных клеток [1, 17]. Предложены различные объяснения того, почему АМА специально нацелены на митохондрии билиарных клеток по сравнению с другими мишенями. Одно из объяснений подчеркивает уникальный механизм апоптоза в билиарных эпителиальных клетках [35].

Кроме того, ПБХ также характеризуется тяжелой инфльтрацией аутореактивных CD4+ и CD8+ Т-клеток, которые нацелены на внутрипеченочные билиарные эпителиальные клетки, вызывая тем самым хроническое воспаление и в последующем цирроз печени [17, 36]. Кроме того, наличие гранулематозного воспаления, выработка поликлонального иммуноглобулина М и цитокиновые реакции подчеркивают роль врожденного иммунного ответа в патогенезе ПБХ [34]. Аутоиммунная агрессия и потеря иммунной толерантности билиарных эпителиальных клеток могут привести к по-

вреждению желчных протоков, последующему холестазу и в конечном итоге к фиброзу печени [2].

Наследственность. Наследственная восприимчивость является важнейшим элементом, способствующим патогенезу ПБХ [1]. Выявлены ассоциации с определенными аллелями комплекса HLA [37], в частности с гаплотипами HLA B8, DR3, DR4, DR2, характерными для различных аутоиммунных заболеваний [6], и более высокая конкордантность заболевания у монозиготных близнецов [38].

Семейный риск ПБХ для женщин с одним больным ПБХ родственником 1-й линии выше, чем для женщин, у которых нет больных родственников [1]. Кроме того, было обнаружено, что риск ПБХ увеличивается с возрастом степени семейных отношений [39].

В последние годы проведено несколько исследований геномных ассоциаций (GWAS) для выявления конкретных чувствительных генов, ответственных за развитие ПБХ, однако конкретные гены еще не идентифицированы [16, 40].

Все больше данных свидетельствует о том, что в сочетании с генетической предрасположенностью, важную роль в развитии ПБХ играют факторы окружающей среды [20, 39].

Факторы окружающей среды. Рецидивирующие инфекции, например инфекции мочевыводящих путей, вызванные *Escherichia coli* (эпитоп PDC-E2 *E. coli* молекулярно сходен с PDC-E2 человека) [20, 41, 42], а также курение и физическое воздействие токсинов окружающей среды связаны с развитием ПБХ опосредовано как через механизм молекулярной мимикрии, так и через нарушения иммунологической толерантности [43, 44].

Человеческий PDC-E2 разделяет значительную гомологию с *E. coli* PDC-E2, особенно в областях иммунодоминантных эпитопов AMA. Сходство между человеческим PDC-E2 и *E. coli* PDC-E2 может объяснить нарушение толерантности к митохондриальным аутоантигенам и появление AMA [20, 45].

Указания в анамнезе на курение или заместительную гормональную терапию также связаны с повышенным риском ПБХ [36]. Иммуномодулирующие эффекты табакокурения сигарет разнообразны, включая увеличение провоспалительных цитокинов интерлейкина (ИЛ)-1, ИЛ-6, ИЛ-8 и фактора некроза опухоли α . Хроническое воспаление и широко распространенное повреждение клеток, вызванное табакокурением, могут вызвать патогенные адаптивные иммунные реакции Th1 против различных клеточных антигенов и нарушить регуляцию гомеостаза Т-клеток. Это согласуется с ПБХ, в котором клетки Th1 являются преобладающими инфильтрирующими лимфоцитами, а функция компартамента Т-клеток недостаточно регулируется [46].

Другие факторы окружающей среды, такие как молекулы, которые взаимодействуют с липоевой кислотой (ксенобиотики – 2-октиновая кислота, которая используется в косметике и пищевых продуктах, и ее конъюгат 2-октинамид, а также 2-нониамид), были связаны с ПБХ-подобным болезненным состоянием в экспери-

менте на животных моделях [20, 41, 47, 48]. Исследования «случай–контроль» также показали, что ксенобиотическая модификация PDC-E2 с данными химическими веществами может играть роль в разработке иммуногенных неантигенов и нарушении иммунной толерантности к ПБХ [20, 49, 50].

Исследование оси «кишечник–печень» является областью активного изучения в рамках патогенеза ПБХ, обусловленного тесной связью между антигенами и микробиотой кишечника, их транслокацией путем в печень и вытекающими из этого иммунными и цитотоксическими взаимодействиями [51]. Предполагается, что повышенная проницаемость кишечника из-за барьерной дисфункции вызывает микробную транслокацию, которая может вызывать вялотекущее воспаление при различных заболеваниях [52].

Дисфункция кишечного эпителиального барьера и повышенная проницаемость были описаны у пациентов с алкогольной болезнью печени, неалкогольным стеатогепатитом, циррозом печени и ПБХ. Наряду с повышенной кишечной проницаемостью у пациентов с гепатобилиарной патологией были обнаружены эндотоксемия и провоспалительная цитокинемия [52–54].

Новая коронавирусная инфекция (COVID-19).

В литературе имеются единичные описания клинических случаев диагностики ПБХ у пациентов с COVID-19. Анализ возможной связи ПБХ и COVID-19 проведен только в одном многоцентровом испанском исследовании [55], в котором было отмечено, что кумулятивная заболеваемость COVID-19 составила 7,3% (85 из 1151) в популяции ПБХ против 7% в испанской глобальной популяции ($p=0,567$). В свою очередь, кумулятивный уровень госпитализации, связанный с COVID-19, составил 0,51% среди населения Испании против 1,74% (20 из 1151) ($p=0,0001$) в популяции ПБХ. Кроме того, кумулятивный уровень смертности, связанной с COVID-19 в Испании, составил 0,10%, в то время как этот показатель составил 0,35% (4 из 1151) в популяции ПБХ ($p=0,01$).

В одноцентровом ретроспективном российском исследовании [56] проведены опрос и анализ медицинской документации 144 пациентов с ПБХ. Все пациенты ($n=144$) получали базисную терапию урсодезоксихолевой кислотой (УДХК), 5 из них – дополнительно фибраты. В период с марта 2020 по март 2021 г. COVID-19 перенесли 50 (34,7%) пациентов, средний возраст составил $58,8 \pm 10,7$ года, из них цирроз печени определен у 16 человек. Легкое течение COVID-19 наблюдалось у 34 (68%) человек, среднетяжелое течение – у 14 (28%), тяжелое – у 2 (4%), случаев крайне тяжелого течения не зафиксировано. По мнению авторов, ПБХ не является фактором риска тяжелого течения COVID-19. Авторы предполагают возможный протективный эффект приема УДХК при инфекции, вызванной SARS-CoV-2 [56].

Определенные доказательства протективного действия УДХК при COVID-19 получены в многоцентровом международном исследовании [57]. Авторы идентифи-

цировали фарнезидный X-рецептор (FXR) как прямой регулятор транскрипции ангиотензинпревращающего фермента 2-го типа (ACE2) во многих тканях, пораженных COVID-19, включая респираторную систему и желудочно-кишечный тракт. Затем авторы использовали УДХК для уменьшения передачи сигналов FXR и подавления ACE2 в органоидах легких, холангиоцитов и кишечника человека, а также в соответствующих тканях экспериментальных животных. Было продемонстрировано, что опосредованное УДХК подавление ACE2 снижает восприимчивость к инфекции SARS-CoV-2 *in vitro*, *in vivo*, а также в легких и печени человека, перфузируемых *ex situ*. В исследовании также показано, что УДХК снижает экспрессию ACE2 в респираторном эпителии полости носа у людей.

При использовании ретроспективных данных международного реестра пациентов с COVID-19 и хроническими заболеваниями печени, выявлена корреляция между лечением УДХК и положительными клиническими исходами после заражения SARS-CoV-2, что было подтверждено в независимой валидационной когорте реципиентов трансплантата печени [57].

Клиника и диагностика. ПБХ является прогрессирующим холестатическим заболеванием печени. Пациенты с ПБХ могут выявляться на любой стадии заболевания. ПБХ диагностируется по анамнезу, физическому осмотру, лабораторным тестам и биопсии печени [1, 58].

Почти у 2/3 больных заболевание выявляют на бессимптомной стадии по изменениям анализов крови, которые выполняются по причинам, не связанным с заболеванием печени [6].

Клинико-лабораторный синдром холестаза характеризуется прежде всего повышением щелочной фосфатазы (ЩФ), а также общего билирубина, аланинаминотрансферазы (АЛТ) и аспартатаминотрансферазы (АСТ), иммуноглобулинов, главным образом иммуноглобулина М [1, 10].

Наиболее распространенный симптом на ранних стадиях заболевания – клинический симптом: общая слабость (усталость, астения), однако в силу его неспецифичности присутствие только этого симптома недостаточно информативно для установления диагноза [6], несмотря на его частое наличие в дебюте ПБХ, особенно у женщин [25]. Предполагается, что выраженность усталости коррелирует с аутоиммунным воздействием против митохондрий [59].

Основные клинические проявления ПБХ (кожный зуд и желтуха) обусловлены длительно существующим холестазом [4, 6, 7].

Кожный зуд – ранний специфический симптом, усиливающийся в ночное время. Кожный зуд наблюдается более чем у 1/2 больных ПБХ, при этом он может за несколько лет предшествовать развернутой клинической картине. Корреляции между выраженностью зуда и концентрацией желчных кислот, как в сыворотке, так и в коже, не отмечено [60, 61]. В развитии этого симптома предполагается возможное воздействие желчных кислот или другой неустановленной пруритогенной суб-

станции на тучные клетки кожи, что ведет к высвобождению биогенных аминов. Рассматривается также версия повышения секреции эндогенных опиоидов [62].

Желтуха к моменту постановки диагноза наблюдается относительно редко, обычно присоединяется позднее кожного зуда. Быстро нарастающая желтуха рассматривается как прогностически неблагоприятный симптом, отражающий прогрессирование печеночной недостаточности [6].

Общие симптомы, свидетельствующие о заболевании печени, такие как гепато- и спленомегалия, дискомфорт в области правого подреберья и симптомы, характерные для цирроза печени, также могут рассматриваться как симптомы ПБХ, особенно на поздней стадии заболевания [2].

Портальная гипертензия, фиксируемая по варикозному расширению вен пищевода, является распространенным проявлением (20–82%) у пациентов с ПБХ [63–65] и может быстро прогрессировать. Применение в терапии ПБХ УДХК стабилизирует или снижает портальное давление у некоторых пациентов [64]. Портальное давление может быть значительно повышено на ранних стадиях заболевания [65]. Желудочно-кишечное кровотечение вследствие портальной гипертензии встречается примерно у 1/2 пациентов и может быть первым признаком ПБХ [63, 65].

Аутоиммунные внепеченочные расстройства также могут отмечаться в клинической картине у пациентов с ПБХ (достигая 63%), например синдром Сьегрена (Шегрена), синдром Рейно, системный склероз, дисфункция щитовидной железы (аутоиммунный тиреоидит), CREST-синдром (С – кальциноз, R – синдром Рейно, E – нарушение моторики пищевода, S – склеродактилия, T – телеангиоэктазии), которые следует оценивать на основе анамнеза и соответствующих лабораторных тестов [66].

На развернутой стадии заболевания на первый план нередко выступают осложнения холестаза и прежде всего развитие синдрома мальабсорбции [67].

Ряд исследований показал, что усталость/общая слабость и кожный зуд при постановке диагноза могут быть связаны с худшими исходами. Так, итальянские ученые из Болонского университета [68] при обследовании когорты из 216 пациентов отметили, что пациенты с симптомами значительно чаще были женщинами (98,6% против 87,2%, $p=0,004$) и моложе по возрасту (средний возраст: 49 ± 12 лет против 55 ± 12 лет, $p=0,003$) и имели более тяжелые биохимические профили, на что указывает высокий уровень ЩФ (средний: $2,93\pm 2,00$ против $2,12$, $p=0,002$) и аминотрансферазы (в среднем: $1,92\pm 1,00$ против $1,47\pm 1,27$, $p=0,014$). Кроме того, пациенты с симптомами реже реагировали на терапию УДХК (63% против 81%, $p=0,006$), у них быстрее и чаще развивался цирроз и другие осложнения (31% против 13%, $p=0,004$) [68].

Диагноз зависит от наличия аутоиммунных маркеров ПБХ. Так, обнаружение АМА с типичной картиной лабораторных печеночных тестов часто может служить

подтверждением диагноза, поскольку АМА положительны в 90–95% случаев ПБХ [20, 69, 70].

До признания АМА серологической сигнатурой ПБХ [1] большинство пациентов были диагностированы на поздних стадиях цирроза [18, 20, 71]. В эпоху до применения УДХК, с момента постановки диагноза ПБХ временной промежуток до формирования прогрессирующего билиарного цирроза составлял примерно 2 года [72].

В редких случаях АМА-отрицательного ПБХ другие антитела могут быть положительными, например антиядерные/антинуклеарные антитела (ANA) или антинуклеарный фактор, анти-gr210, анти-sp100 или антитела против других митохондриальных компонентов [73]. В исследовании, проведенном итальянскими учеными [74], высказано предположение, что присутствие анти-gr210 связано с худшим прогнозом и снижением ответа на терапию УДХК.

В том же исследовании [74] авторы сообщили об антигенных мишенях для ПБХ-специфических ANA, включая белки комплекса ядерных пор (gr210 и нуклеопорин p62), белок ядерной мембраны (ламинный рецептор B) и компоненты ядерного тела (Sp100, PML, Sp140 и SUMO), и было отмечено, что они чувствительны и специфичны для диагностики ПБХ [74]. Эти иммунологические тесты могут быть востребованы в диагностике ПБХ у пациентов с неясным диагнозом. Установлено, что методом непрямой иммунофлуоресценции у пациентов с ПБХ часто обнаруживаются ANA с «множественными ядерными точками» (multiple nuclear dots) или «ободковидными/мембранными» (rim-like/membranous) паттернами. Итальянские ученые [75] сообщили, что специфичность этих двух вариантов ANA для ПБХ достигает 99%.

Таким образом, при отсутствии АМА к связанным с ПБХ аутоантителам относятся ANA, анти-sp100 и анти-gr210 [76].

Существует также вариант синдрома перекреста между ПБХ и аутоиммунным гепатитом, при котором могут присутствовать антитела к гладкой мускулатуре (ASMA) и гистологические данные паренхиматозного гепатита и некроза [2, 7].

Ряд АМА-положительных пациентов могут оставаться без клинических проявлений в течение определенного периода времени или даже на неопределенный срок. Исследования показали, что у 36–89% этих пациентов болезнь разовьется в течение 5–20-летнего промежутка времени со средним интервалом времени до заболевания в 6 лет [77–79]. С момента постановки диагноза ПБХ прогрессирует как гистологически, так и клинически со средним прогрессированием одной стадии фиброза каждые 1,5 года, хотя это прогрессирование сильно варьируется [80]. Кроме того, развитие декомпенсированного цирроза печени за 5-летний промежуток времени с момента постановки диагноза оценивается в 15–25% [79].

Рост распространенности ПБХ во всем мире свидетельствует о вероятно более раннем выявлении и диагностике этого заболевания [81]. Диагностические кри-

терии для ПБХ требуют по крайней мере наличия двух из трех критериев: повышенные холестатические ферменты печени (ЩФ), наличие сывороточных АМА и лимфоцитарная инфильтрация/гранулематозное разрушение междольковых желчных протоков при биопсии печени [82].

Гистопатологические исследования при ПБХ продемонстрировали наличие гранулематозного негнойного холангита мелких протоков, протокопению и пролиферацию протоков, которые могут сопровождаться различными стадиями печеночного фиброза [2, 36, 83].

Биопсия не является обязательным условием для постановки диагноза ПБХ, если нет опасений по поводу наличия АМА-отрицательного ПБХ, синдрома перекреста с аутоиммунным гепатитом или альтернативного или сопутствующего заболевания печени [1, 2, 84].

Дополнительная гепатобилиарная визуализация может быть полезным вспомогательным диагностическим инструментом при ПБХ для исключения других причин холестаза, таких как первичный склерозирующий холангит или билиарная обструкция, для оценки цирроза и портальной гипертензии, а также для скрининга гепатоцеллюлярной карциномы (ГЦК) у пациентов с циррозом [84].

В случаях цирроза, вторичного по отношению к ПБХ, компьютерная томография может показать гетерогенную паренхиму печени, узелки поверхности печени, увеличенные левые печеночные и хвостатые доли, а также атрофическую правую печеночную долю или стигматы портальной гипертензии, такие как спленомегалия, асцит, портосистемные коллатералии и реканализация пупочных вен [84].

Компьютерная томография при ПБХ может продемонстрировать гиподаттенуацию вокруг внутривенных ветвей воротных вен, представляющих перипортальный отек, что является неспецифическим открытием. Аналогичным образом магнитно-резонансная томография обеспечивает более высокое разрешение изображений билиарной системы и паренхимы печени, где кружевной фиброз и перипортальный ореол могут быть замечены в ПБХ и имеют чувствительность 69% [85]. Эластография может быть полезна для определения стадии фиброза, однако также не обязательна для постановки диагноза [2].

Многочисленные данные свидетельствуют о том, что ПБХ увеличивает риск ГЦК [86]. Аутоиммунные заболевания печени в целом также повышают риск ГЦК, но с меньшей скоростью, чем другие заболевания печени [87].

Частота ГЦК при ПБХ, особенно у пациентов с тяжелым фиброзом, широко варьировалась в пределах 1,9–14,0% [86]. Комбинированный относительный риск ГЦК при ПБХ варьируется от 10,8 до 26,8% по сравнению с населением в целом [88].

Женщины с билиарным циррозом печени в исходе ПБХ имели более низкую частоту ГЦК, чем мужчины, эстроген может предотвратить гепатоцеллюлярную карциному путем подавления цитокинов и ИЛ-6 [86, 88]. ГЦК при ПБХ связана с пожилым возрастом, мужским полом и сопут-

ствующими заболеваниями [74]. Дополнительные факторы риска ГЦК при ПБХ включают сопутствующие диабет и ожирение (индексы массы тела) [89]. Тем не менее прогрессирующий фиброз печени является наиболее значительным фактором риска [86, 88], однако у некоторых пациентов с ПБХ развивается ГЦК без прогрессирующего цирроза [86]. К скрининговым тестам ГЦК при ПБХ относятся гипоальбуминемия, тромбоцитопения и клинические признаки портальной гипертензии [88].

Лечение

Целями лечения ПБХ являются профилактика развития терминальной стадии заболевания печени и улучшение сопутствующих симптомов [7].

Урсодезоксихолевая кислота. УДХК, одобренная Управлением по санитарному надзору за качеством пищевых продуктов и медикаментов США (FDA) в 1994 г., остается препаратом 1-й линии терапии для ПБХ. Рекомендуемая доза УДХК составляет 13–15 мг/кг в сутки, обычно в двух разделенных дозах [20]. Небольшие исследования показали большую эффективность УДХК при приеме всей дозы сразу перед сном [2, 84].

Механизм действия УДХК многокомпонентен и включает в себя противовоспалительный, иммуномодулирующий, желчегонный и цитопротекторный механизмы, востребованные при ПБХ [17, 35, 44], которые реализуются посредством: 1) модификации пула желчных кислот, в частности замены цитотоксических эндогенных гидрофобных желчных кислот менее токсичной гидрофильной желчной кислотой [17]; 2) иммуномодуляции путем снижения гепатоцеллюлярной и билиарной экспрессии основных антигенов гистосовместимости I и II класса [90]; и 3) стимуляции холереза путем повышения экспрессии анионообменника-2 на поверхности холангиоцитов [17].

Эффективность УДХК была продемонстрирована в многочисленных исследованиях с улучшенными результатами функциональных проб печени и выраженности клинической симптоматики [10, 17, 35, 38, 43, 44, 47, 48, 51, 59]. Исследования с более длительными периодами наблюдения также продемонстрировали улучшенную выживаемость [17, 35, 38, 43, 44, 47, 48].

Применение УДХК, особенно при введении на ранних стадиях ПБХ, существенно задерживает гистологическое прогрессирование цирроза и улучшает выживаемость без трансплантации [91, 92]. Так, американские исследователи указывают, что выживаемость без трансплантации после 8 лет лечения УДХК составляет 61% [93] и была существенно выше по сравнению с выживаемостью пациентов без лечения или недостаточным биохимическим ответом на УДХК [91, 92, 94].

В большом международном метаанализе [95] пациенты, которые лечились УДХК, значительно улучшили выживаемость без трансплантации по сравнению с пациентами, не получавшими лечение (90% в 5 лет, 78% в

10 лет и 66% в 15 лет против 79%, 59% и 32% соответственно). Это исследование включало 4119 пациентов с ПБХ, получавших УДХК в центрах лечения заболеваний печени в 8 странах Европы и Северной Америки. В норвежском исследовании показано, что прием УДХК может увеличить продолжительность жизни пациентов с ПБХ дополнительно на 2,2 года [96]. Исследователи из Mayo Clinic (США) указывают, что выживаемость пациентов с ПБХ, получавших УДХК, когда она назначается на ранних стадиях заболевания, эквивалентна здоровым субъектам, соответствующим возрасту и полу [66].

Для пациентов, получавших УДХК, может потребоваться до одного года, чтобы определить оптимальный терапевтический ответ, который будет проявляться через биохимическое улучшение ЩФ и общего билирубина [17, 35].

Прием УДХК, как правило, безопасен. Побочные эффекты включают истончение волос, увеличение массы тела и диарею [84].

Несколько исследований показало, что неадекватная реакция на УДХК более распространена у мужчин, чем у женщин [23, 97]. Другие исследования показали, что половые различия не влияют на реакцию терапии УДХК [27, 98].

Примерно у 20–30% пациентов с ПБХ проявляются неполные биохимические реакции на УДХК с устойчиво повышенным уровнем ЩФ [17]. Результаты частичных ответов хуже, чем полных респондентов [99], поэтому для этих пациентов следует рассмотреть добавление препаратов 2-й линии [20, 92, 94], к которым относятся обетихоловая кислота (ОХК) и фибраты.

Обетихоловая кислота*. ОХК представляет собой синтетически модифицированную желчную кислоту, которая является селективным агонистом рецептора фарнезоида X (FXR), который намного сильнее, чем его эндогенный аналог, хенодесоксихолевая кислота [17]. ОХК была одобрена FDA в 2016 г. и используется в сочетании с УДХК для пациентов, которые не реагируют только на монотерапию УДХК [100, 101].

Американская ассоциация по изучению заболеваний печени (American Association for the Study of Liver Diseases – AASLD) и Европейская ассоциация по изучению печени (European Association for the Study of the Liver – EASL) рекомендуют либо комбинацию терапии ОХК и УДХК для пациентов с ПБХ с неадекватным биохимическим ответом на УДХК, либо монотерапию ОХК для пациентов, которые не переносят УДХК, в качестве лечения 2-й линии [7, 10].

ОХК активирует FXR, который модулирует синтез, поглощение, транспорт, секрецию и метаболизм желчных кислот. В совокупности это приводит к холерезу (усилению секреции желчи из печени) [17, 102]. В экспериментальных исследованиях на животных моделях активация FXR продемонстрировала антифиброзные и противовоспалительные свойства ОХК [17].

*Препарат не зарегистрирован в Российской Федерации (по данным vidal.ru).

Подход эскалации дозы был использован для определения наилучшего ответа у пациентов с ПБХ, а доступные дозы составляют 5, 10, 25 и 50 мг. Большинство пациентов реагируют на дозу 10 мг [102]. Ограничивающими побочными эффектами для ОХК являются зуд, и это, возможно, способствовало прекращению приема у 10–12% пациентов для дозы 10 мг [17, 102], и кожный зуд [103, 104].

Биохимическое улучшение было задокументировано в крупных клинических испытаниях и реальных данных. Однако данные о долгосрочной выживаемости в настоящее время не полностью доступны [2]. Кроме того, применение ОХК противопоказано пациентам с декомпенсированным циррозом печени (Child-Pugh B и C) [17, 100]. Пациентам с постоянным повышением сывороточных ферментов печени следует прекратить прием ОХК, особенно если имеются признаки печеночной декомпенсации [100].

В течение первых месяцев терапии пациенты должны тщательно следить за уровнями ферментов печени, включая билирубин в сыворотке крови, АЛТ, АСТ и ЩФ, чтобы взвесить эффективность и безопасность [105].

Фибраты. Фибраты относятся к гиполипидемическим средствам, являются агонистами рецептора, активированного пролифератором пероксисом (PPAR), и рецептора прегнана X, которые уменьшают синтез желчных кислот *de novo*, повышают регуляцию переносчиков желчных кислот и регулируют их гомеостаз [106].

PPAR существует в трех изоформах: α , δ и γ . В частности, PPAR- α регулирует синтез и детоксикацию желчных кислот, секрецию фосфолипидов и пути воспаления [17, 38, 44]. Активация PPAR- δ и γ оказывает значимое влияние на метаболизм липидов и глюкозы, а также демонстрирует противовоспалительные и антифиброзные свойства [17].

У пациентов с ПБХ были изучены два фибрата: фенофибрат 160 мг в день и безафибрат 400 мг/сут. Открытое исследование показало улучшение ЩФ на 50% после 48 нед лечения у пациентов, у которых было в 2 раза больше верхней границы нормальной ЩФ после одного года лечения УДХК [17].

В других исследованиях безафибрат первоначально изучался у 48 пациентов с неполным ответом на УДХК, которые получали дополнительное лечение безафибратом по 400 мг/сут в течение медианы 38 мес [17, 107]. В одном из этих исследований сообщалось, что уровни ЩФ у 54% пациентов снизились до нормы в течение первых 4 мес лечения [17, 107]. Кроме того, пожилые пациенты и пациенты с меньшим фиброзом на исходном уровне были более склонны к ответу на терапию фибратами. Кроме того, пациенты, которые лечились безафибратом и имели кожный зуд на исходном уровне, отметили значительное улучшение этого симптома [108, 109].

Бразильские исследователи показали, что 50% пациентов, не ответивших на терапию УДХК и получавших

дополнительный ципрофибрат или безафибрат, имели биохимический ответ через 1 год [110].

Комбинация УДХК и безафибрата снижала смертность и улучшала выживаемость без трансплантации по сравнению с пациентами, получавшими монотерапию УДХК [20, 110].

В ряде исследований также отмечены положительные результаты применения фибратов [17, 107]. Тем не менее фибраты не одобрены FDA для лечения ПБХ и используются вне показаний.

Фибраты могут вызывать повышение трансаминаз, что подразумевает их тщательный мониторинг. Кроме того, фибраты противопоказаны пациентам с декомпенсированным циррозом печени.

Другие лекарственные препараты, которые были изучены (хлорамбуцил, D-пеницилламин, циклоспорин, глюкокортикостероиды и будесонид, азатиоприн, микофенолата мофетил, метотрексат, ванкомицин, колхицин, талидомид* и малотилат*), не выявили явных преимуществ в снижении смертности при ПБХ без трансплантации печени [10, 17, 59].

Симптоматическая терапия. Усталость/общая слабость является одним из наиболее распространенных симптомов, и для ее лечения использовались различные лекарства, включая модафинил*, селективные ингибиторы обратного захвата серотонина (СИОЗС) и ондансетрон, однако препарат 1-го выбора отсутствует [108]. Альтернативные причины усталости должны быть соответствующим образом исключены, например, такие как гипотиреоз и депрессия.

В лечении кожного зуда в качестве терапии 1-й линии рассматривается колестирамин*. Другие препараты, такие как налтрексон или налоксон, рифампицин*, рифампицин, УДХК, СИОЗС и антигистаминные препараты, также продемонстрировали определенную эффективность [62, 111].

Лечение ксерофтальмии должно начинаться со смазывающих глазных капель (искусственных слез), а пилокарпин или цевимелин* могут быть использованы для пациентов с рефрактерными симптомами. Офтальмологическая эмульсия циклоспорина или лифитеграст* могут быть использованы для пациентов, заболевание которых является рефрактерным к другим препаратам, предпочтительно под наблюдением офтальмолога [10]. Ксеростомия и дисфагия могут управляться с помощью заменителя слюны с пилокарпином или цевимелином* в качестве терапии 2-й линии [10].

Трансплантация печени. Целью трансплантации печени является улучшение выживаемости пациента и/или качества жизни [84]. Методика трансплантации печени при ПБХ не отличается от стандартной методики трансплантации печени по другим показаниям.

В целом, выживаемость после трансплантации печени для ПБХ немного лучше, чем для других показаний к трансплантации печени с одно-, трех- и пятилетними показателями выживаемости пациентов 94%, 91% и 86% соответственно [112]. Текущие общие показатели выживаемости пациентов после трансплантации

печени составляют 93,6% через 1 год, 86,9% через 3 года и 81,2% через 5 лет соответственно [113]. Рецидив ПБХ после трансплантации печени оценивается в 22% через 5 лет и 36% через 10 лет [114]. Применение УДХК после трансплантации печени связано со снижением риска рецидива ПБХ [115].

Наблюдение в динамике. Учитывая важность биохимических маркеров в прогнозировании прогрессирования заболевания и ответных мер, лабораторные исследования стали краеугольным камнем в мониторинге ПБХ. Рекомендуется мониторинг сывороточных исследований (ЩФ, билирубин, трансаминазы и количества тромбоцитов) с интервалом от 3 до 6 мес [10].

Исследования щитовидной железы следует повторять ежегодно ввиду риска развития гипотиреоза, а минеральную плотность костей методом двухэнергетической рентгеновской абсорбциометрии (DXA) следует определять каждые 2 года из-за связи с остеопенией и остеопорозом [2, 10, 17].

Для пациентов с желтухой целесообразен регулярный мониторинг уровня жирорастворимых витаминов (витаминов А, D, Е и К). Для пациентов с циррозом печени должен быть обеспечен скрининг на варикозное расширение вен пищевода и мониторинг ГЦК с 6-месячной интервальной визуализацией [2, 10].

Скрининг генетически родственных членов семьи может быть разумным для родственников женского пола 1-й степени родства старше 30 лет с повышенным уровнем ЩФ [2, 10], хотя консенсуса по этой рекомендации достигнуто не было.

Реакция на лечение была определена на основе биохимического улучшения. Разработаны и изучены различные критерии для рекомендаций лабораторных целей: Rochester I – ЩФ не превышает 2 нормальных величин [116]; Barcelona – снижение ЩФ на 40% от базового уровня или нормализация ЩФ [117]; Paris I – ЩФ ниже 3 нормальных величин, АСТ ниже 2 норм и общий билирубин до 1 мг/дл [118]; Paris II – ЩФ и АСТ допускается повышение до 1,5 нормы, а общий билирубин до 1 мг/дл [119]; Toronto – ЩФ не превышает норму в 1,67 раза [120]; Global – ЩФ не превышает 2 норм [121].

Большинство прогностических оценок сходится в том, что снижение уровня ЩФ до уровня ниже, чем в 2 раза, от верхнего предела нормы, улучшает выживаемость без трансплантации. Кроме того, показатель общего билирубина является сильным предиктором выживаемости при ПБХ, и это использовано в большинстве прогностических моделей [2]. В международном многоцентровом исследовании отмечено, что оптимизация целей лечения и биохимические улучшения остаются в стадии изучения, однако для пациентов с ПБХ наименьший риск трансплантации или смерти связан с уровнем билирубина <0,6 от верхней границы нормы или ЩФ в нормальном диапазоне [121]. Сходные данные получены и в международном сравнительном исследовании [122] различных прогностических показателей (Mayo, UK-PBC и GLOBE), в который были включены 1100 пациентов со средним возрастом

53,6 года, из которых 91% составили женщины, получавших лечение УДХК, из 7 центров, участвующих в GLOBAL PBC Study Group.

Эластография становится еще одним важным методом мониторинга из-за преимуществ неинвазивного тестирования. Оценка фиброза 9,7 кПа предполагает прогрессирование заболевания и потребность в трансплантации [17, 124, 125]. Пациенты с декомпенсацией должны быть направлены на оценку трансплантации печени на основе моделей MELD или Mayo [2, 10, 17]. Данные о выживаемости после трансплантации являются многообещающими для пациентов с ПБХ и превосходят результаты трансплантации для большинства других показаний. Тем не менее существует высокий уровень рецидива ПБХ у этих пациентов (30% в первые 10 лет и 40% в первые 15 лет) [10, 17, 123–125].

Прогноз. Бессимптомные пациенты имеют 50–70% 10-летней выживаемости, в то время как симптоматические пациенты имеют среднюю выживаемость 5–10 лет от клинической манифестации [66]. В настоящее время ПБХ может быть диагностирован в бессимптомной стадии у пациентов с повышенными ферментами печени. Получение лечения на более ранних стадиях приводит к более позитивному прогнозу [18, 49, 100]. Пятилетняя вероятность печеночной недостаточности при ПБХ-ассоциированном циррозе составляет 15–20%. Пациенты, у которых развивается цирроз и портальная гипертензия, имеют худшие результаты. Трехлетняя выживаемость после развития варикозного расширения вен пищевода составляет 59 и 46% – после первого варикозного кровотечения [14].

Многочисленные исследования из Северной Италии, Канады и Нидерландов также описали более высокие показатели смертности у мужчин с ПБХ, чем у женщин [21, 31, 126], это, возможно, связано с ухудшением реакции на УДХК у мужчин или более высокой вероятностью бессимптомного ПБХ у мужчин, что может задержать диагностику [23]. Среди пациентов с плохим ответом на УДХК у 30% развиваются осложнения через 10 лет [127].

Когортное исследование, проведенное международной исследовательской группой по ПБХ, показывает, что пациенты, способные достичь нормального уровня ЩФ и общего билирубина, имеют наилучшую выживаемость без трансплантации, поэтому лечение ПБХ должно быть направлено на нормализацию, а не просто на улучшение функциональных проб печени [121].

Заключение

Таким образом, в специализированной литературе, посвященной проблеме ПБХ, отмечается важность ранней диагностики заболевания с акцентом на биохимические маркеры холестаза (прежде всего ЩФ) и иммунологические маркеры (в первую очередь АМА) и раннего начала лечения с применением препарата 1-й линии – УДХК.

Конфликт интересов. Автор заявляет об отсутствии конфликта интересов.

Conflict of interests. The author declares that there is not conflict of interests.

Литература / References

- Zhao Y, Yin Z, Du H et al. The latest research trends in primary biliary cholangitis: a bibliometric analysis. *Clin Exp Med* 2022 Apr 7. DOI: 10.1007/s10238-022-00825-0
- Xu H, Yanny B. Primary Biliary Cholangitis: A Review. *Gene Expression* 2022; 21 (2): 45–50. DOI: 10.14218/GEJLR.2022.00013
- Tanaka A, Hirohara J, Nakano T et al. Association of bezafibrate with transplant-free survival in patients with primary biliary cholangitis. *J Hepatol* 2021; 75 (3): 565–71. DOI: 10.1016/j.jhep.2021.04.010
- Трухан Д.И., Викторова И.А., Сафонов А.Д. Болезни печени. СПб.: Фолиант, 2010. URL: <https://www.elibrary.ru/item.asp?id=19551702> [Truhan D.I., Viktorova I.A., Safonov A.D. Bolezni pecheni. Saint Petersburg: Foliant, 2010. URL: <https://www.elibrary.ru/item.asp?id=19551702> (in Russian).]
- Beuers U, Gershwin ME, Gish RG et al. Changing nomenclature for PBC: from 'cirrhosis' to 'cholangitis'. *J Hepatol* 2015; 63: 1285–7. DOI: 10.1016/j.jhep.2015.06.031
- Трухан Д.И., Викторова И.А., Сафонов А.Д. Болезни печени. СПб.: СпецЛит, 2019. URL: <https://www.elibrary.ru/item.asp?id=41392560> [Truhan D.I., Viktorova I.A., Safonov A.D. Bolezni pecheni. Saint Petersburg: SpecLit, 2019. URL: <https://www.elibrary.ru/item.asp?id=41392560> (in Russian).]
- European Association for the Study of the Liver. EASL Clinical Practice Guidelines: The diagnosis and management of patients with primary biliary cholangitis. *J Hepatol* 2017; 67 (1): 145–72. DOI: 10.1016/j.jhep.2017.03.022
- Hirschfield GM, Dyson JK, Alexander GJM et al. The British Society of Gastroenterology/UK-PBC primary biliary cholangitis treatment and management guidelines. *Gut* 2018; 67 (9): 1568–94. DOI: 10.1136/gutjnl-2017-315259
- Younossi ZM, Bernstein D, Shiffman ML et al. Diagnosis and Management of Primary Biliary Cholangitis. *Am J Gastroenterol* 2019; 114 (1): 48–63. DOI: 10.1038/s41395-018-0390-3
- Lindor KD, Bowlus CL, Boyer J et al. Primary Biliary Cholangitis: 2018 Practice Guidance from the American Association for the Study of Liver Diseases. *Hepatology* 2019; 69 (1): 394–19. DOI: 10.1002/hep.30145
- Leung KK, Deeb M, Hirschfield GM. Review article: pathophysiology and management of primary biliary cholangitis. *Aliment Pharmacol Ther* 2020; 52 (7): 1150–64. DOI: 10.1111/apt.16023
- Chinese Society of Hepatology, Chinese Medical Association. Guidelines on the diagnosis and management of primary biliary cholangitis (2021). *Zhonghua Nei Ke Za Zhi* 2021; 60 (12): 1024–37. DOI: 10.3760/cma.j.cn112138-20211112-00794
- Smith A, Giles B, Aspinall RJ. Primary biliary cholangitis: advances in understanding and management. *Br J Hosp Med (Lond)* 2022; 83 (3): 1–9. DOI: 10.12968/hmed.2021.0450
- Imam MH, Lindor KD. The natural history of primary biliary cirrhosis. *Semin Liver Dis* 2014; 34 (3): 329–33. DOI: 10.1055/s-0034-1383731
- Lu M, Li J, Haller IV et al. Factors Associated with Prevalence and Treatment of Primary Biliary Cholangitis in United States Health Systems. *Clin Gastroenterol Hepatol* 2018; 16 (8): 1333–41.e6. DOI: 10.1016/j.cgh.2017.10.018
- Wibawa IDN, Shalim CP. Geographical Disparity in Primary Biliary Cholangitis Prevalence: A Mini-review. *Gene Expression* 2022; 21 (2): 41–44. DOI: 10.14218/GE.2022.00005
- Gulamhusein AF, Hirschfield GM. Primary biliary cholangitis: pathogenesis and therapeutic opportunities. *Nat Rev Gastroenterol Hepatol* 2020; 17 (2): 93–110. DOI: 10.1038/s41575-019-0226-7
- Al-Harthy N, Kumagi T. Natural history and management of primary biliary cirrhosis. *Hepat Med* 2012; 4: 61–71. DOI: 10.2147/HMER.S25998
- Lazaridis KN, Talwalkar JA. Clinical epidemiology of primary biliary cirrhosis: incidence, prevalence, and impact of therapy. *J Clin Gastroenterol* 2007; 41 (5): 494–500. DOI: 10.1097/01.mcg.0000225653.07932.8f
- Tanaka A. Current understanding of primary biliary cholangitis. *Clin Mol Hepatol* 2021; 27 (1): 1–21. DOI: 10.3350/cmh.2020.0028
- Lleo A, Jepsen P, Morengi E et al. Evolving Trends in Female to Male Incidence and Male Mortality of Primary Biliary Cholangitis. *Sci Rep* 2016; 6: 25906. DOI: 10.1038/srep25906
- Smyk DS, Rigopoulou EI, Pares A et al. Sex differences associated with primary biliary cirrhosis. *Clin Dev Immunol* 2012; 2012: 610504. DOI: 10.1155/2012/610504
- Carbone M, Mells GF, Pells G et al. Sex and age are determinants of the clinical phenotype of primary biliary cirrhosis and response to ursodeoxycholic acid. *Gastroenterology* 2013; 144 (3): 560–9. e7; quiz e13-4. DOI: 10.1053/j.gastro.2012.12.005
- Kim KA, Ki M, Choi HY et al. Population-based epidemiology of primary biliary cirrhosis in South Korea. *Aliment Pharmacol Ther* 2016; 43 (1): 154–62. DOI: 10.1111/apt.13448
- Invernizzi F, Cilla M, Trapani S et al. Gender and Autoimmune Liver Diseases: Relevant Aspects in Clinical Practice. *J Pers Med* 2022; 12 (6): 925. DOI: 10.3390/jpm12060925
- Jeong SH. Current epidemiology and clinical characteristics of autoimmune liver diseases in South Korea. *Clin Mol Hepatol* 2018; 24 (1): 10–9. DOI: 10.3350/cmh.2017.0066
- Gatselis NK, Zachou K, Lygoura V et al. Geoepidemiology, clinical manifestations and outcome of primary biliary cholangitis in Greece. *Eur J Intern Med* 2017; 42: 81–8. DOI: 10.1016/j.ejim.2017.05.006
- Kanth R, Shrestha RB, Rai I et al. Incidence of Primary Biliary Cholangitis in a Rural Midwestern Population. *Clin Med Res* 2017; 15 (1–2): 13–8. DOI: 10.3121/cm.2017.1351
- James OF, Bhopal R, Howel D et al. Primary biliary cirrhosis once rare, now common in the United Kingdom? *Hepatology* 1999; 30 (2): 390–4. DOI: 10.1002/hep.510300213
- Sood S, Gow PJ, Christie JM, Angus PW. Epidemiology of primary biliary cirrhosis in Victoria, Australia: high prevalence in migrant populations. *Gastroenterology* 2004; 127 (2): 470–5. DOI: 10.1053/j.gastro.2004.04.064
- Myers RP, Shaheen AA, Fong A et al. Epidemiology and natural history of primary biliary cirrhosis in a Canadian health region: a population-based study. *Hepatology* 2009; 50 (6): 1884–92. DOI: 10.1002/hep.23210
- Lu M, Zhou Y, Haller IV et al. Increasing Prevalence of Primary Biliary Cholangitis and Reduced Mortality With Treatment. *Clin Gastroenterol Hepatol* 2018; 16 (8): 1342–1350.e1.
- Tanaka A, Mori M, Matsumoto K et al. Increase trend in the prevalence and male-to-female ratio of primary biliary cholangitis, autoimmune hepatitis, and primary sclerosing cholangitis in Japan. *Hepatol Res* 2019; 49: 881–9. DOI: 10.1111/hepr.13342
- Li H, Guan Y, Han C et al. The pathogenesis, models and therapeutic advances of primary biliary cholangitis. *Biomed Pharmacother* 2021; 140: 111754. DOI: 10.1016/j.biopha.2021.111754
- Liu X, Invernizzi P, Lu Y et al. Genome-wide meta-analyses identify three loci associated with primary biliary cirrhosis. *Nat Genet* 2010; 42 (8): 658–60. DOI: 10.1038/ng.627
- Hirschfield GM, Heathcote EJ, Gershwin ME. Pathogenesis of cholestatic liver disease and therapeutic approaches. *Gastroenterology* 2010; 139 (5): 1481–96. DOI: 10.1053/j.gastro.2010.09.004
- Selmi C, Invernizzi P, Zuin M et al. Genetics and geoepidemiology of primary biliary cirrhosis: Following the footprints to disease etiology. *Semin Liver Dis* 2005; 25: 265–80. DOI: 10.1055/s-2005-916319
- Selmi C, Mayo MJ, Bach N et al. Primary biliary cirrhosis in monozygotic and dizygotic twins: genetics, epigenetics, and environment. *Gastroenterology* 2004; 127 (2): 485–92. DOI: 10.1053/j.gastro.2004.05.005
- Örnolfsson KT, Olafsson S, Bergmann OM et al. Using the Icelandic genealogical database to define the familial risk of primary biliary cholangitis. *Hepatology* 2018; 68 (1): 166–71. DOI: 10.1002/hep.29675
- Gulamhusein AF, Juran BD, Lazaridis KN. GWAS in Primary Biliary Cirrhosis. *Semin Liver Dis* 2015; 35: 392. DOI: 10.1055/s-0035-1567831
- Tanaka A, Leung PS, Gershwin ME. Environmental basis of primary biliary cholangitis. *Exp Biol Med (Maywood)* 2018; 243 (2): 184–9. DOI: 10.1177/1535370217748893
- Burroughs AK, Rosenstein IJ, Epstein O et al. Bacteriuria and primary biliary cirrhosis. *Gut* 1984; 25 (2): 133–7. DOI: 10.1136/gut.25.2.133
- Wang JJ, Yang GX, Zhang WC et al. Escherichia coli infection induces autoimmune cholangitis and anti-mitochondrial antibodies in non-obese diabetic (NOD). B6 (Idd10/Idd18) mice. *Clin Exp Immunol* 2014; 175 (2): 192–201. DOI: 10.1111/cei.12224
- Shimoda S, Nakamura M, Ishibashi H et al. HLA DRB4 0101-restricted immunodominant T cell autoepitope of pyruvate dehydrogenase

- complex in primary biliary cirrhosis: evidence of molecular mimicry in human autoimmune diseases. *J Exp Med* 1995; 181 (5): 1835–45. DOI: 10.1084/jem.181.5.1835
45. Tanaka A, Leung PSC, Gershwin ME. Pathogen infections and primary biliary cholangitis. *Clin Exp Immunol* 2018; 195: 25–34. DOI: 10.1111/cei.13198
 46. Juran BD, Lazaridis KN. Environmental factors in primary biliary cirrhosis. *Semin Liver Dis* 2014; 34: 265–72. DOI: 10.1055/s-0034-1383726
 47. Amano K, Leung PS, Rieger R et al. Chemical xenobiotics and mitochondrial autoantigens in primary biliary cirrhosis: Identification of antibodies against a common environmental, cosmetic, and food additive, 2-octynoic acid. *J Immunol* 2005; 174 (9): 5874–83.
 48. Rieger R, Leung PS, Jeddeloh MR et al. Identification of 2-nonynoic acid, a cosmetic component, as a potential trigger of primary biliary cirrhosis. *J Autoimmun* 2006; 27 (1): 7–16.
 49. Gershwin ME, Selmi C, Worman HJ et al. Risk factors and comorbidities in primary biliary cirrhosis: A controlled interview-based study of 1032 patients. *Hepatology* 2005; 42: 1194–202. DOI: 10.1002/hep.20907
 50. Tanaka A. PBC: No Longer a Western Disease? *Clin Liver Dis* 2020; 16: 227–30. DOI: 10.1002/cld.903
 51. Acharya C, Sahingur SE, Bajaj JS. Microbiota, cirrhosis, and the emerging oral-gut-liver axis. *JCI Insight* 2017; 2 (19): e94416. DOI: 10.1172/jci.insight.94416
 52. Fukui H. Increased Intestinal Permeability and Decreased Barrier Function: Does It Really Influence the Risk of Inflammation? *Inflamm Intest Dis* 2016; 1 (3): 135–45. DOI: 10.1159/000447252
 53. Симаненков В.И., Маев И.В., Ткачева О.Н. и др. Синдром повышенной эпителиальной проницаемости в клинической практике. Мультидисциплинарный национальный консенсус. Кардиоваскулярная терапия и профилактика. 2021; 20 (1): 2758. DOI: 10.15829/1728-8800-2021-2758 [Simanenkov V.I., Maev I.V., Tkacheva O.N. et al. Syndrome of increased epithelial permeability in clinical practice. Multidisciplinary national Consensus. *Cardiovascular Therapy and Prevention*. 2021; 20 (1): 2758. DOI: 10.15829/1728-8800-2021-2758 (in Russian).]
 54. Симаненков В.И., Маев И.В., Ткачева О.Н. и др. Эпителий-протективная терапия при коморбидных заболеваниях. Практические рекомендации для врачей. *Терапевтический архив*. 2022; 94 (8): 6–22. DOI: 10.26442/00403660.2022.08.20152 [Simanenkov V.I., Maev I.V., Tkacheva O.N. et al. Epithelial protective therapy in comorbid diseases. *Practical Guidelines for Physicians*. *Terapevticheskii Arkhiv*. 2022; 94 (8): 6–22. DOI: 10.26442/00403660.2022.08.20152 (in Russian).]
 55. Ampuero J, Lucena A, Hernández-Guerra M et al. Primary biliary cholangitis and SARS-CoV-2 infection: incidence, susceptibility and outcomes. *Gut* 2021; Dec 7: gutjnl-2021-325700. DOI: 10.1136/gutjnl-2021-325700
 56. Прашнова М.К., Райхельсон К.Л., Марченко Н.В., Захаренко С.М. COVID-19 у пациентов с первичным билиарным холангитом. Российский журнал гастроэнтерологии, гепатологии, колопроктологии. 2022; 32 (3): 29–34. DOI: 10.22416/1382-4376-2022-32-3-29-34 [Prashnova M.K., Rajhel'son K.L., Marchenko N.V., Zaharenko S.M. COVID-19 u pacientov s pervichnym biliarnym holangitom. *Rossiyskij zhurnal gastroenterologii, gepatologii, koloproktologii*. 2022; 32 (3): 29–34. DOI: 10.22416/1382-4376-2022-32-3-29-34 (in Russian).]
 57. Brevini T, Maes M, Webb GJ et al. FXR inhibition may protect from SARS-CoV-2 infection by reducing ACE2. *Nature* 2022; Dec 5. DOI: 10.1038/s41586-022-05594-0
 58. Lammers WJ, van Buuren HR, Hirschfield GM et al. Levels of alkaline phosphatase and bilirubin are surrogate end points of outcomes of patients with primary biliary cirrhosis: an international follow-up study. *Gastroenterology* 2014; 147 (6): 1338–49. e5; quiz e15. DOI: 10.1053/j.gastro.2014.08.029
 59. Purohit T, Cappell MS. Primary biliary cirrhosis: Pathophysiology, clinical presentation and therapy. *World J Hepatol* 2015; 7 (7): 926–41. DOI: 10.4254/wjh.v7.i7.926
 60. Трухан Д.И., Филимонов С.Н. Дифференциальный диагноз основных гастроэнтерологических синдромов и симптомов. М.: Практическая медицина, 2016. URL: <https://elibrary.ru/item.asp?id=27499786> [Truhan D.I., Filimonov S.N. *Differencial'nyj diagnost osnovnyh gastroenterologicheskikh sindromov i simptomov*. Moscow: Prakticheskaya medicina, 2016. URL: <https://elibrary.ru/item.asp?id=27499786> (in Russian).]
 61. Трухан Д.И., Филимонов С.Н. Дифференциальный диагноз основных симптомов и синдромов при заболеваниях желудочно-кишечного тракта. Новокузнецк: Полиграфист, 2022. URL: <https://elibrary.ru/item.asp?id=48177755> [Truhan D.I., Filimonov S.N. *Differencial'nyj diagnost osnovnyh simptomov i sindromov pri zabolevaniyah zheludochno-kishechnogo trakta*. Novokuzneck: Poligrafist, 2022. URL: <https://elibrary.ru/item.asp?id=48177755> (in Russian).]
 62. Hirschfield GM, Chazouillères O, Cortez-Pinto H et al. A consensus integrated care pathway for patients with primary biliary cholangitis: a guideline-based approach to clinical care of patients. *Expert Rev Gastroenterol Hepatol* 2021; 15 (8): 929–39.
 63. Lebec D, Sicot C, Degott C, Benhamou JP. Portal hypertension and primary biliary cirrhosis. *Digestion* 1976; 14 (3): 220–6. DOI: 10.1159/000197934
 64. Huet PM, Vincent C, Deslauriers J et al. Portal hypertension in primary biliary cirrhosis (PBC): A reversible condition? Yes, but not in all UDCA treated patients. *Hepatol Res* 2009; 39 (10): 1032–8. DOI: 10.1111/j.1872-034X.2009.00550.x
 65. Warnes TW, Roberts SA, Smith A et al. Portal hypertension in primary biliary cholangitis: prevalence, natural history and histological correlates. *Eur J Gastroenterol Hepatol* 2021; 33 (12): 1595–602. DOI: 10.1097/MEG.0000000000002033
 66. Lindor KD, Gershwin ME, Poupon R et al. Primary biliary cirrhosis. *Hepatology* 2009; 50 (1): 291–308. DOI: 10.1002/hep.22906
 67. Assis DN. Chronic Complications of Cholestasis: Evaluation and Management. *Clin Liver Dis* 2018; 22 (3): 533–44. DOI: 10.1016/j.cld.2018.03.014
 68. Quarneri C, Muratori P, Lalanne C et al. Fatigue and pruritus at onset identify a more aggressive subset of primary biliary cirrhosis. *Liver Int* 2015; 35 (2): 636–41. DOI: 10.1111/liv.12560
 69. Kaplan MM, Gershwin ME. Primary biliary cirrhosis. *N Engl J Med* 2005; 353 (12): 1261–73. DOI: 10.1056/NEJMra043898
 70. Yamagiwa S, Kamimura H, Takamura M, Aoyagi Y. Autoantibodies in primary biliary cirrhosis: recent progress in research on the pathogenetic and clinical significance. *World J Gastroenterol* 2014; 20 (10): 2606–12. DOI: 10.3748/wjg.v20.i10.2606
 71. Murillo Perez CF, Goet JC, Lammers WJ et al. Milder disease stage in patients with primary biliary cholangitis over a 44-year period: A changing natural history. *Hepatology* 2018; 67 (5): 1920–30. DOI: 10.1002/hep.29717
 72. Janmohamed A, Trivedi PJ. Patterns of disease progression and incidence of complications in primary biliary cholangitis (PBC). *Best Pract Res Clin Gastroenterol* 2018; 34–35: 71–83. DOI: 10.1016/j.bpg.2018.06.002
 73. Invernizzi P, Crosignani A, Battezzati PM et al. Comparison of the clinical features and clinical course of antimitochondrial antibody-positive and -negative primary biliary cirrhosis. *Hepatology* 1997; 25 (5): 1090–5. DOI: 10.1002/hep.510250507
 74. Granito A, Muratori P, Muratori L et al. Antinuclear antibodies giving the 'multiple nuclear dots' or the 'rim-like/membranous' patterns: diagnostic accuracy for primary biliary cirrhosis. *Aliment Pharmacol Ther* 2006; 24 (11–2): 1575–83. DOI: 10.1111/j.1365-2036.2006.03172.x
 75. Granito A, Muratori P, Quarneri C et al. Antinuclear antibodies as ancillary markers in primary biliary cirrhosis. *Expert Rev Mol Diagn* 2012; 12 (1): 65–74. DOI: 10.1586/erm.11.82
 76. Nakamura M, Kondo H, Mori T et al. Anti-gp210 and anti-centromere antibodies are different risk factors for the progression of primary biliary cirrhosis. *Hepatology* 2007; 45 (1): 118–27. DOI: 10.1002/hep.21472
 77. Mahl TC, Shockcor W, Boyer JL. Primary biliary cirrhosis: survival of a large cohort of symptomatic and asymptomatic patients followed for 24 years. *J Hepatol* 1994; 20 (6): 707–13. DOI: 10.1016/S0168-8278(05)80139-4
 78. Metcalf JV, Mitchison HC, Palmer JM et al. Natural history of early primary biliary cirrhosis. *Lancet* 1996; 348 (9039): 1399–402. DOI: 10.1016/S0140-6736(96)04410-8
 79. Prince M, Chetwynd A, Newman W et al. Survival and symptom progression in a geographically based cohort of patients with primary biliary cirrhosis: follow-up for up to 28 years. *Gastroenterology* 2002; 123 (4): 1044–51. DOI: 10.1053/gast.2002.36027

80. Locke GR, Therneau TM, Ludwig J et al. Time course of histological progression in primary biliary cirrhosis. *Hepatology* 1996; 23 (1): 52–6. DOI: 10.1002/hep.510230108
81. Boonstra K, Beuers U, Ponstoen CY. Epidemiology of primary sclerosing cholangitis and primary biliary cirrhosis: A systematic review. *J Hepatol* 2012; 56 (5): 1181–8. DOI: 10.1016/j.jhep.2011.10.025
82. Bowlus CL, Gershwin ME. The Diagnosis of Primary Biliary Cirrhosis. *Autoimmun Rev* 2014; 13 (4–5): 441–4. DOI: 10.1016/j.autrev.2014.01.041
83. Ruiz A, Lemoine S, Carrat F et al. Radiologic course of primary sclerosing cholangitis: assessment by three-dimensional magnetic resonance cholangiography and predictive features of progression. *Hepatology* 2014; 59 (1): 242–50. DOI: 10.1002/hep.26620
84. Rawashdeh B, Couillard A, Rawshdeh A et al. Primary Biliary Cholangitis: A Mini-review. *Gene Expression* 2022; 21 (2): 34–40. DOI: 10.14218/GE.2022.00016
85. Haliloglu N, Erden A, Erden I. Primary biliary cirrhosis: evaluation with T2-weighted MR imaging and MR cholangiopancreatography. *Eur J Radiol* 2009; 69 (3): 523–7. DOI: 10.1016/j.ejrad.2007.11.003
86. Sy AM, Ferreira RD, John BV. Hepatocellular Carcinoma in Primary Biliary Cholangitis. *Clin Liver Dis* 2022; 26 (4): 691–704. DOI: 10.1016/j.cld.2022.06.011
87. McGee EE, Castro FA, Engels EA et al. Associations between autoimmune conditions and hepatobiliary cancer risk among elderly US adults. *Int J Cancer* 2019; 144 (4): 707–17. DOI: 10.1002/ijc.31835
88. Natarajan Y, Tansel A, Patel P et al. Incidence of Hepatocellular Carcinoma in Primary Biliary Cholangitis: A Systematic Review and Meta-Analysis. *Dig Dis Sci* 2021; 66 (7): 2439–51. DOI: 10.1007/s10620-020-06498-7
89. Rong G, Wang H, Bowlus CL et al. Incidence and risk factors for hepatocellular carcinoma in primary biliary cirrhosis. *Clin Rev Allergy Immunol* 2015; 48 (2–3): 132–41. DOI: 10.1007/s12016-015-8483-x
90. Trauner M, Graziadei IW. Review article: mechanisms of action and therapeutic applications of ursodeoxycholic acid in chronic liver diseases. *Aliment Pharmacol Ther* 1999; 13 (8): 979–96. DOI: 10.1046/j.1365-2036.1999.00596.x
91. Harms MH, van Buuren HR, Corpechot C et al. Ursodeoxycholic acid therapy and liver transplant-free survival in patients with primary biliary cholangitis. *J Hepatol* 2019; 71 (2): 357–65.
92. Achufusi TGO, Safadi AO, Mahabadi N. *Ursodeoxycholic Acid*. StatPearls Publishing, 2022. In: StatPearls [Internet]. Treasure Island (FL): StatPearls Publishing; 2022 Jan. 2022 Jul 25. URL: <https://pubmed.ncbi.nlm.nih.gov/31424887/>
93. Patel A, Seetharam A. Primary Biliary Cholangitis: Disease Pathogenesis and Implications for Established and Novel Therapeutics. *J Clin Exp Hepatol* 2016; 6 (4): 311–8. DOI: 10.1016/j.jceh.2016.10.001
94. Bahar R, Wong KA, Liu CH, Bowlus CL. Update on New Drugs and Those in Development for the Treatment of Primary Biliary Cholangitis. *Gastroenterol Hepatol (NY)* 2018; 14 (3): 154–63. URL: <https://pubmed.ncbi.nlm.nih.gov/29928160/>
95. Lammers WJ, Hirschfield GM, Corpechot C et al.; Global PBC Study Group. Development and Validation of a Scoring System to Predict Outcomes of Patients With Primary Biliary Cirrhosis Receiving Ursodeoxycholic Acid Therapy. *Gastroenterology* 2015; 149 (7): 1804–1812.e4. DOI: 10.1053/j.gastro.2015.07.061
96. Boberg KM, Wisløff T, Kjøllesdal KS et al. Cost and health consequences of treatment of primary biliary cirrhosis with ursodeoxycholic acid. *Aliment Pharmacol Ther* 2013; 38 (7): 794–803. DOI: 10.1111/apt.12435
97. Cheung AC, Lammers WJ, Murillo Perez CF et al. Effects of Age and Sex of Response to Ursodeoxycholic Acid and Transplant-free Survival in Patients with Primary Biliary Cholangitis. *Clin Gastroenterol Hepatol* 2019; 17 (10): 2076–84.e2. DOI: 10.1016/j.cgh.2018.12.028
98. John BV, Aitchison G, Schwartz KB et al. Male Sex Is Associated With Higher Rates of Liver-Related Mortality in Primary Biliary Cholangitis and Cirrhosis. *Hepatology* 2021; 74 (2): 879–91. DOI: 10.1002/hep.31776
99. Tang R, Wei Y, Li Y et al. Gut microbial profile is altered in primary biliary cholangitis and partially restored after UDCA therapy. *Gut* 2018; 67 (3): 534–41. DOI: 10.1136/gutjnl-2016-313332
100. John BV, Schwartz K, Levy C, Dahman B et al. Impact of Obeticholic acid Exposure on Decompensation and Mortality in Primary Biliary Cholangitis and Cirrhosis. *Hepatol Commun* 2021; 5 (8): 1426–36. DOI: 10.1002/hep4.1720
101. Kulkarni AV, Tevethia HV, Arab JP et al. Efficacy and safety of obeticholic acid in liver disease-A systematic review and meta-analysis. *Clin Res Hepatol Gastroenterol* 2021; 45 (3): 101675. DOI: 10.1016/j.clinre.2021.101675
102. Hirschfield GM, Mason A, Luketic V et al. Efficacy of obeticholic acid in patients with primary biliary cirrhosis and inadequate response to ursodeoxycholic acid. *Gastroenterology* 2015; 148 (4): 751–61.e8. DOI: 10.1053/j.gastro.2014.12.005
103. Hirschfield GM, Mason A, Luketic V et al. Efficacy of obeticholic acid in patients with primary biliary cirrhosis and inadequate response to ursodeoxycholic acid. *Gastroenterology* 2015; 148 (4): 751–61.e8. DOI: 10.1053/j.gastro.2014.12.005
104. Li Y, Lei R, Lei H et al. Side effect profile of pharmacologic therapies for liver fibrosis in nonalcoholic fatty liver disease: a systematic review and network meta-analysis. *Eur J Gastroenterol Hepatol* 2023; 35 (1): 1–14. DOI: 10.1097/MEG.0000000000002471
105. LiverTox: Clinical and Research Information on Drug-Induced Liver Injury [Internet]. Bethesda (MD): National Institute of Diabetes and Digestive and Kidney Diseases; 2012. URL: <https://pubmed.ncbi.nlm.nih.gov/31643176/>
106. Honda A, Ikegami T, Nakamura M et al. Anticholestatic effects of bezafibrate in patients with primary biliary cirrhosis treated with ursodeoxycholic acid. *Hepatology* 2013; 57 (5): 1931–41. DOI: 10.1002/hep.26018
107. Vuppalanchi R, González-Huezo MS, Payan-Olivas R et al. A Multi-center, Open-Label, Single-Arm Study to Evaluate the Efficacy and Safety of Saroglitazar in Patients With Primary Biliary Cholangitis. *Clin Transl Gastroenterol* 2021; 12 (4): e00327. DOI: 10.14309/ctg.0000000000000327
108. Ian Gan S, de Jongh M, Kaplan MM. Modafinil in the treatment of debilitating fatigue in primary biliary cirrhosis: a clinical experience. *Dig Dis Sci* 2009; 54 (10): 2242–6. DOI: 10.1007/s10620-008-0613-3
109. de Vries E, Bolier R, Goet J et al. Fibrates for Itch (FITCH) in Fibrosing Cholangiopathies: A Double-Blind, Randomized, Placebo-Controlled Trial. *Gastroenterology* 2021; 160 (3): 734–43. DOI: 10.1053/j.gastro.2020.10.001
110. Cañado GGL, Couto CA, Guedes LV et al. Fibrates for the Treatment of Primary Biliary Cholangitis Unresponsive to Ursodeoxycholic Acid: An Exploratory Study. *Front Pharmacol* 2022; 12: 818089. DOI: 10.3389/fphar.2021.818089
111. Ballantyne JC, Loach AB, Carr DB. Itching after epidural and spinal opiates. *Pain* 1988; 33 (2): 149–60. DOI: 10.1016/0304-3959(88)90085-1
112. Liberal R, Zen Y, Mieli-Vergani G, Vergani D. Liver transplantation and autoimmune liver diseases. *Liver Transpl* 2013; 19 (10): 1065–77. DOI: 10.1002/lt.23704
113. Kwong AJ, Kim WR, Lake JR et al. OPTN/SRTR 2019 Annual Data Report: Liver. *Am J Transplant* 2021; 21 (Suppl. 2): 208–315. DOI: 10.1111/ajt.16494
114. Montano-Loza AJ, Hansen BE, Corpechot C et al. Factors Associated With Recurrence of Primary Biliary Cholangitis After Liver Transplantation and Effects on Graft and Patient Survival. *Gastroenterology* 2019; 156 (1): 96–107. DOI: 10.1053/j.gastro.2018.10.001
115. Bosch A, Dumortier J, Maucort-Boulch D et al. Preventive administration of UDCA after liver transplantation for primary biliary cirrhosis is associated with a lower risk of disease recurrence. *J Hepatol* 2015; 63 (6): 1449–58. DOI: 10.1016/j.jhep.2015.07.038
116. Kim WR, Lindor KD, Locke GR. Epidemiology and natural history of primary biliary cirrhosis in a US community. *Gastroenterology* 2000; 119 (6): 1631–6.
117. Parés A, Caballería L, Rodés J. Excellent long-term survival in patients with primary biliary cirrhosis and biochemical response to ursodeoxycholic acid. *Gastroenterology* 2006; 130 (3): 715–20. DOI: 10.1053/j.gastro.2005.12.029
118. Kuiper EM, Zondervan PE, van Buuren HR. Paris criteria are effective in diagnosis of primary biliary cirrhosis and autoimmune hepatitis overlap syndrome. *Clin Gastroenterol Hepatol* 2010; 8 (6): 530–4. DOI: 10.1016/j.cgh.2010.03.004
119. Kimura N, Takamura M, Takeda N et al. Paris II and Rotterdam criteria are the best predictors of outcomes in patients with primary biliary cholangitis in Japan. *Hepatol Int* 2021; 15 (2): 437–43. DOI: 10.1007/s12072-021-10163-0
120. Kumagi T, Guindi M, Fischer SE et al. Baseline ductopenia and treatment response predict long-term histological progression in primary

- biliary cirrhosis. *Am J Gastroenterol* 2010; 105 (10): 2186–94. DOI: 10.1038/ajg.2010.216
121. Murillo Perez CF, Harms MH, Lindor KD et al. Goals of Treatment for Improved Survival in Primary Biliary Cholangitis: Treatment Target Should Be Bilirubin Within the Normal Range and Normalization of Alkaline Phosphatase. *Am J Gastroenterol* 2020; 115 (7): 1066–74 DOI: 10.14309/ajg.0000000000000557
122. Goet JC, Murillo Perez CF, Harms MH et al.; GLOBAL PBC Study Group. A Comparison of Prognostic Scores (Mayo, UK-PBC, and GLOBE) in Primary Biliary Cholangitis. *Am J Gastroenterol* 2021; 116 (7): 1514–22. DOI: 10.14309/ajg.0000000000001285
123. Martin P, DiMartini A, Feng S et al. Evaluation for liver transplantation in adults: 2013 practice guideline by the American Association for the Study of Liver Diseases and the American Society of Transplantation. *Hepatology* 2014; 59 (3): 1144–65. DOI: 10.1002/hep.26972
124. Carbone M, Neuberger J. Liver transplantation in PBC and PSC: indications and disease recurrence. *Clin Res Hepatol Gastroenterol* 2011; 35 (6–7): 446–54. DOI: 10.1016/j.clinre.2011.02.007
125. Neuberger J, Portmann B, Macdougall BR et al. Recurrence of primary biliary cirrhosis after liver transplantation. *N Engl J Med* 1982; 306 (1): 1–4. DOI: 10.1056/NEJM198201073060101
126. ter Borg PC, Schalm SW, Hansen BE, van Buuren HR; Dutch PBC Study Group. Prognosis of ursodeoxycholic Acid-treated patients with primary biliary cirrhosis. Results of a 10-yr cohort study involving 297 patients. *Am J Gastroenterol* 2006; 101 (9): 2044–50. DOI: 10.1111/j.1572-0241.2006.00699.x
127. Mayo MJ. Natural history of primary biliary cirrhosis. *Clin Liver Dis* 2008; 12 (2): 277–88. DOI: 10.1016/j.cld.2008.02.012

ИНФОРМАЦИЯ ОБ АВТОРЕ / INFORMATION ABOUT THE AUTHOR

Трухан Дмитрий Иванович – д-р мед. наук, доц., проф. каф. поликлинической терапии и внутренних болезней, ФГБОУ ВО ОмГМУ. E-mail: dmitry_trukhan@mail.ru; ORCID: 0000-0002-1597-1876

Dmitry I. Trukhan – D. Sci. (Med.), Assoc. Prof., Omsk State Medical University. E-mail: dmitry_trukhan@mail.ru; ORCID: 0000-0002-1597-1876

Поступила в редакцию / Received: 19.01.2023

Поступила после рецензирования / Revised: 30.01.2023

Принята к публикации / Accepted: 02.03.2023



Современная практика самоконтроля гликемии: основы эффективного управления сахарным диабетом

Е.В. Бирюкова^{✉1,2}, М.В. Шинкин², И.В. Соловьева^{1,2}

¹ ФГБОУ ВО «Московский государственный медико-стоматологический университет им. А.И. Евдокимова» Минздрава России, Москва, Россия;

² ГБУЗ «Московский клинический научный центр им. А.С. Логинова» Департамента здравоохранения г. Москвы, Москва, Россия
[✉]lena@obsudim.ru

Аннотация

Хроническая гипергликемия как ведущий фактор развития диабетических осложнений требует эффективного лечения с достижением целевых метаболических показателей с момента диагностики сахарного диабета (СД). Самоконтроль гликемии (СКГ) наряду с определением гликированного гемоглобина, включен как основной метод оценки гликемического контроля в действующие рекомендации. В статье освещаются терапевтические цели, основные вопросы СКГ при лечении СД. Анализируется значение СКГ для пациента и врача. Применение СКГ позволяет врачу объективно оценить эффективность назначенного лечения, а пациентам – быть активными участниками процесса терапии. Обсуждается рекомендуемая частота СКГ в зависимости от сахароснижающей терапии. Приведены данные исследований по оценке эффективности СКГ. Самостоятельный мониторинг уровня глюкозы при СД требует высокой точности работы глюкометра для достижения и поддержания уровней глюкозы. Затронуты вопросы выбора глюкометра. Важным критерием для выбора глюкометра является соответствие стандартам точности.

Ключевые слова: сахарный диабет, осложнения, самоконтроль гликемии, гликированный гемоглобин, гипогликемия, глюкометры.

Для цитирования: Бирюкова Е.В., Шинкин М.В., Соловьева И.В. Современная практика самоконтроля гликемии: основы эффективного управления сахарным диабетом. Клинический разбор в общей медицине. 2023; 4 (2): 60–67. DOI: 10.47407/kr2023.4.2.00205

Current practice of blood glucose self-monitoring: the basis for effective control of diabetes mellitus

Elena V. Biryukova^{✉1,2}, Mikhail V. Shinkin², Inna V. Soloveva^{1,2}

¹ Yevdokimov Moscow State University of Medicine and Dentistry, Moscow, Russia;

² Loginov Moscow Clinical Scientific Center, Moscow, Russia

*lena@obsudim.ru

Abstract

Chronic hyperglycemia being a major factor of the diabetes complications requires effective treatment aimed at achieving metabolic targets since the moment of the diabetes mellitus (DM) diagnosis. Self-monitoring of blood glucose (SMBG) together with assessment of HbA_{1c} levels have been included in the current recommendations as the main method for estimation of glycemic control. The paper discusses therapeutic targets and the main issues of blood glucose self-monitoring (SMBG) during treatment of DM. The value of SMBG for patients and physicians is analyzed. The use of SMBG allows the physician to objectively assess the effectiveness of the prescribed treatment and enables the patient's active engagement in the therapy process. The recommended SMBG frequency that depends on the hypoglycemic therapy is discussed. The research data on the SMBG efficacy are provided. Self-monitoring of blood glucose by patients with DM requires high-precision glucose meter to achieve and maintain the glucose levels. The paper touches upon the issues of choosing the glucose meter. Compliance with the accuracy standards is an important criterion for choosing the glucose meter.

Keywords: diabetes mellitus, complications, self-monitoring of blood glucose, glycated hemoglobin, hypoglycemia, glucose meters.

For citation: Biryukova E.V., Shinkin M.V., Soloveva I.V. Current practice of blood glucose self-monitoring: the basis for effective control of diabetes mellitus. Clinical review for general practice. 2023; 4 (2): 60–67. DOI: 10.47407/kr2023.4.2.00205

Сахарный диабет (СД) относится к категории социально значимых неинфекционных заболеваний, лидирует численность пациентов с СД 2-го типа (СД 2) [1, 2]. Наличие у пациента СД влечет за собой снижение качества жизни, необходимость пожизненной фармакотерапии и постоянного контроля гликемии. СД – чрезвычайно актуальная проблема современности, причиняющая значительный медико-социальный и экономический урон. При недостаточно эффективном лечении СД может значительно ограничивать жизнь пациентов из-за развития опасных осложнений, в раз-

витии которых ключевое значение имеет хроническая гипергликемия. Присоединение диабетических осложнений в среднем повышает стоимость лечения заболевания в 3–10 раз [3]; осложнения СД 2 можно предотвратить при помощи надлежащего гликемического контроля [4–6].

Хроническая гипергликемия как ведущий фактор развития диабетических осложнений требует эффективного лечения с достижением целевых метаболических показателей с момента диагностики СД. Концепция «метаболической памяти» или «эффекта насле-

Таблица 1. Алгоритм индивидуализированного выбора целей терапии по HbA_{1c}^{1,2}
Table 1. Algorithm for selection of personalized treatment goals (HbA_{1c} levels)^{1,2}

| Клиническая характеристика/риски | Категории пациентов | | | | | |
|---|---------------------|-----------------|---------------------------------------|-----------------------------------|------------------------|--|
| | Молодой возраст | Средний возраст | Функционально независимые | Пожилой возраст | | |
| | | | | Функционально зависимые | | |
| | | | Без старческой астении и/или деменции | Старческая астения и/или деменция | Завершающий этап жизни | |
| Нет АССЗ ³ /или риска тяжелой гипогликемии ⁴ | <6,5% | <7,0% | <7,5% | <8,0% | <8,5% | Избегать гипогликемий, симптомов гипергликемии |
| Есть АССЗ /или риск тяжелой гипогликемии | <7,0% | <7,5% | <8,0% | | | |
| При низкой ожидаемой продолжительности жизни (менее 5 лет) цели лечения могут быть менее строгими | | | | | | |

¹ Данные целевые значения не относятся к детям, подросткам и беременным.

² Нормальный уровень в соответствии со стандартами исследования DCCT: до 6%.

³ Ишемическая болезнь сердца (инфаркт миокарда в анамнезе, шунтирование/стентирование коронарных артерий, стенокардия), нарушение мозгового кровообращения в анамнезе, заболевания артерий нижних конечностей (с симптоматикой).

⁴ Основными критериями риска тяжелой гипогликемии являются наличие тяжелой гипогликемии в анамнезе, бессимптомная гипогликемия, большая продолжительность СД, хроническая болезнь почек СЗ–5, деменция.

Таблица 2. Целевые значения HbA_{1c}, значения пре- и постпрандиального уровня глюкозы¹
Table 2. Target HbA_{1c} levels, preprandial and postprandial blood glucose levels¹

| HbA _{1c} % ² | Глюкоза плазмы натощак/перед едой/на ночь/ночью, ммоль/л | Глюкоза плазмы через 2 ч после еды, ммоль/л |
|----------------------------------|--|---|
| <6,5 | <6,5 | <8,0 |
| <7,0 | <7,0 | <9,0 |
| <7,5 | <7,5 | <10,0 |
| <8,0 | <8,0 | <11,0 |
| <8,5 | <8,5 | <12,0 |

¹ Данные целевые значения не относятся к детям, подросткам и беременным женщинам.

² Нормальный уровень в соответствии со стандартами DCCT: до 6%.

дия» говорит о сохранение эффекта влияния предшествующего гликемического контроля (хорошего или неудовлетворительного) на развитие и прогрессирование сосудистых осложнений при СД [7]. В частности, феномен эффекта наследия был продемонстрирован в исследовании DCCT (Diabetes Complications and Control Trial): интенсивный контроль гликемии в течение 9 лет и снижение уровня гликированного гемоглобина (HbA_{1c}) на каждый 1% сопровождалось достоверным уменьшением риска развития микрососудистых осложнений на 44% у пациентов с СД 1-го типа [4]. По результатам исследования UKPDS (U.K. Prospective Diabetes Study) у больных с впервые выявленным СД 2 интенсивный контроль гликемии в течение 7,5 года и снижение уровня HbA_{1c} на 1% привели к достоверному уменьшению риска развития микроангиопатий на 37%, инфаркта миокарда на 14%, мозгового инсульта на 12%, ампутаций конечностей на 43% и смерти, связанной с СД, на 21% [5].

Создание хорошей «метаболической памяти» предполагает раннее интенсивное лечение гипергликемии, направленное на нормализацию метаболического контроля, что может отсрочить развитие долгосрочных диабетических осложнений. Раннее интенсивное лече-

ние СД, направленное на достижение целевых показателей гликемии, существенно превосходит эффекты позднего достижения компенсации углеводного обмена после длительного периода неудовлетворительных показателей гликемии [7, 8].

Контроль и мониторинг гликемии

Медикаментозное снижение гипергликемии достигается назначением различных препаратов, об эффективности которых судят по изменению уровня HbA_{1c}. Действующие российские рекомендации подчеркивают важность выбора индивидуальных целей лечения в зависимости от возраста пациента, ожидаемой продолжительности жизни, функциональной зависимости, наличия атеросклеротических сердечно-сосудистых заболеваний (АССЗ) и риска тяжелой гипогликемии (табл. 1) [9].

Целевым уровням HbA_{1c} соответствуют целевые значения пре- и постпрандиального уровня глюкозы (табл. 2).

Мониторинг эффективности сахароснижающей терапии осуществляется по уровню HbA_{1c}, который используется на практике как показатель оценки долгосрочного качества гликемического контроля, так как отра-

Таблица 3. Негликемические факторы, потенциально искажающие уровень HbA_{1c}
 Table 3. Nonglycemic factors being the potential confounders of the HbA_{1c} levels

| Повышают уровень HbA _{1c} | Понижают уровень HbA _{1c} | Повышают или понижают уровень HbA _{1c} |
|--|---|---|
| Анемии (дефицит железа, витамина B ₁₂ , фолиевой кислоты) | Беременность (II и III триместры) | Гемоглобинопатии |
| Хроническое употребление алкоголя | Гемолитические анемии | Терминальная почечная недостаточность |
| Употребление салицилатов, опиоидов | Назначение препаратов железа, витамина B ₁₂ , эритропоэтинов | Генетические факторы |
| Спленэктомия | Прием витамина E, C и других антиоксидантов в больших дозах | Фетальный гемоглобин |
| Выраженная гипербилирубинемия | Антиретровирусная терапия | Метгемоглобин |
| | Лечение рибавирином и интерфероном α | |
| | Острая кровопотеря, переливание крови или эритроцитарной массы | |
| | Ретикулоцитоз | |
| | Ревматоидный артрит | |
| | Хронические заболевания печени | |
| | Выраженная гипертриглицеридемия | |

жает уровень глюкозы крови за предшествующие исследованию HbA_{1c} 2–3 мес. Между регулярными исследованиями HbA_{1c} требуется проводить текущий мониторинг гликемии. Самоконтроль гликемии (СКГ) наряду с определением HbA_{1c} включен как основной метод оценки гликемического контроля в «Алгоритмы специализированной медицинской помощи больным сахарным диабетом» РФ и другие действующие рекомендации [9, 10]. Очевидно, что на практике недостаточно опираться только на показатель HbA_{1c}, поскольку ежедневно концентрация глюкозы в крови подвержена влиянию многочисленных факторов (прием пищи, физическая нагрузка, стресс, прием алкоголя, вирусные инфекции, обострение хронических заболеваний и др.), которые необходимо учитывать в достижении целевых значений гликемии натощак и в постпрандиальный период. Вместе с тем существуют некоторые ограничения использования HbA_{1c} как показателя контроля гликемии. Следует принимать во внимание негликемические факторы, воздействие которых приводит к расхождению между измеренным уровнем HbA_{1c} и истинным гликемическим профилем (табл. 3), в таких клинических ситуациях оценка уровня HbA_{1c} может быть ненадежна и первоначальное значение приобретает СКГ с помощью глюкометра [9, 11, 12]. Ограничения в использовании HbA_{1c} обусловлены лабораторной и индивидуальной вариабельностью. Колебания пре- и постпрандиальных уровней глюкозы разнонаправленно влияют на уровень HbA_{1c} и при его значениях, близких к целевым, относительный вклад уровня глюкозы после еды является преобладающим фактором изменения HbA_{1c} [13].

Поэтому решения об изменении терапии должны проводиться с учетом других данных оценки гликемического контроля и наиболее надежным способом гликемического контроля является комбинация результатов самостоятельного наблюдения за глюкозой крови и HbA_{1c} [9, 14].

Накопленные данные свидетельствуют о том, что полагаться на субъективные ощущения пациентов при по-

пытках достижения индивидуальных показателей гликемического контроля нельзя. Результаты СКГ позволяют оценить ситуацию в различные временные точки: уровень глюкозы натощак/перед едой/на ночь/ночью, через 2 ч после еды. Показатели СКГ выступают важным ориентиром для коррекции дозы сахароснижающих средств в случае гипергликемии и гипогликемии, также дают возможность пациенту увидеть влияние питания, физической нагрузки, медикаментозной терапии.

Применение СКГ позволяет врачу объективно оценить эффективность назначенного лечения, а пациентам – быть активными участниками процесса терапии, формирует ответственность у пациента за его результаты, способствует более серьезному соблюдению рекомендаций [15, 16]. Активное участие пациента в управлении своим заболеванием подразумевает реализацию пациентом возможности сопоставить свои показатели уровня глюкозы крови с индивидуальным целевым уровнем гликемии, выявить взаимосвязи между образом жизни, приемом пищи, терапевтическими вмешательствами и текущими значениями глюкозы крови, проанализировать вероятные причины отсутствия контроля гликемии.

Рекомендуемая частота самоконтроля

Достижение индивидуальных целевых показателей гликемии возможно лишь путем адекватного СКГ со стороны пациента.

Рекомендуемая частота СКГ в зависимости от типа СД отражена в различных руководствах по лечению СД [9, 10]. В соответствии с российскими рекомендациями, мониторинг больных СД 1 без осложнений включает проведение СКГ не менее четырех раз в сутки (до еды, через 2 ч после еды, на ночь, периодически ночью) [9]. Кроме того, дополнительно перед физическими нагрузками и после них, при подозрении на гипогликемию и после ее лечения, при сопутствующих заболеваниях, если предстоят какие-то действия, потенциально опас-

ные для пациента и окружающих (например, вождение транспортного средства или управление сложными механизмами).

СКГ при СД 2 без осложнений в дебюте заболевания и при недостижении целевых уровней гликемического контроля следует осуществлять ежедневно не менее четырех раз в сутки (до еды, через 2 ч после еды, на ночь, периодически ночью) [9]. В дальнейшем его частота определяется видом проводимой сахароснижающей терапии. На диетотерапии СКГ рекомендован не менее одного раза в неделю. В случае применения пероральной сахароснижающей терапии и/или агонистов рецепторов глюкагоноподобного пептида 1-го типа (арГПП-1) и/или базального инсулина СКГ осуществляется не менее одного раза в сутки в разное время и дополнительно 1 гликемический профиль (не менее четырех раз в сутки) в неделю (возможно уменьшение частоты при использовании только препаратов с низким риском гипогликемии). На фоне терапии готовыми смесями инсулина – не менее двух раз в сутки в разное время и дополнительно 1 гликемический профиль (не менее четырех раз в сутки) в неделю, на интенсифицированной инсулинотерапии – ежедневно не менее четырех раз (до еды, через 2 ч после еды, на ночь, периодически ночью). Количество исследований может повышаться при наличии признаков хронических осложнений СД, присоединении сопутствующих заболеваний, появлении дополнительных факторов риска; вопрос о частоте обследований решается индивидуально.

В реальной жизни рекомендуемая частота СКГ, необходимая для отсрочки начала и замедления прогрессирования осложнений СД, не всегда достигается, особенно это касается пациентов с СД 2 [17]. До сих пор многие пациенты с СД 2 заблуждаются, считая, что в домашних условиях им достаточно периодически измерять лишь уровень глюкозы крови натощак (ГКН). Контроль ГКН необходим, однако обычно он не отражает характер и колебания гликемии в течение суток. Отсутствие контроля связанных с приемом пищи пиков концентрации глюкозы в крови является ключевым фактором недостаточного контроля гликемии при СД 2. Неадекватное снижение гликемии после приема пищи ведет к тому, что гипергликемия сохраняется в течение дня. СКГ является наиболее практичным методом мониторинга показателей гликемии после еды [14].

Кроме того, сам факт проведения СКГ не гарантирует улучшения контроля гликемии. Полученные в домашних условиях показатели концентрации глюкозы в крови не всегда анализируются и правильно интерпретируются пациентами или вовсе игнорируются, как следствие, своевременно не проводится коррекция сахароснижающей терапии. Повышение качества самоконтроля возможно за счет использования структурированного подхода и интегрирующего компонента лечебного процесса – обучения больных СД, что отражено в действующих рекомендациях [9, 10]. Структурированный подход с использованием дневника самоконтроля и интеграцией результатов СКГ в лечение СД помогает

более точно интерпретировать полученные результаты в соответствии с физической активностью и принимать соответствующие терапевтические решения [18–20]. Пациенты должны быть обучены интерпретации данных СКГ для коррекции приемов пищи, физической активности или препаратов для достижения конкретных индивидуальных целей. В этом процессе отрабатываются практические навыки, необходимые для СКГ, которые помогут в любой момент проконтролировать гликемию.

У многих больных одной из дополнительных причин хронической гипергликемии является отсутствие должного СКГ. Пациенты зачастую плохо выполняют рекомендации врача, и это касается не только соблюдения диеты или режима физической активности, но и самостоятельного мониторинга гликемии [17]. Так, в исследовании М. Hansen и соавт. показано, что СКГ ежедневно проводили лишь 39% больных СД, несколько раз в неделю – 20%, один-два раза в неделю – 17% и реже одного раза в неделю – 24% [21].

На практике необходимо учитывать факторы, препятствующие повышению эффективности структурированного самоконтроля [18]:

- непонимание пациентами преимуществ СКГ, к которым в первую очередь относится возможность быстрого и достоверного определения уровня глюкозы крови в любое время суток;
- отсутствие коррекции терапии на основании результатов СКГ;
- технические ошибки, совершаемые пациентами при проведении тестов;
- использование неточных систем для мониторинга гликемии в домашних условиях;
- неправильные условия эксплуатации приборов для мониторинга гликемии.

Значение и преимущества СКГ в клинической практике

СКГ играет очень важную роль в ежедневном мониторинге уровня глюкозы в плазме и дополняет тестирование HbA_{1c} при оценке гликемического контроля. СКГ выступает в качестве фактора, влияющего непосредственно на результаты лечения СД на любом его этапе. Данный метод достаточно прост для обучения пациентов, обеспечивает быстрое получение результата, точное измерение концентрации глюкозы в крови, относительно недорог, что является существенным преимуществом СКГ [15, 19, 22, 23]. Недостатками СКГ являются влияние ошибки пользователя на точность теста, необходимость забора нескольких образцов крови в течение дня и ограниченность доступных данных у некоторых глюкометров (отсутствие данных о тенденциях уровня гликемии) [24].

Как уже подчеркивалось, для формирования позитивной «метаболической памяти» и предупреждения развития сосудистых осложнений необходимо поддерживать целевой контроль гликемии, начиная с дебюта СД. Регулярный СКГ с момента выявления СД, инициа-

ции сахароснижающей терапии способствует повышению эффективности лечения, позволяет преодолеть клиническую инертность. Интересные данные представлены в ретроспективном исследовании, которое включало 4987 пациентов с впервые выявленным СД 2 (средний возраст $56,2 \pm 11,5$ года, 51,9% мужчины). Пациенты были рандомизированы в зависимости от наличия/отсутствия раннего СКГ с момента инициации сахароснижающей терапии на группу 1 – ранний СКГ «+», группа 2 – ранний СКГ «-». Выполнение систематического СКГ было связано с лучшим гликемическим контролем, независимо от того, использовались ли метформин, тиазолидиндионы, ингибиторы дипептидилпептидазы-4 или секретагоги в условиях реальной практики. Пациенты из группы регулярного СКГ (СКГ «+») имели более низкий уровень HbA_{1c} , по сравнению с теми, кто не использовал СКГ, при этом максимальная разница показателя составляла 0,55% через 3 мес, а минимальная разница – 0,45% через 6 и 12 мес [25].

Согласно данным систематических обзоров и мета-анализов, дополнительное снижение HbA_{1c} при использовании СКГ у пациентов с СД составляет до 0,4% в зависимости от проводимой терапии [26, 27]. Программы терапевтического ведения пациентов, включающие структурированный СКГ, способствуют большему снижению уровня HbA_{1c} у лиц с СД, увеличению доли пациентов, достигающих целевого контроля гликемии, по сравнению с программами без СКГ [28, 29].

В действующих рекомендациях подчеркивается важность СКГ как необходимого условия для эффективности сахароснижающей терапии, особенно для пациентов, находящихся на инсулинотерапии и получающих неинсулиновые сахароснижающие препараты, которые могут вызвать гипогликемию [9, 10]. Показатели гликемии, полученные в ходе СКГ, позволяют своевременно выявить отклонения от целевых значений гликемии натощак и/или постпрандиальной гликемии и при необходимости интенсифицировать сахароснижающую терапию.

Инсулинотерапия жизненно необходима для всех пациентов с СД 1. По мере увеличения длительности заболевания у пациентов с СД 2 прогрессирует дефицит инсулина, заболеванием все труднее управлять, поэтому для достижения и поддержания рекомендованных целевых показателей гликемии возникает потребность в инсулине.

Показания к назначению инсулина у пациентов с СД 2 [9]:

- у лиц с впервые выявленным СД 2 – при уровне HbA_{1c} , превышающем индивидуальный целевой уровень более чем на 2,5%, и наличии выраженной клинической симптоматики метаболической декомпенсации (возможно временное назначение инсулинотерапии);
- у лиц с анамнезом СД 2 – при отсутствии достижения индивидуальных целей гликемического контроля на фоне лечения оптимальными дозами других сахароснижающих препаратов или их комбинаций;

- при наличии противопоказаний к назначению или непереносимости других сахароснижающих препаратов;
- при кетоацидозе;
- при оперативных вмешательствах, острых интеркуррентных и обострении хронических заболеваний, сопровождающихся нецелевыми уровнями гликемического контроля (возможен временный перевод на инсулинотерапию).

С учетом данных СКГ пациенты с СД 1, СД 2 на инсулинотерапии могут осуществлять подбор доз инсулина в течение суток в зависимости от количества углеводов в пище и физической активности для достижения целевых показателей гликемического контроля. В исследованиях показано, что увеличение ежедневной частоты СКГ было связано с более низким уровнем HbA_{1c} (-0,2% на каждое дополнительное измерение в день) и с меньшим количеством острых осложнений у пациентов с СД 1 [30].

Регулярный СКГ позволяет обученным пациентам с СД реализовать в повседневной жизни рекомендации по физической активности и избежать гипогликемий.

Для пациентов с СД 2, а большинство из них имеют избыточную массу тела, поддержание определенного уровня физической активности имеет большое значение для снижения массы тела, улучшения чувствительности к инсулину. Однако повышение физической активности может негативно отразиться на уровне гликемии и способствовать гипогликемии. Опасение гипогликемии как со стороны врача, так и пациента является дополнительным препятствием для достижения метаболического контроля. В этом плане самостоятельное измерение глюкозы крови позволяет своевременно выявить гипогликемию и, соответственно, осуществить мероприятия, направленные на ее купирование.

Повышение частоты СКГ в рамках многокомпонентной программы контроля массы тела связано не только с улучшением гликемического контроля, но и со значительно лучшей потерей массы тела у пациентов с СД 2 и ожирением. В ретроспективном наблюдательном исследовании S. Tomaš и соавт. пациентов с СД 2 и ожирением распределили в 3 группы в зависимости от терциля частоты СКГ: средние частоты СКГ составляли 2,3 (1,1–2,9) раза в сутки, 3,4 (3–3,9) раза в сутки и 5 (4–7,7) раз в сутки в нижнем (группа 1), среднем (группа 2) и верхнем терцилях (группа 3) соответственно. Участники с самым высоким терцилем частоты СКГ достигли большего снижения массы тела: -10,4 кг (от -7,6 до -14,4 кг) по сравнению со снижением на 8,3 кг (от -5,2 до -12,2 кг) и на 6,9 кг (от -4,2 до -8,9 кг) в среднем и нижнем терцилях соответственно ($p=0,018$). В группе 1 среднее изменение HbA_{1c} составило -1,25% (от -0,6 до -3,1%) по сравнению с -0,8% (от -0,3 до -2%) и -0,5% (от -0,2 до -1,2%) в группах 2 и 3 соответственно ($p=0,048$). К тому же связь между изменением массы тела и частотой СКГ оставалась значимой после поправки на возраст, пол, исходный индекс массы тела, продолжительность диабета и использование инсулинотерапии [31].

Наличие современных глюкометров и умение ими правильно и регулярно пользоваться превращает пациента в активного и полноправного участника управления СД, разделяя ответственность с врачом за результат лечения, что повышает мотивацию к терапевтическим вмешательствам [15, 18, 32]. Отсюда влияние и на другую важную составляющую лечения – приверженность к соблюдению врачебных рекомендаций, и в современных рекомендациях СКГ отводится существенная роль как способу улучшения взаимодействия врача и пациента [9, 10, 23].

Выбор надежного и точного глюкометра для самоконтроля глюкозы крови

С появлением большого количества глюкометров встает вопрос выбора оптимального портативного устройства для измерения глюкозы. Самостоятельный мониторинг уровня глюкозы при СД требует высокой точности работы глюкометра для достижения и поддержания уровней глюкозы, соответствующих индивидуальным целям лечения. При оказании медицинской помощи больным СД врач должен быть уверен, что работа глюкометра соответствует аналитическим критериям качества, необходимым для безопасности и эффективности лечения [23, 33]. Достижение и поддержание целевого уровня гликемии во многом зависит от точности показаний глюкометра, поскольку полученные результаты измерения уровня глюкозы крови служат основой для оценки эффективности сахароснижающей терапии, а также ее своевременного изменения при необходимости. Точность глюкометра – это близость результатов измерений концентрации глюкозы в крови, выполненных с помощью глюкометра, к результатам референтных измерений, выполненных с помощью эталонного лабораторного анализатора [15]. Из-за неточных измерений глюкозы крови глюкометром (занижение или завышение показателей глюкозы в крови) ухудшается СКГ, как следствие, неправильно подбирается доза сахароснижающих препаратов (инсулина и др.), повышается риск гипогликемии и гипергликемии. Индивидуальные глюкометры должны соответствовать ГОСТ Р ИСО 15197-2015 по аналитической и клинической точности, что позволяет повысить эффективность и безопасность сахароснижающей терапии [34].

Благодаря совершенствованию технологий появилась возможность повысить точность измерений глюкозы крови при СКГ. Система для измерения уровня глюкозы крови Контур Плюс Уан (Contour Plus One) включает глюкометр Контур Плюс Уан, тест-полоски Контур Плюс (Contour Plus), приложение Контур Диабитис (Contour Diabetes) и облако Контур (Contour Cloud). Глюкометр Контур Плюс Уан – инновационный прибор последнего поколения, обладающий возможностью синхронизации с мобильным приложением Контур Диабитис. Глюкометр Контур Плюс Уан отличается высокой точностью, доказанная в лабораторных и клинических условиях, и даже превосходящая мини-

мальные требования к точности стандарта ИСО 15197-2013 [35]. Стоит дополнить, что точность глюкометра Контур Плюс Уан продемонстрирована даже при более жестком диапазоне отклонений, чем требует ИСО 15197-2013 с 95% результатов в пределах $\pm 0,52$ ммоль/л или $\pm 9,4\%$ (в сравнении с результатами YSI-анализатора). Высокая точность глюкометра крайне важна не только для улучшения гликемического контроля, но и снижения риска гипогликемии [36], для принятия решения о коррекции терапии, особенно для правильного расчета дозы инсулина [37, 38], при непрерывном мониторинге глюкозы (для калибровки, когда симптомы не соответствуют показаниям, во время восстановления после перенесенной гипогликемии и во время быстрых изменений глюкозы крови) [39].

Существенным преимуществом глюкометра Контур Плюс Уан является технология «Второй шанс», что позволяет снизить необходимость повторного прокола для забора крови и расход тест-полосок: если с первого раза было нанесено недостаточно крови на тест-полоску, то на протяжении 60 с можно дополнительно нанести каплю крови на эту же тест-полоску.

Прибор оснащен световым индикатором, три цвета которого соответствуют сигналам светофора. Такая подсветка позволяет быстро оценить полученную информацию после измерения гликемии – находится ли показание гликемии в пределах, ниже или выше индивидуального целевого значения, и при необходимости предпринять активные действия.

С учетом неуклонного роста числа пациентов с СД 2 и необходимости контроля эффективности сахароснижающей терапии представляется важным внедрение современных информационно-коммуникационных технологий в процесс взаимодействия пациента и лечащего врача с целью оптимизации оказания медицинской помощи. Глюкометр Контур Плюс Уан может автоматически синхронизироваться с мобильным приложением Контур Диабитис. Это приложение регистрирует и организует показания концентрации глюкозы в крови в персонализированный профиль и по сути представляет собой многофункциональный электронный вариант дневника самоконтроля. Приложение позволяет пациентам детализировать их данные глюкозы крови в различных ситуациях, дает возможность увидеть влияние питания, различных продуктов, физической активности на уровень глюкозы, добавлять необходимые напоминания, полезную информацию, включая визуализацию с помощью фотографий пищи, а также голосовые заметки, что расширяет возможности самоанализа, позволяет пациентам получать ценную информацию о закономерностях изменения гликемии под действием различных факторов. Кроме того, благодаря приложению пациент может оставлять примечания о съеденной пище, хлебных единицах, используемых лекарствах и их дозировках, физической активности. Напоминания о запланированных измерениях глюкозы крови или приеме лекарственных средств могут способствовать лучшему соблюдению режима лече-

ния, что увеличивает пользу СКГ, противодействует существующей клинической инерции. Облако Контур делает возможным сохранение неограниченного количества показаний и другой внесенной информации.

Приложение Контур Диабитис имеет настраиваемый целевой диапазон для показаний уровня глюкозы в крови и позволяет пациентам корректировать диапазон нормальных и критических показаний по мере необходимости.

Результаты СКГ для врача очень важны, поскольку являются основным источником информации для принятия решения о дальнейшем лечении СД. Используя функцию отчетов для врача, пациент может предоставлять в электронном виде детализированную информацию, отражающую образ жизни, соблюдение рекомендаций, гликемический контроль, которая синхронизируется непосредственно из приложения Контур Диабитис.

Широкие возможности приложения Контур Диабитис способствуют активному вовлечению пациента в

процесс лечения, СКГ и повышению самоэффективности. В целом, это улучшает приверженность к лечению и обеспечивает возможность структурированного СКГ, поскольку предоставляет реальную возможность анализа и интерпретации полученных информационных данных как пациентом, так и врачом для обеспечения их эффективного и своевременного использования.

Таким образом, СКГ является неотъемлемым компонентом управления СД, при структурированном подходе значимо улучшает терапевтические результаты с активным вовлечением пациента в лечебный процесс. Совершенствование технологий, повышающих точность измерений глюкозы крови, создает условия для оптимизации СКГ, что способствует повышению эффективности сахароснижающей терапии и приверженности к лечению.

Конфликт интересов. Авторы заявляют об отсутствии конфликта интересов.

Conflict of interests. The authors declare that there is not conflict of interests.

Литература / References

1. Дедов И.И., Шестакова М.В., Викулова О.К. и др. Эпидемиологические характеристики сахарного диабета в Российской Федерации: клинико-статистический анализ по данным регистра сахарного диабета на 01.01.2021. Сахарный диабет. 2021; 24 (3): 204–21. DOI: 10.14341/DM12759 [Dedov I.I., Shestakova M.V., Vikulova O.K. et al. Epidemiological characteristics of diabetes mellitus in the Russian Federation: clinical and statistical analysis according to the Federal diabetes register data of 01.01.2021. Diabetes Care. 2021; 24 (3): 204–21. DOI: 10.14341/DM12759 (in Russian).]
2. WHO. <http://www.emro.who.int/noncommunicable-diseases/diabetes/index.html>
3. Bommer C, Sagalova V, Heesemann E et al. Global economic burden of diabetes in adults: projections from 2015 to 2030. Diabetes Care 2018; 41 (5): 963–70. DOI: 10.2337/dc17-1962
4. The Diabetes Control and Complications Trial Research Group. The relationship of glycemic exposure (HbA1c) to the risk of development and progression of retinopathy in the diabetes control and complications trial. Diabetes 1995; 44 (8): 968–83.
5. Stratton IM, Adler AI, Neil HA et al. Association of glycaemia with macrovascular and microvascular complications of type 2 diabetes (UKPDS 35): prospective observational study. BMJ 2000; 321 (7258): 405–12. DOI: 10.1136/bmj.321.7258.405
6. Harding JL, Pavkov ME, Magliano DJ et al. Global trends in diabetes complications: a review of current evidence. Diabetologia 2019; 62 (1): 3–16. DOI: 10.1007/s00125-018-4711-2
7. Дедов И.И., Шестакова М.В. Феномен «метаболической памяти» в прогнозировании риска развития сосудистых осложнений при сахарном диабете. Терапевтический архив. 2015; 87 (10): 4–10. DOI: 10.17116/terarkh201587104-10 [Dedov I.I., Shestakova M.V. The metabolic memory phenomenon in predicting a risk for vascular complications in diabetes mellitus. Terapevticheskij arhiv. 2015; 87 (10): 4–10. DOI: 10.17116/terarkh201587104-10 (in Russian).]
8. Roberto T, Rita BA, Prattichizzo F et al. The “Metabolic Memory” theory and the early treatment of hyperglycemia in prevention of diabetic complications. Nutrients 2017; 9 (5): 437. DOI: 10.3390/nu9050437
9. Алгоритмы специализированной медицинской помощи больным сахарным диабетом. Под ред. И.И. Дедова, М.В. Шестаковой, А.Ю. Майорова. 10-й вып. (доп.). М., 2021. DOI: 10.14341/DM12802 [Standards of specialized diabetes care. Edited by I.I. Dedov, M.V. Shestakova, A.Yu. Mayorov. 10 Edition (revised). Moscow, 2021. DOI: 10.14341/DM12802 (in Russian).]
10. ADA Professional Practice Committee. Pharmacologic Approaches to Glycemic Treatment: Standards of Medical Care in Diabetes-2022. Diabetes Care 2022; 45 (Suppl. 1): S125-S143. DOI: 10.2337/dc22-S009
11. Егшатын Л.В., Бирюкова Е.В. Влияния железодефицитной анемии на значения гликированного гемоглобина. Лечение и профилактика. 2015; 2 (14): 60–4. [Egshatyan L.V., Biryukova E.V. Vliyaniya zhelezodeficitnoj anemii na znacheniya glikirovannogo gemoglobina. Lechenie i profilaktika. 2015; 2 (14): 60–4 (in Russian).]
12. Bloomgarden Z, Handelsman Y. How does CKD affect HbA1c? J Diabetes 2018; 10 (4): 270. DOI: 10.1111/1753-0407.12624
13. Monnier L, Lapinski H, Colette C. Contributions of fasting and post-prandial plasma glucose increments to the overall diurnal hyperglycemia of type 2 diabetic patients: variations with increasing levels of HbA1c. Diabetes Care 2003; 26 (3): 881–5. DOI: 10.2337/diacare.26.3.881
14. Кононенко И.В., Смирнова О.М. Значение комплексного контроля гликемии при сахарном диабете 2-го типа. Проблемы эндокринологии. 2010; 5: 43–51. [Kononenko I.V., Smirnova O.M. Znachenie kompleksnogo kontrolya glykemie pri saharnom diabete 2-go tipa. Problemy endokrinologii. 2010; 5: 43–51 (in Russian).]
15. Майоров А.Ю., Мельникова О.Г., Филиппов Ю.И. Самоконтроль гликемии – основа эффективного лечения сахарного диабета. Эффективная фармакотерапия. Эндокринология. 2014; 46 (5): 62–72. [Majorov A.Yu., Mel'nikova O.G., Filippov Yu.I. Samokontrol' glykemie – osnova effektivnogo lecheniya saharnogo diabeta. Effektivnaya farmakoterapiya. Endokrinologiya. 2014; 46 (5): 62–72 (in Russian).]
16. Moström P, Ahlén E, Imberg H et al. Adherence of self-monitoring of blood glucose in persons with type 1 diabetes in Sweden. BMJ Open Diabetes Res Care 2017; 5 (1): e000342. DOI: 10.1136/bmjdr-2016-000342
17. Rossi MC, Lucisano G, Ceriello A et al. AMD Annals-SMBG Study Group. Real-world use of self-monitoring of blood glucose in people with type 2 diabetes: an urgent need for improvement. Acta Diabetol 2018; 55 (10): 1059–66. DOI: 10.1007/s00592-018-1186-z
18. Анциферов М.Б., Котешкова О.М. Управление сахарным диабетом: значение структурированного самоконтроля. Фарматека. 2014; 5 (278): 81–5. [Anciferov M.B., Koteschkova O.M. Upravlenie saharnym diabetom: znachenie strukturirovannogo samokontrolya. Farmateka. 2014; 5 (278): 81–5 (in Russian).]
19. Molfetta SD, Bosi E, Ceriello A et al. Structured self-monitoring of blood glucose is associated with more appropriate therapeutic interventions than unstructured self-monitoring: A novel analysis of data from the PRISMA trial. Diabetes Res Clin Pract 2021; 181: 109070. DOI: 10.1016/j.diabres.2021.109070
20. Pacheco A, van de Sande-Lee S, Sandova R et al. Effects of a structured education program on glycemic control in type 1 diabetes. Arch Endocrinol Metab 2017; 61 (6): 534–41. DOI: 10.1590/2359-3997000000278

21. Hansen MV, Pedersen-Bjergaard U, Heller SR et al. Frequency and motives of blood glucose self-monitoring in type 1 diabetes: association with glycaemic control, complications, and patient characteristics. *Diabetes Res Clin Pract* 2009; 85 (2): 183–8. DOI: 10.1016/j.diabres.2009.04.022
22. Кузина И.А., Гончарова Е.В., Мартиросян Н.С. и др. Исторические аспекты диагностики и контроля сахарного диабета. *Терапевтический архив*. 2022; 94 (10): 1216–20. DOI: 10.26442/00403660.2022.10.201890 [Kuzina I.A., Goncharova E.V., Martirosyan N.S. et al. Historical aspects of diagnosis and control of diabetes mellitus. *Terapevticheskij arhiv*. 2022; 94 (10): 1216–20. DOI: 10.26442/00403660.2022.10.201890 (in Russian).]
23. Knapp S, Manroa P, Doshi K. Self-monitoring of blood glucose: Advice for providers and patients. *Cleveland Clin J Med* 2016, 83 (5): 355–60. DOI: 10.3949/ccjm.83a.14147
24. Bode BW. The Accuracy and Interferences in Self-monitoring of Blood Glucose. *US Endocrine Disease* 2007: 46–8. DOI: 10.17925/USE.2007.00.2.46
25. Sia HK, Kor CT, Tu ST. Self-monitoring of blood glucose in association with glycemic control in newly diagnosed non-insulin-treated diabetes patients: a retrospective cohort study. *Scientific Reports* 2021; 11 (1): 1176. DOI: 10.1038/s41598-021-81024-x
26. Machry RV, Rados DV, Gregório GR, Rodrigues TC. Self-monitoring blood glucose improves glycemic control in type 2 diabetes without intensive treatment: a systematic review and meta-analysis. *Diabetes Res Clin Pract* 2018; 142: 173–87. DOI: 10.1016/j.diabres.2018.05.037
27. Mannucci E, Antenore A, Giorgino F, Scavini M. Effects of structured versus unstructured self-monitoring of blood glucose on glucose control in patients with non-insulin-treated type 2 diabetes: A meta-analysis of randomized controlled trials. *J Diabetes Sci Technol* 2018; 12: 183–9. DOI: 10.1177/1932296817719290
28. Lalić NM, Lalić K, Jotić A et al. The Impact of Structured Self-Monitoring of Blood Glucose Combined With Intensive Education on HbA1c Levels, Hospitalizations, and Quality-of-Life Parameters in Insulin-Treated Patients With Diabetes at Primary Care in Serbia: The Multicenter SPA-EDU Study. *J Diabetes Sci Technol* 2017; 11 (4): 746–52. DOI: 10.1177/1932296816681323
29. Schnell O, Alawi H, Battelino T et al. Self-monitoring of blood glucose in type 2 diabetes: recent studies. *J Diabetes Sci Technol* 2013; 7: 478–88. DOI: 10.1177/193229681300700225
30. Ziegler R, Heidtmann B, Hilgard D et al. Frequency of SMBG Correlates with HbA1c and Acute Complications in Children and Adolescents with Type 1 Diabetes. *Pediatr Diabetes* 2011; 12 (1): 11–17. DOI: 10.1111/j.1399-5448.2010.00650.x
31. Tomah S, Mahmoud N, Mottalib A et al. Frequency of self-monitoring of blood glucose in relation to weight loss and A1C during intensive multidisciplinary weight management in patients with type 2 diabetes and obesity. *BMJ Open Diab Res Care* 2019; 7 (1): e000659. DOI: 10.1136/bmjdr-2019-000659
32. Schnell O, Alawi H, Battelino T et al. Addressing schemes of self-monitoring of blood glucose in type 2 diabetes: a European perspective and expert recommendation. *Diabetes Technol Ther* 2011; 13 (9): 959–65. DOI: 10.1089/dia.2011.0028
33. Tonyushkina K, Nichols JH. Glucose meters: a review of technical challenges to obtaining accurate results. *J Diabetes Sci Technol* 2009; 3 (4): 971–80. DOI: 10.1177/193229680900300446
34. International Organization for Standardization. International Standard EN ISO 15197:2013. In Vitro diagnostic test systems: Requirements for blood-glucose monitoring systems for self-testing in managing diabetes mellitus. Second Edition 2013-05-15. International Organization for Standardization, 2013. www.iso.org/obp/ui/#iso:std:iso:15197:ed-2:v1:en
35. Bailey T, Wallace JF, Christiansen M. Accuracy and User Performance Evaluation of a New, Wireless-enabled Blood Glucose Monitoring System That Links to a Smart Mobile Device. *J Diabetes Sci Technology* 2017; 11 (4): 736–43. DOI: 10.1177/1932296816680829
36. Pardo S, Shaginian RM, Simmons DA. Accuracy beyond ISO: Introducing a new method for distinguishing differences between blood glucose monitoring systems meeting ISO 15197:2013 accuracy requirements. *J Diabetes Sci Technol* 2018; 12 (3): 650–6. DOI: 10.1177/1932296818762509
37. Stedman M, Rea R, Duff CJ et al. People with type diabetes mellitus (T1DM) self-reported views on their own condition management reveal links to potentially improved outcomes and potential areas for service improvement. *Diabetes Res Clin Pract* 2020; 170: 108479. DOI: 10.1016/j.diabres.2020.108479
38. Stedman M, Rea R, Duff CJ et al. Self-reported views on managing type 1 diabetes mellitus. *J Diabetes Sci Technol* 2021; 15 (1): 198–200. DOI: 10.1177/1932296820937771
39. Campos-Náñez E, Breton MD. Effect of BGM Accuracy on the Clinical Performance of CGM: An In-Silico Study *J Diabetes Sci Technol*. 2017; 11 (6): 1196–206. DOI: 10.1177/1932296817110476

ИНФОРМАЦИЯ ОБ АВТОРАХ / INFORMATION ABOUT THE AUTHORS

Бирюкова Елена Валерьевна – д-р мед. наук, проф. каф. эндокринологии и диабетологии, ФГБОУ ВО «МГМСУ им. А.И. Евдокимова», ГБУЗ «МКНЦ им. А.С. Логинова». E-mail: lena@obsudim.ru; ORCID: 0000-0001-9007-4123

Elena V. Biryukova – D. Sci. (Med.), Prof., Yevdokimov Moscow State University of Medicine and Dentistry; Loginov Moscow Clinical Scientific Center. E-mail: lena@obsudim.ru; ORCID: 0000-0001-9007-4123

Шинкин Михаил Викторович – врач-эндокринолог, науч. сотр. отд. эндокринных и метаболических заболеваний, ГБУЗ «МКНЦ им. А.С. Логинова». E-mail: m.shinkin@mknc.ru; ORCID: 0000-0003-1548-1487

Mikhail V. Shinkin – Endocrinologist, Res. Officer, Loginov Moscow Clinical Scientific Center. E-mail: m.shinkin@mknc.ru; ORCID: 0000-0003-1548-1487

Соловьева Инна Владимировна – ассистент каф. эндокринологии и диабетологии, ФГБОУ ВО «МГМСУ им. А.И. Евдокимова», зав. отд.-нием эндокринологии ГБУЗ «МКНЦ им. А.С. Логинова». E-mail: Inna.dell.85@mail.ru; ORCID: 0000-0002-2125-622X

Inna V. Soloveva – Assistant, Yevdokimov Moscow State University of Medicine and Dentistry; Loginov Moscow Clinical Scientific Center. E-mail: Inna.dell.85@mail.ru; ORCID: 0000-0002-2125-622X

Поступила в редакцию / Received: 14.03.2023

Поступила после рецензирования / Revised: 22.03.2023

Принята к публикации / Accepted: 23.03.2023



Клинический случай острого миелита, ассоциированного с COVID-19

Е.С. Ананьева^{✉1}, Д.П. Круглов², О.М. Воробьева², О.А. Шудрик²

¹ ФГБОУ ВО «Воронежский государственный медицинский университет им. Н.Н. Бурденко» Минздрава России, Воронеж, Россия;

² БУЗ «Воронежская областная клиническая больница №1», Воронеж, Россия

[✉] aes222@mail.ru

Аннотация

В последнее время внимание неврологов стал привлекать острый миелит, ассоциированный с COVID-19, являющийся редким, но тяжелым осложнением коронавирусной инфекции. Острый миелит – воспаление спинного мозга, захватывающее большую часть его поперечника, с поражением серого и белого вещества, клинически проявляющееся двигательной, чувствительной и вегетативной дисфункцией. Патогенез ассоциированного с COVID-19 миелита преимущественно связывают с гиперреактивным системным воспалительным ответом и вторичным аутоиммунно-опосредованным поражением спинного мозга, однако не исключается и прямое проникновение вируса SARS-CoV-2 в центральную нервную систему. В статье приводится описание клинического случая острого поперечного миелита, ассоциированного с COVID-19, анализируются особенности клинической симптоматики, течения и диагностики этого заболевания у пациента, обсуждается эффективность общепринятой терапии.

Ключевые слова: острый миелит, COVID-19, SARS-CoV-2.

Для цитирования: Ананьева Е.С., Круглов Д.П., Воробьева О.М., Шудрик О.А. Клинический случай острого миелита, ассоциированного с COVID-19. Клинический разбор в общей медицине. 2023; 4 (2): 68–72. DOI: 10.47407/kr2023.4.2.00206

Clinical case of COVID-19-associated acute myelitis

Elena S. Ananyeva^{✉1}, Dmitry P. Kruglov², Olesya M. Vorobeveva², Olesya A. Shudrik²

¹ Burdenko Voronezh State Medical University, Voronezh, Russia;

² Voronezh Regional Clinical Hospital №1, Voronezh, Russia

[✉] aes222@mail.ru

Abstract

Recently, COVID-19-associated acute myelitis has begun to attract attention, because it is a rare but severe complication of coronavirus infection. Acute myelitis is an inflammatory disorder of the spinal cord, covering a large part of its diameter, with damage to the grey and white matter, clinically manifested by motor, sensory and autonomic dysfunction. The pathogenesis of COVID-19-associated myelitis is primarily a result of hyperreactive system inflammatory response and secondary autoimmune-mediated spinal cord damage; however, direct virus infiltration of the central nervous system is also possible. This article describes a clinical case of COVID-19-associated acute myelitis, analyzes the features of clinical symptoms, the course and diagnosis of the disease in the patient and the effectiveness of conventional therapy.

Keywords: acute myelitis, COVID-19, SARS-CoV-2.

For citation: Ananyeva E.S., Kruglov D.P., Vorobeveva O.M., Shudrik O.A. Clinical case of COVID-19-associated acute myelitis. Clinical review for general practice. 2023; 4 (2): 68–72. DOI: 10.47407/kr2023.4.2.00206

Введение

Острый миелит – воспаление спинного мозга, захватывающее, как правило, большую часть его поперечника с поражением серого и белого вещества, клинически проявляющееся двигательной, чувствительной и вегетативной дисфункцией. В зависимости от объема вовлечения поперечника спинного мозга различают полный поперечный и парциальный поперечный миелит, а на основании протяженности патологических изменений – продольно распространенный поперечный и продольно ограниченный поперечный миелит [1, 2]. По этиологии выделяют инфекционный, токсический/лекарственно-индуцированный, паранеопластический миелит, миелит при аутоиммунных системных заболеваниях, миелит при аутоиммунных демиелинизирующих заболеваниях центральной нервной системы (ЦНС) и идиопатический миелит [1, 2].

В связи с пандемией коронавирусной инфекции в настоящее время стал привлекать внимание инфекцион-

ный миелит. Инфекционный миелит может быть вызван вирусной, бактериальной и грибковой инфекцией. В зависимости от того, развивается поражение спинного мозга на фоне текущего инфекционного заболевания или непосредственно после его завершения, различают параинфекционный и послеинфекционный миелит [1, 3]. Развитие вирусного миелита традиционно связывают с энтеровирусами, вирусом опоясывающего герпеса, вирусом простого герпеса 1-го типа, вирусом Т-клеточного лейкоза человека и вирусом Зика [1, 4]. В настоящее время в этот список можно добавить коронавирус SARS-CoV-2, вызвавший пандемию COVID-19. Патогенез острого миелита, ассоциированного с COVID-19, объясняют вероятным прямым проникновением SARS-CoV-2 в спинной мозг и/или гиперреактивным системным воспалительным ответом на эту инфекцию и вторичным аутоиммунно-опосредованным поражением спинного мозга [1, 5–8]. Вирус SARS-CoV-2 может проникать в клетки человека через расположенные

на их поверхности рецепторы ангиотензинпревращающего фермента 2 (АПФ2), которые присутствуют не только в альвеолярном эпителии, но и на поверхности глиальных клеток и нейронов головного и спинного мозга [1, 9]. В головной мозг вирус может попадать через обонятельные нервы (после связывания с рецепторами АПФ2 клеток эпителия полости носа), лицевой и блуждающий нервы, проникать в ствол мозга, из которого затем спускается в спинной мозг. В условиях повышения проницаемости гематоэнцефалического барьера существует возможность гематогенного проникновения вируса в ЦНС [1, 5, 6, 8, 10]. Предполагается тесная связь патогенеза острого поперечного миелита, ассоциированного с COVID-19, с механизмом цитокинового шторма, что вызывает воспалительную реакцию с высвобождением макрофагов, интерлейкинов, интерферонов и хемокинов [5, 6]. Вероятное прямое нейротропное действие вируса на спинной мозг не позволяют исключить описанные в литературных источниках случаи развития острого миелита у пациентов после латентного периода от 15 ч до 5 дней и два случая положительного ПЦР-теста цереброспинальной жидкости [9, 10].

За время пандемии коронавирусной инфекции описаны около 50 случаев острого миелита, ассоциированного с COVID-19 [2–6, 8–13]. В опубликованных работах предполагаются и обсуждаются механизмы патогенеза заболевания, отмечаются общепринятые подходы к лечению. Однако алгоритмы диагностики и лечения острого миелита, ассоциированного с COVID-19, до сих пор не разработаны, что, вероятно, связано с редкостью этой патологии и недостаточно четкими представлениями механизмов патогенеза заболевания. Представляем собственное клиническое наблюдение пациента с острым поперечным миелитом, ассоциированным с COVID-19, что дает возможность внести вклад в изучение особенностей клиники и течения этого заболевания, а в перспективе может способствовать формированию базы знаний для разработки алгоритмов диагностики и лечения редкого, но тяжелого осложнения коронавирусной инфекции.

Клинический случай

Пациент Д., 63 лет, поступил в отделение реабилитации БУЗ «Воронежская областная клиническая больница №1» 16.12.2022 с жалобами на шаткость походки, выраженную слабость и ощущение скованности в ногах (больше слева), болезненные спазмы в мышцах ног, чувство ползания мурашек в ногах с ощущением жжения в стопах, зябкость ног. Считает себя больным с ноября–декабря 2021 г. 16.11.2021 поднялась температура до 38°C, которая сохранялась в течение 2–3 дней, чувствовал себя относительно удовлетворительно. Проведенный тест на COVID-19 показал положительный результат. Через 7–10 дней после начала заболевания развивалась слабость в ногах, еще через 5 дней (около 15 дней после начала заболевания) стали беспокоить онемение и покалывание в кончиках пальцев ног, которые в течение нескольких дней распространились на го-

лени, бедра, паховую область. После повторно проведенного тестирования на COVID-19 и получения отрицательного результата 19.12.2021 госпитализирован в неврологическое отделение БУЗ ВОКБ №1 с выраженной слабостью в ногах (лежал, не мог ходить) и чувствительными нарушениями, где проходил обследование и получал лечение по 31.12.2022 с диагнозом: миелополлинейропатия (оверлап-синдром), ассоциированная с коронавирусной инфекцией, с комбинированным нижним парапарезом, чувствительными нарушениями, алгическими проявлениями, тазовыми расстройствами по типу частичной задержки; хронический панкреатит; хронический дуоденит; стеатоз. За время нахождения в стационаре был обследован. Рентгеновская компьютерная томография грудной клетки от 09.12.2021 выявила признаки правосторонней верхнедолевой пневмонии, со средней степенью вероятности, коронавирусной. Пульмонолог трактовал данные как разрешение пневмонии, связанной с новой коронавирусной инфекцией. Магнитно-резонансная томография (МРТ) грудного отдела позвоночника от 09.12.2021: повышение МР-сигнала по STIR в спинном мозге на уровне Th5–Th6 позвонков до 20,0×1,8 мм. При МРТ шейного отдела спинного мозга изменения сигнала выявлено не было. Исследование ликвора от 10.12.2021 не выявило существенных изменений: ликвор прозрачный, белок – 0,4 г/л; цитоз 11/3=4×10⁶/л, глюкоза – 3,2 ммоль/л. ПЦР-тест ликвора на COVID-19 – отрицательный. Общие анализы крови, мочи – в пределах нормы. С-реактивный белок составил <3 мг/л. Исследование крови на Iues, гепатиты, ВИЧ дало отрицательные результаты. Также 10.12.2021 пациенту проведена электронейромиография (ЭНМГ), показавшая ЭНМГ-признаки негрубого генерализованного симметричного дистального аксонально-демиелинизирующего поражения периферических сенсорных нервов рук, а также сенсорных нервов ног и поверхностных моторных волокон левого малоберцового нерва по полиневритическому типу. Ультразвуковое исследование (УЗИ) брюшной полости: признаки гепатомегалии, диффузных изменений печени и поджелудочной железы, гастростаза. УЗИ мочевого пузыря выявило наличие остаточной мочи =13 см³. Лечение предусматривало введение глюкокортикоидных гормонов (метилпреднизолон 1000 мг №5), проведен плазмаферез №6 (после которого пациент отмечал существенное улучшение состояния и уменьшение слабости в ногах), применялись препараты нейрометаболического действия, вазоактивные препараты, тиоктовая кислота, витамины и препараты, рекомендованные гастроэнтерологом, физиотерапевтическое лечение, лечебная физкультура. Пациент отмечал хороший эффект терапии: если до госпитализации он не мог ходить, то после выписки из стационара смог самостоятельно передвигаться с помощью ходунков. С 21.01.2022 по 11.02.2022 пациент находился на лечении в Неврологическом отделении для больных с нарушением мозгового кровообращения (реабилитация), где проводились занятия на аппарате Artromot, элек-

тростимуляция аппаратом «Акорд», кинезотерапия, занятия на беговой дорожке с разгрузкой веса по методу функциональной электростимуляции, на стабилотметрической платформе, механотерапия с биологической обратной связью (БОС), эрготерапия, аэроионотерапия. В связи с сохраняющейся слабостью, болезненными судорогами, ощущением жжения в ногах и неустойчивостью походки пациент Д. с 22.03.2022 по 09.04.2022 повторно проходил обследование и лечение в неврологическом отделении БУЗ ВОКБ №1. МРТ головного мозга с внутривенным контрастированием: единичные очаги в обеих гемисферах (в лобных долях и паравентрикулярно), не накапливающие контраст (более вероятно, сосудистого генеза), очаговое кистозное образование ствола мозолистого тела и расширенная структура в левой лобной области (более вероятно, анатомическая вена мозга). При МРТ грудного отдела позвоночника с контрастированием от 29.03.2022 выявлено достаточно равномерное повышение МР-сигнала от спинного мозга по STIR на уровне Th4–Th9, участков накопления контраста веществом спинного мозга не выявлено. Гемангиома Th6. МРТ шейного отдела позвоночника от 06.04.2022 выявило неравномерное повышение сигнала на уровне C4–C7 по STIR, не накапливающее контрастное вещество. Стеноз позвоночного канала на этом уровне. При стимуляционной ЭНМГ верхних и нижних конечностей выявлены признаки симметричного дистального негрубого первично аксонального поражения волокон нервов верхних и нижних конечностей по полиневритическому типу и косвенные ЭМГ-признаки поражения двигательной корешковой системы уровня L5 с развитием вторичной аксонопатии моторных волокон малоберцового нерва с двух сторон с S>D. Игольчатая ЭНМГ данных за первично мышечное и нейрогенное поражение мышц не выявила. При исследовании офтальмологом поставлен диагноз: ангиопатия сетчатки. Анализ на олигоклональный IgG определил поликлональный синтез IgG в цереброспинальной жидкости и крови (1-й тип синтеза). Также пациенту проводилось исследование на anti-Borrelia burgdorferi IgG <5 (отрицательно) и anti-Borrelia burgdorferi IgM (отрицательно). После проведения терапии (дексаметазон, L-лизина эсцинат, антиоксиданты, миорелаксанты, антидепрессанты, прегабалин, препараты метаболического действия), иглорефлексо-терапии и лечебной физкультуры пациент отмечал незначительное улучшение состояния, стал увереннее передвигаться, но продолжал ходить с помощью ходунков. 10.11.2022 больному проведено исследование на наличие Anti SARS-CoV-2, S1 (RBD) S2, IgG [количество антител к белку S1 (RBD) S2 коронавируса IgG] – 58 ВАУ/мл (положительный). Согласно рекомендации невролога из ФГАУ «НМИЦ нейрохирургии им. Н.Н. Бурденко», у которого 25.11.2022 в частном порядке консультировался пациент с целью исключения аномалии сосудов спинного мозга, проведено МРТ шейного и грудного отдела позвоночника без контрастного усиления и после контрастного усиления. TRICKS:

при исследовании и анализе изображений спинного мозга достоверно участков патологического изменения МР-сигнала в последнем не определялось, однако на фоне артефактов от микродвижений пациента полностью исключить их наличие было нельзя на уровне Th4–Th6 (слабое повышение сигнала в режиме T2 в области передних рогов спинного мозга билатерально). В режиме TRICKS при болюсном введении контрастного вещества получены изображения межреберных артерий и их ветвей. Каких-либо патологических изменений, наличия патологических сосудистых образований в структурах артериального и венозного кровообращения на исследованном уровне не определялось. Патологического контрастирования в спинном мозге, позвоночном канале и паравертебральных тканях не выявлено. В связи с сохраняющейся шаткостью походки, усиливающейся в вечернее время, скованностью, чувством стягивания и болезненными судорогами в ногах, слабостью в ногах (больше в левой), ощущением покалывания в ногах и чувством жжения в стопах пациент Д. 09.12.2022 поступил на лечение в отделение реабилитации БУЗ ВОКБ №1. В неврологическом статусе: черепно-мозговые нервы без особенностей. Сухожильные рефлексы с рук живые симметричные, патологические кистевые рефлексы не выявляются, с ног – повышены, без существенной разницы сторон, ахилловы рефлексы с клонусом. Выявляется двухсторонний рефлекс Бабинского. Тонус мышц верхних конечностей не изменен, нижних конечностей – повышен (спастичность) без существенной разницы сторон. Нижний парапарез (до 4 баллов слева, 4,5 балла справа в сгибателях и разгибателях голени) с преобладанием в дистальных отделах нижних конечностей (до 3 баллов слева, 3,5 балла справа в разгибателях стоп, в сгибателях стоп – до 4 и 4,5 балла соответственно). Предъявляет гипестезию поверхностной чувствительности с уровня Th9–Th10 справа, с уровня Th6–Th7 слева, гипестезию глубокой чувствительности в ногах. Атаксия при проведении пяточно-коленной пробы с двух сторон. В позе Ромберга пошатывается с закрытыми глазами. Пробы для оценки координации движений верхних конечностей выполняет удовлетворительно. Ходит по отделению и палате самостоятельно, при необходимости выйти из отделения или пройти по улице пользуется тростью. Повторное ЭНМГ-исследование признаков поражения сенсорных и моторных волокон нервов нижних конечностей не выявило; обнаружены косвенные ЭМГ-признаки поражения двигательной корешковой системы уровня L5 с развитием вторичной аксонопатии моторных волокон малоберцового нерва с двух сторон. Пациенту проводится курс симптоматической терапии и реабилитации, на фоне которой пациент отмечает снижение выраженности болезненных судорог и скованности в ногах.

Обсуждение

В приведенном клиническом случае, как и в большинстве описанных ранее случаях острого миелита, ин-

фекционный, ассоциированный с COVID-19 миелит наблюдался у мужчины на 7-м десятилетии жизни (чаще 50–70 лет), развитию миелита предшествовала лихорадка с подъемом температуры до фебрильных цифр. Признаки миелита развились подостро через 7–10 дней (1–2 недели) после появления симптоматики COVID-19 [1, 5, 6, 8], а при обследовании пациента в первые дни пребывания в стационаре были выявлены признаки пневмонии в стадии разрешения. Первыми признаками миелита явились двигательные нарушения, сочетавшиеся с нарушением функции тазовых органов (частичная задержка мочи). Как в большинстве описанных случаев, миелит затронул грудные сегменты, в данном случае Th5–Th6. Прогрессирующий спастический нижний парапарез с повышением рефлексов, двусторонним симптомом Бабинского был асимметричным, с преобладанием мышечной слабости в дистальных отделах нижних конечностей. Чувствительные нарушения (парестезии, снижение чувствительности) вначале возникли в дистальных отделах ног и затем распространились вверх до уровня паховой области, а при неврологическом осмотре были выявлены проводниковые нарушения поверхностных и глубоких видов чувствительности с уровня среднегрудных дерматомов. Наряду с поражением спинного мозга были выявлены признаки поражения периферической нервной системы: симметричное дистальное первично аксональное поражение волокон нервов верхних и нижних конечностей по полиневритическому типу и поражение двигательной корешковой системы. Клинически значимых изменений в анализах крови и цереброспинальной жидкости выявлено не было, что создало определенные трудности диагностики, но не противоречило результатам лабораторных исследований, проведенных у пациентов с острым миелитом, ассоциированным с COVID-19, по литературным данным [1, 4]. При нейровизуализации в начале заболевания было выявлено повышение МР-сигнала по STIR в спинном мозге на уровне Th5–Th6 позвонков до 20×1,8 мм, через 4 мес при описании спинного мозга на уровне Th4–Th9 по STIR выявлялось равномерное повышение МР-сигнала, без признаков накопления контрастного вещества, а через год после начала заболевания достоверно участков патологического изменения МР-сигнала в последнем не определялось, однако не исключалось их наличие на уровне Th4–Th6 (слабое повышение сигнала в режиме T2 в области передних рогов спинного мозга билатерально). В литературных источниках приводятся примеры положительного эффекта проводимой пульс-терапии метилпреднизолоном по 1000 мг [6, 8, 10–12], но некоторые авторы обращают внимание на недостаточную эффективность терапии глюкокортикостероидами и отмечают возможность использования иммуноглобулинов и плазмафереза [1, 10, 13]. В представленном случае кли-

нически значимый эффект стал отмечаться после плазмафереза, проведенного на фоне отсутствия эффекта высоких доз кортикостероидов, вводимых внутривенно в течение 5 дней. В течение года после проведения повторных курсов симптоматической терапии, направленной на реабилитацию пациента, с активным использованием лечебной физкультуры, в том числе кинезотерапии, механотерапии с БОС, занятий на стабилотерапевтической платформе и беговой дорожке, эрготерапии, аэроионотерапии, физиотерапевтических методов лечения, отмечалось постепенное улучшение состояния, проявляющееся существенным регрессом двигательных нарушений и улучшением качества жизни пациента. Таким образом, анализируя представленный клинический случай, можно отметить такие нередко встречаемые при описаниях случаев острого поперечного миелита, ассоциированного с инфекцией SARS-CoV-2, особенности, как зрелый возраст пациента, подострое развитие симптоматики, отсутствие воспалительных изменений в крови и цереброспинальной жидкости, отрицательные результаты ПЦП на SARS-CoV-2 при анализе цереброспинальной жидкости, возможность сочетания клиники острого миелита с поражением периферических нервов и спинномозговых корешков, положительный ответ на иммунотерапию. Вышеизложенное дает возможность предположить, что в представленном случае патогенез острого миелита, ассоциированного с COVID-19, в большей степени можно связать с гиперреактивным иммунно-опосредованным ответом на инфекцию SARS-CoV-2 и вторичным аутоиммунно-опосредованным поражением спинного мозга.

Заключение

Анализируя представленный клинический случай острого миелита, ассоциированного с COVID-19, можно отметить такие особенности заболевания, как подострое развитие клинической симптоматики через 1–2 недели после манифестации симптомов COVID-19 у пациента пожилого возраста, отсутствие воспалительных изменений в крови и цереброспинальной жидкости, поликлональный синтез IgG в цереброспинальной жидкости и сыворотке крови, отрицательные результаты ПЦП на SARS-CoV-2 при анализе цереброспинальной жидкости, выявление высокого уровня IgG-антител к спайковому (S) белку SARS-CoV-2 в крови, сочетание клиники острого миелита с поражением периферических нервов и спинномозговых корешков, положительный ответ на иммунотерапию и существенный регресс неврологической симптоматики в течение года на фоне симптоматической и реабилитационной терапии.

Конфликт интересов. Авторы заявляют об отсутствии конфликта интересов.

Conflict of interests. The authors declare that there is not conflict of interests.

Литература / References

1. Григорьева В.Н., Руина Е.А., Лесникова А.А. Острый миелит, ассоциированный с COVID-19. *Неврология. Психиатрия*. 2021; 20 (9): 31–5. DOI: 10.31550/1727-2378-2021-20-9-31-35 [Grigor'eva V.N., Ruina E.A., Lesnikova A.A. COVID-19-associated acute myelitis. *Psichiatriya*. 2021; 20 (9): 31–5. DOI: 10.31550/1727-2378-2021-20-9-31-35 (in Russian).]
2. Durrani M, Kucharski K, Smith Z et al. Acute transverse myelitis secondary to severe acute respiratory syndrome coronavirus 2 (SARS-CoV-2): a case report. *Clin Pract Cases Emerg Med* 2020; 4 (3): 344–8. DOI: 10.5811/cpcem.2020.6.48462
3. Beh SC, Greenberg BM, Frohman T et al. Transverse myelitis. *Neurol Clin* 2013; 31 (1): 79–138. DOI: 10.1016/j.ncl.2012.09.008
4. Águila-Gordo D, Manuel Flores-Barragán J, Ferragut-Lloret F et al. Acute myelitis and SARS-CoV-2 infection. A new etiology of myelitis? *J Clin Neurosci* 2020; 80: 280–1. DOI: 10.1016/j.jocn.2020.07.074
5. Sotoca J, Rodríguez-Álvarez Y. COVID-19-associated acute necrotizing myelitis. *Neurol Neuroimmunol Neuroinflamm* 2020; 7 (5): 1–3. DOI 10.1212/NXI.0000000000000803
6. Munz M, Wessendorf S, Koretsis G et al. Acute transverse myelitis after COVID-19 pneumonia. *J Neurol* 2020; 267 (8): 2196–7. DOI: 10.1007/s00415-020-09934-w
7. Moore JB, June CH. Cytokine release syndrome in severe COVID-19. *Science* 2020; 368: 473–4.
8. Курушина О.В., Барулин А.Е. Поражение центральной нервной системы при COVID-19. *Журнал неврологии и психиатрии им. С.С. Корсакова*. 2021; 121 (1): 92–7. DOI: 10.17116/jnevro202112101192 [Kurushina O.V., Barulin A.E. Effects of COVID-19 on the central nervous system. *Zhurnal neurologii i psichiatrii im. S.S. Korsakova*. 2021; 121 (1): 92–7. DOI: 10.17116/jnevro202112101192 (in Russian).]
9. Luis MB, Liguori NF, López PA, Alonso R. SARS-CoV-2 RNA detection in cerebrospinal fluid: Presentation of two cases and review of literature. *Brain Behav Immun Health* 2021; 15: 100282. DOI:10.1016/j.bbih.2021.100282
10. Ахмеджанова Л.Т., Воскресенская О.Н., Исайкин А.И. и др. Острый рассеянный миелит на фоне новой коронавирусной инфекции COVID-19. *Клиническое наблюдение. Терапевтический архив*. 2021; 93 (11): 1375–80. DOI: 10.26442/00403660.2021.11.201168 [Ahmedzhanova L.T., Voskresenskaya O.N., Isajkin A.I. et al. Acute disseminated encephalomyelitis and myelitis associated with new coronavirus infection COVID-19. Case report. *Terapevticheskij arhiv*. 2021; 93 (11): 1375–80. DOI: 10.26442/00403660.2021.11.201168 (in Russian).]
11. Román GS, Gracia F, Torres A et al. Acute Transverse Myelitis (ATM): Clinical Review of 43 Patients With COVID-19-Associated ATM and 3 Post-Vaccination ATM Serious Adverse Events With the ChAdOxlnCoV-19 Vaccine (AZD1222). *Front Immunol* 2021; 12: 653786. DOI: 10.3389/fimmu.2021.653786
12. Мецереякова А.В., Воробьева А.С. Клинические особенности острого поперечного миелита, как неврологического осложнения новой коронавирусной инфекции (клинический случай). В кн.: *Инновационные аспекты развития науки и техники НОО «Цифровая наука»*. М., 2021. С. 257–60. [Meshcheryakova A.V., Vorob'yova A.S. Klinicheskie osobennosti ostrogo poperechnogo mielita, kak neurologicheskogo oslozhneniya novoj koronavirusnoj infekcii (klinicheskij sluchaj). In: *Innovatsionnye aspekty razvitiya nauki i tekhniki NOO "Cifrovaya nauka"*. Moscow, 2021. P. 257–60 (in Russian).]
13. Казанцева И.В. Миелит после перенесенной новой коронавирусной инфекции. URL: <https://volynka.ru/articles/text/2455> [Kazanceva I.V. Mielit posle perenesennoj novoj koronavirusnoj infekcii. URL: <https://volynka.ru/articles/text/2455> (in Russian).]

ИНФОРМАЦИЯ ОБ АВТОРАХ / INFORMATION ABOUT THE AUTHORS

Ананьева Елена Сергеевна – канд. мед. наук, ассистент каф. неврологии, лечебного факультета, ФГБОУ ВО «ВГМУ им. Н.Н. Бурденко». E-mail: aes222@mail.ru

Elena S. Ananyeva – Cand. Sci. (Med.), Burdenko Voronezh State Medical University. E-mail: aes222@mail.ru

Круглов Дмитрий Павлович – врач-невролог, зав. отд-нием медицинской реабилитации взрослых с нарушением функций периферической нервной системы и костно-мышечной системы, БУЗ «Воронежская ОКБ №1»

Dmitry P. Kruglov – Neurologist, Voronezh Regional Clinical Hospital №1

Воробьева Олеся Михайловна – врач-невролог неврологического отд-ния, БУЗ «Воронежская ОКБ №1»

Olesya M. Vorobeva – Neurologist, Voronezh Regional Clinical Hospital №1

Шудрик Олеся Анатольевна – врач-невролог отд-ния медицинской реабилитации взрослых с нарушением функций периферической нервной системы и костно-мышечной системы, БУЗ «Воронежская ОКБ №1»

Olesya A. Shudrik – Neurologist, Voronezh Regional Clinical Hospital №1

Поступила в редакцию / Received: 15.02.2023

Поступила после рецензирования / Revised: 28.02.2023

Принята к публикации / Accepted: 02.03.2023



Критерии идеального метода диагностики в нейрохирургии

Л.Б. Лихтерман ✉

ФГАУ «Национальный медицинский исследовательский центр нейрохирургии им. акад. Н.Н. Бурденко» Минздрава России, Москва, Россия

✉ Likhterman@nsi.ru

Аннотация

На основании изучения 100-летней истории развития распознавания патологии головного и спинного мозга впервые разработаны критерии идеального метода диагностики в нейрохирургии. Среди них определяющими являются такие качества, как дистантная визуализация, безвредность и доступность. К сегодняшним лидерам в приближении к идеальному методу относятся: нейротепловидение, ультразвуковая томография, компьютерная рентгеновская томография, магнитно-резонансная томография с модификациями.

Ключевые слова: нейродиагностика, ультразвуковая томография, компьютерная томография, магнитно-резонансная томография.

Для цитирования: Лихтерман Л.Б. Критерии идеального метода диагностики в нейрохирургии. Клинический разбор в общей медицине. 2023; 4 (2): 73–76. DOI: 10.47407/kr2023.4.2.00207

Criteria of ideal diagnostic method in neurosurgery

Leonid B. Likhterman ✉

Burdenko National Medical Research Centre for Neurosurgery, Moscow, Russia

✉ Likhterman@nsi.ru

Abstract

The criteria of ideal diagnostic method in neurosurgery were first developed based on studying the hundred-year history of the brain and spinal cord disorder recognition development. Among these such characteristics, as remote visualization, safety, and accessibility are decisive. The today's leaders that are most close to the ideal method are as follows: thermal imaging, ultrasound tomography, X-ray computed tomography, magnetic resonance imaging and its modifications.

Keywords: neurodiagnostics, ultrasound tomography, computed tomography, magnetic resonance imaging

For citation: Likhterman L.B. Criteria of ideal diagnostic method in neurosurgery. Clinical review for general practice. 2023; 4 (2): 73–76.

DOI: 10.47407/kr2023.4.2.00207

Природа основательно «укрыла» головной мозг. Роль своеобразной «брони» играет череп. Этот мощный костный панцирь окружает мозг со всех сторон, оставляя отверстия и щели, через которые проходят ствол мозга, кровеносные сосуды и черепные нервы. Благодаря такой защите от воздействий внешней среды мозг может с высокой надежностью функционировать в самых различных ситуациях – эволюция работала на норму, на здоровье, на совершенство.

При травмах и болезнях защита мозга – череп превращается в непреодолимое препятствие для прямого распознавания патологии. Мозг нельзя прощупать, как это делают при исследовании органов брюшной полости; мозг нельзя выстухать и выслушать, как при исследовании легких и сердца. Поэтому вся диагностика заболеваний мозга долгое время строилась преимущественно на косвенных признаках – на симптомах и синдромах нарушения движений, чувствительности, координации, статики, зрения, речи, интеллекта и других мозговых функций, выявляемых неврологом при расспросе пациента, а также с помощью молоточка и иголки. Однако точное распознавание таким путем нередко весьма затруднительно, поскольку неврологические симптомы многозначны. Например, парез конечностей может быть обусловлен поражением лобной или

теменной доли, подкорковых узлов, ствола мозга или мозжечка. Тот же парез может быть первичным симптомом, симптомом «по соседству» либо «на отдалении», может зависеть от смещения мозга, отека или нарушений его кровоснабжения и т.д.

Установление истинной локализации и происхождения того или иного признака мозговой патологии – сложная задача. И даже мэтры порой могут ошибаться.

Вспоминается давний эпизод, когда к одному больному с неясным диагнозом были приглашены на консилиум три крупнейших столичных невролога. Один из них занимался сосудистыми заболеваниями и решил, что у пациента тромбоз средней мозговой артерии. Другой изучал энцефалиты, и его заключение доказывало воспаление мозга. Третий, работавший с нейрохирургической патологией, предположил опухоль. Каждый из ученых имел основания для своего диагноза. Истина, однако, не могла быть тройственной: у больного оказалась опухоль правой височной доли.

Успех в лечении заболеваний нервной системы во многом зависит от их раннего распознавания. Может ли на основании косвенных признаков всегда точным и быстрым быть диагноз в городских и районных больницах? Очевидно, что в помощь врачу нужны доступные методы инструментального распознавания мозговой

патологии, способные преодолевать черепной барьер. Собственно, вся история нейрохирургии и неврологии есть поиск таких методов исследования.

Понятно, что в соответствии с научно-техническим уровнем своего времени многие методы диагностики в нейрохирургии были травматичны, кровавы, опасны. Это вызывало их справедливую критику. Отсюда и пошло противопоставление безопасного и интеллектуального клиницизма опасному и примитивному техницизму. Тогда и родился крылатый афоризм Н.Н. Бурденко (1937 г.): «Диагностическое мероприятие не должно быть опасней хирургического вмешательства и не должно отягощать положение больного». Все же и вентрикулография, и пневмоэнцефалография, и контрастная миелография оказались полезными в развитии нейродиагностики, впервые сделав ее визуализированной [1].

Научно-техническая революция второй половины XX в. открыла принципиально новые возможности для создания методов дистантной визуализации головного и спинного мозга. Для их разработки и оценки нужны объективные критерии.

Изучив развитие методов диагностики на протяжении 100-летней истории нейрохирургии, проанализировав современную патентную документацию ведущих стран мира, периодическую и монографическую литературу, мы разработали комплекс критериев идеального метода диагностики нейрохирургической патологии [2]. Главные из них:

1. Информативность: видение патологического процесса через закрытые череп и позвоночник и получение структурных и функциональных представлений о состоянии головного и спинного мозга.
2. Безвредность для пациента и персонала.
3. Бескровность и безболезненность.
4. Техническая и экономическая доступность.

В нейрохирургии и неврологии в последние десятилетия появилась масса новых методов, включая такие комплексные, как, например, позитронно-эмиссионная томография. В перспективе голография: гамма, оптическая, акустическая...

Анализ каждого метода нейродиагностики следует осуществлять с учетом его возможностей и ограничений. Такой подход позволил выявить сегодняшних лидеров, наиболее приближающихся к идеальному методу диагностики.

Рассмотрим их.

Нейротепловидение. Оно основано на пассивной локализации инфракрасного излучения, постоянно продуцируемого органами и тканями человека в процессе жизнедеятельности. Метод сочетает абсолютную безвредность с визуализацией лоцируемого участка тела или конечностей [3]. Однако если для распознавания патологии периферической нервной системы это идеальный метод, то при заболеваниях головного и спинного мозга тепловидение не способно по своим физическим характеристикам обеспечить прямую визуализацию внутричерепного и внут-

рипозвоночного содержимого. Вместе с тем по косвенным признакам – изменение тепловой продукции в определенных кожных зонах – инфракрасная термография несет ценную диагностическую информацию. Аппаратура малогабаритна и совмещена с персональным компьютером, что обеспечивает хранение термограмм и их воспроизводимость в любое время. Технически и экономически метод доступен всякому медицинскому учреждению.

Ультразвуковая томография. Ультразвуковая локация практически безвредна. Позволяет получать изображение как поверхностных, так и глубинных структур головного мозга. Аппаратура малогабаритна и сопряжена с персональным компьютером. В отличие от других методов активной локализации ультразвуковая томография может быть применена в любых условиях – у кровати больного, в машине скорой помощи, на месте происшествия. Метод идеален для скрининга у детей и динамического прослеживания патологии [3, 4].

Однако у взрослых при локализации через акустические окна на закрытом черепе нередко определены затруднения в трактовке находок из-за артефактов. По информативности ультразвуковая томография значительно уступает компьютерной и магнитно-резонансной томографии (МРТ). Но, в отличие от них, общедоступна, не требует специально оборудованных помещений и сложного технического обслуживания. Стоимость одного ультразвукового исследования в десятки раз дешевле компьютерно-томографических и магнитно-резонансных исследований.

К вершинам нейродиагностики относятся **компьютерная рентгеновская томография (КТ)** и **МРТ** [5, 6].

Преимуществами КТ являются доступность, скорость сканирования и совместимость с медицинскими приборами жизнеобеспечения [5, 6]. При черепно-мозговой травме (ЧМТ) КТ – это метод выбора для первичного обследования пострадавших, дает возможность быстро диагностировать острые внутричерепные гемorragии и их локализацию, масс-эффект и отек мозга, определить размеры и конфигурацию желудочковой системы, выявить повреждения костей, наличие инородных тел, отсроченные гематомы [7]. КТ позволяет детализировать краниобазальную патологию и состояние самого основания черепа. КТ-ангиография по информативности сопоставима с обычным контрастным исследованием сосудов мозга и т.д.

Диагностическая возможность и чувствительность КТ при нетяжелых повреждениях мозга, особенно негеморрагического характера, заметно снижаются. КТ обладает низкой чувствительностью при небольших очагах повреждений мозга, прилежащих к костям свода и основания черепа, при диффузных аксональных повреждениях, повреждениях структур ствола мозга и задней черепной ямки [7]. КТ также является относительно нечувствительным методом для выявления острых гипоксических и ишемических изменений мозга, подострых и хронических гемorragий, а также дифференциации видов отека мозга.

Главное, у КТ есть одна существенная негативная сторона. Несмотря на значительное снижение дозы облучения рентгеновскими лучами в современных модификациях компьютерных рентгеновских томографов, все-таки остается их вредоносное воздействие, особенно на детский организм.

Например, по данным I. Mathews и соавт. [8], частота рака достоверно на 24% была выше у австралийцев, которым хотя бы один раз в возрасте 0–19 лет выполнили рентгеновскую КТ.

По сравнению с КТ, МРТ, несмотря на трудности ее применения в остром периоде травмы (относительная длительность исследования, необходимость седации при психомоторном возбуждении, невозможность исследования при наличии металлических имплантов и водителей сердечного ритма и др.), имеет свои существенные преимущества, прежде всего по отдаленной безвредности для пациента [5–7]. МРТ является более чувствительным методом исследования, чем КТ, для выявления небольших негеморрагических и микрогеморрагических очагов, например при диффузном аксональном повреждении, а также при исследовании ЧМТ в подострой и хронических стадиях. Рутинные последовательности МРТ – T₁, T₂, T₂-FLAIR, T₂*-градиентное эхо показывают различные структурные изменения мозга: масс-эффект, компрессию цистерн, мелкие геморрагии, скопление крови по контурам извилин при субарахноидальных кровоизлияниях. Гемосидерин-чувствительное T₂*-градиентное эхо помогает в визуализации петехиальных, подострых и хронических геморрагий. Диффузные последовательности улучшают выявление острых вторичных инфарктов при ЧМТ. Существуют также современные последовательности, чувствительные к продуктам крови (SWI, SWAN), оценивающие перфузию мозга (DSC T₂*-перфузия, DCE, ASL), определяющие микроструктурные изменения белого вещества и интегрированности трактов (диффузионно-тензорная, диффузионно-куртозисная МРТ), выявляющие функционально значимые зоны (ФМРТ).

T₂*-градиентное эхо (T₂* GRE), SWI (Susceptibility weighted imaging), SWAN (T₂-star weighted angiography) – последовательности, акцентирующие негетогенность магнитного поля и эффект магнитной восприимчивости. Поэтому применяются для выявления геморрагий и микрогеморрагий как в остром периоде ЧМТ, так и спустя месяцы и годы после травмы. SWI (SWAN)-3D градиентное эхо с высоким пространственным разрешением – особенно чувствительна к продуктам крови и деоксигемоглобину в венозной крови. SWI последовательность более чувствительна, чем T₂* GRE, к выявлению повреждений при диффузном аксональном повреждении. Импульсная последовательность SWAN позволяет получить томограммы с хорошим контрастированием венозных и анатомических структур, ткани которых отличаются своими магнитными свойствами (содержанием железа).

Диффузно-взвешенные изображения – ДВИ (diffusion weighted imaging, DWI) – отражают движение мо-

лекул воды (протонов водорода) в тканях, а коэффициент диффузии, получаемый при картировании, применяется для дифференциальной диагностики цитотоксического и вазогенного отека вследствие травмы мозга или ишемии. Снижение коэффициента диффузии предполагает наличие цитотоксического отека, а повышение – развитие вазогенного/интерстициального отека. Особая роль ДВИ отводится в выявлении острых инфарктов и диффузных аксональных повреждений. Также ДВИ дает информацию о вторичных повреждениях мозга в виде инфарктов в результате вклинения или инсульта.

МР-спектроскопия – позволяет определить содержание разных метаболитов в мозге *in vivo*, которые отражают изменения как биохимических процессов, так и повреждение клеточных структур. Травма мозга индуцирует изменения N-ацетиласпартата (NAA), биомаркера нейронов, снижение которого в патологических очагах показывает их первичное повреждение, тогда как снижение NAA в зонах с неизменным МР-сигналом может указывать на наличие ДАП и валлеровской дегенерации. Повышение уровня холина (Cho) – маркера повреждения мембран – может быть обнаружено в белом веществе при разрушении миелина; появление лактата (Lac), производного анаэробного гликолиза, указывает на гипоксическое/ишемическое повреждение. В настоящее время в протонной МР-спектроскопии используются два метода – одновоксельный и 2D, 3D – мультивоксельный.

Диффузно-тензорная МРТ позволяет количественно и качественно оценить повреждения проводящих путей головного мозга, получить их трехмерные изображения и тем самым в клинических условиях, *in vivo*, визуализировать, например, степени выраженности диффузного аксонального повреждения и вторичных атрофических изменений мозга. Метод диффузно-тензорной МРТ оценивает диффузные характеристики исследуемой среды, а также показывает направленность диффузии воды в тканях (анизотропию) и, таким образом, дает информацию о степени интегрированности трактов белого вещества. Диффузионная анизотропия неоднородна в разных областях белого вещества и отражает различие в миелинизации волокон, диаметре и их направленности. Патологические процессы, изменяющие микроструктуру белого вещества, такие как разрыв, дезорганизация и разобщение волокон, сочетающиеся с разрушением миелина, ретракцией нейронов, увеличением или уменьшением внеклеточного пространства, оказывают влияние на показатели диффузии и анизотропии.

Бесспорным и очень важным преимуществом МРТ является возможность сочетания визуализационной информации о структуре и функциональном состоянии образований головного мозга. Функциональная МРТ позволяет раскрывать связи и механизмы процессов, происходящих в различных отделах мозга при выполнении различных заданий. Нейрофизиология и нейропсихология благодаря функциональной МРТ наконец получили

доказательный инструмент для своих построений и теорий. Однако у этого близкого к идеальному метода есть своя «ахиллесова пята» – очень высокая стоимость аппаратуры и сложность ее обслуживания.

В целом КТ и МРТ, относясь к наиболее достоверным методам топической и нозологической диагностики, незаменимы во всех разделах нейрохирургии – нейротравматологии, нейроонкологии, нейроваскулярологии, функциональной, спинальной и детской нейрохирургии [5, 9].

Очевидно, что сегодня диагностическая и научная тактика должна заключаться в разумном сочетании ми-

нимально инвазивных и дистантных методов исследования центральной нервной системы с акцентом на близкие к идеальным параметры.

Разработанные критерии идеального метода в нейрохирургии способствуют безопасному получению исчерпывающей информации о состоянии и патологических изменениях головного и спинного мозга и периферических нервов с учетом конкретных условий, в которых находится пациент.

Конфликт интересов. Автор заявляет об отсутствии конфликта интересов.

Conflict of interests. The author declares that there is not conflict of interests.

Литература / References

1. Лихтерман Б.Л. Нейрохирургия: становление клинической дисциплины. М., 2007. [Likhтерman B.L. *Nejrohirurgiya: stanovlenie klinicheskoy discipliny*. Moscow, 2007 (in Russian).]
2. Lichterman B.L. An ideal diagnostic method in neurosurgery. In book: L. Likhтерman, D. Long, B. Lichterman. *Clinical philosophy of Neurosurgery*, Athena, Modena, Italy, 2018. P. 155–9.
3. Лихтерман Л.Б. Ультразвуковая томография и тепловидение в нейрохирургии. М.: Медицина, 1983. [Likhтерman L.B. *Ul'trazvukovaya tomografiya i teplovidenie v nejrohirurgii*. Moscow: Medicina, 1983 (in Russian).]
4. Денисова Г.А., Чайковская О.Я. Ультразвуковые исследования в нейрохирургии. В кн.: Нейрохирургия. Национальное руководство. Т. I. Диагностика и принципы лечения. М., 2022. С. 183–214. [Denisova G.A., Chajkovskaya O.Ya. *Ul'trazvukovye issledovaniya v nejrohirurgii*. In book: *Nejrohirurgiya. Nacional'noe rukovodstvo. T. I. Diagnostika i principy lecheniya*. Moscow, 2022. P. 183–214 (in Russian).]
5. Kornienko V, Pronin I. *Diagnostic Neuroradiology*. Springer-Verlag, Berlin-Heidelberg, 2009, p. 1288.
6. Пронин И.Н., Захарова Н.Е. Корниенко В.Н. Нейровизуализация. В кн.: Нейрохирургия. Национальное руководство. Т. I. Под ред. Д.Ю. Усачева. Диагностика и принципы лечения. М., 2022. С. 155–82. [Pronin I.N., Zaharova N.E. Kornienko V.N. *Nejrovizualizaciya*. In book: *Nejrohirurgiya. Nacional'noe rukovodstvo. T. I. Ed. D.Yu. Usachev. Diagnostika i principy lecheniya*. Moscow, 2022. P. 155–82 (in Russian).]
7. Захарова Н.Е. МРТ-классификация уровня травматологического повреждения мозга. В кн.: Нейрохирургия. Национальное руководство. Т. II. М., 2022. С. 59–67. [Zaharova N.E. *MRT-klassifikaciya urovnya travmatologicheskogo povrezhdeniya mozga*. In book: *Nejrohirurgiya. Nacional'noe rukovodstvo. T. II*. Moscow, 2022. P. 59–67 (in Russian).]
8. Mathews ID et al. Cancer risk in 680 000 people exposed to computed tomography scans in child hood ire adolescence: data linkage study of 11 million Australians. *BMI*, 2013; 346: f2360. DOI: 10.1136/bmj.f2360
9. Лихтерман Л.Б. Неврология черепно-мозговой травмы. М., 2009. [Likhтерman L.B. *Neurologiya cherepno-mozgovej travmy*. Moscow, 2009 (in Russian).]

ИНФОРМАЦИЯ ОБ АВТОРЕ / INFORMATION ABOUT THE AUTHOR

Лихтерман Леонид Болеславович – д-р мед. наук, проф., невролог, гл. науч. сотр. 9-го нейрохирургического отд-ния, ФГАУ «НМИЦ нейрохирургии им. акад. Н.Н. Бурденко». E-mail: Likhтерman@nsi.ru; ORCID: 0000-0002-9948-9816

Leonid B. Likhтерman – D. Sci. (Med.), Prof., Burdenko National Medical Research Center for Neurosurgery. E-mail: Likhтерman@nsi.ru; ORCID: 0000-0002-9948-9816

Поступила в редакцию / Received: 07.02.2023

Поступила после рецензирования / Revised: 21.02.2023

Принята к публикации / Accepted: 02.03.2023



К вопросу о влиянии микрофлоры кишечника на течение психических заболеваний

А.Ш. Асанова✉, Е.Н. Примышева

ФГАОУ ВО «Крымский федеральный университет им. В.И. Вернадского», Институт «Медицинская академия им. С.И. Георгиевского» (структурное подразделение), Симферополь, Россия

✉22_ashulashul@mail.ru

Аннотация

В статье рассмотрено влияние микрофлоры кишечника на течение ряда психических заболеваний. По данным статистики, примерно у 60% людей, которые страдают желудочно-кишечными расстройствами, психические нарушения являются сопутствующими. Среди них депрессия и тревога являются наиболее распространенными заболеваниями. В течение десятилетий доминирующей парадигмой в медицинской литературе была та, что микроорганизмы, присутствующие в кишечнике, являются комменсалами, которые приносят организму пользу, уничтожая патогенные бактерии. Более поздние исследования показали, что эти симбионты также играют важную роль, помогая переваривать пищу, производить необходимые метаболиты и участвовать в формировании иммунной системы. Были проанализированы результаты научных работ ряда авторов, которые сделали вывод, что микроорганизмы в кишечнике могут продуцировать нейроактивные молекулы, которые способствуют взаимодействию между кишечником и головным мозгом, тем самым оказывая влияние на клиническую картину многих психических заболеваний.

Ключевые слова: микробиота, бактерии, микробиота–кишечник–мозг, психические заболевания, депрессия, шизофрения.

Для цитирования: Асанова А.Ш., Примышева Е.Н. К вопросу о влиянии микрофлоры кишечника на течение психических заболеваний. Клинический разбор в общей медицине. 2023; 4 (2): 77–82. DOI: 10.47407/kr2023.4.2.00208

To the question of the influence of intestinal microflora on the course of mental diseases

Ashime Sh. Asanova✉, Elena N. Primysheva

Vernadsky Crimean Federal University, Institute "Georgievsky Medical Academy" (structural subdivision), Simferopol, Russia

✉22_ashulashul@mail.ru

Abstract

The article is dedicated to the influence of intestinal microflora on the course of many mental illnesses. For decades, the dominant paradigm in the medical literature has been that the microorganisms present in the intestine are commensals that benefit us by destroying pathogenic bacteria. More recent studies show that these symbionts also play an important role in helping to digest food, produce necessary metabolites, and participate in the development of the immune system. The results of the authors of scientific papers were analyzed, who concluded that microorganisms in the intestine can produce neuroactive molecules that promote interaction between the intestine and the brain, thereby affecting the clinic of many mental diseases.

Keywords: microbiota, bacteria, gut–microbiota–brain axis, mental illness, depression, schizophrenia.

For citation: Asanova A.Sh., Primysheva E.N. To the question of the influence of intestinal microflora on the course of mental diseases. Clinical review for general practice. 2023; 4 (2): 77–82. DOI: 10.47407/kr2023.4.2.00208

Микробиота – это микроорганизмы, которые живут в желудочно-кишечном тракте (ЖКТ) в симбиозе с носителем. По данным К. Коррела, колонизация кишечника уникальным микробиомом начинается с рождения в результате контакта младенца с микрофлорой вагинального тракта и кожи матери. Состав кишечной микробиоты различается в зависимости от способа родоразрешения, поэтому естественные роды предпочтительнее кесарева сечения, что связано с развитием дисбактериоза кишечной микробиоты с последующими отрицательными последствиями для иммунологического и метаболического статуса ребенка [1]. С. Zhang и соавт., А. Chakrabarti и соавт. сделали вывод, что микробиота кишечника очень чувствительна к сигналам окружающей среды, получая, интегрируя и реагируя на информацию не только от различных органов тела, но и от внешних воздействий, таких как диета, физическая активность, психологический и физический

стресс, ограничения сна, социально-экономические факторы, прием антибиотиков, контакт с домашними животными, шум, температурный фактор и др. [2, 3].

В. Stecher выяснил, что микробиота развивается и становится стабильной в возрасте от 2 до 3 лет. В работах М. Arrieta и соавт. (2014 г.) указано, что в этом возрастном диапазоне многие органы тела человека проходят критические фазы развития и роста [4, 5]. По мнению G. De Palma и соавт., Н. Vuong и соавт., в этот период развивается иммунная система ребенка, созревает и стабилизируется микрофлора кишечника. Микробиота сначала взаимодействует с иммунной системой на участках слизистой оболочки, формируя иммунную толерантность к комменсальным бактериям и одновременно восстанавливая целостность слизистой оболочки. В этот процесс могут включаться и другие органы. В частности, головной мозг претерпевает патологические изменения в течение раннего периода жизни. В течение первых трех месяцев жизни человека размер

головного мозга увеличивается более чем на 50% с момента рождения, достигая 90% размера в течение первых пяти лет жизни. В этот период происходит развитие нейронов, которое поддерживается и формируется материнской микробиотой [6, 7].

Великий ученый древности, отец медицины Гиппократ говорил: «Все болезни начинаются в кишечнике». К. Pokusaeva и соавт. определили, что микроорганизмы могут продуцировать нейроактивные молекулы, которые непосредственно способствуют взаимодействию между кишечником и головным мозгом. По данным Y. Komatsuzaki и соавт., такие нейротрансмиттеры, как ацетилхолин, гамма-аминомасляная кислота (ГАМК) и серотонин, вырабатываемые бактериями, принадлежащими к видам *Lactobacillus*, *Bifidobacteria*, *Enterococcus* и *Streptococcus*, могут прямо или косвенно влиять на физиологию клеток головного мозга [8, 9]. По мнению M. Gershon (2013 г.), 90% серотонина, необходимого для настроения, поведения, сна и ряда других функций в центральной нервной системе (ЦНС) и ЖКТ, вырабатывается в кишечнике [10]. К. Glebov и соавт. (2015 г.) выяснили, что связывание серотонина с 5-HT-рецепторами на микроглии индуцирует высвобождение экзосом, несущих цитокины, что обеспечивает еще один механизм кишечной модуляции нейровоспаления [11]. Другим микробным метаболитом, влияющим на активность микроглии, является триптофан, предшественник серотонина. Как выяснили V. Rothhammer и соавт. (2018 г.), бактериальные метаболиты, полученные из пищевого триптофана, могут контролировать воспаление ЦНС через опосредованный арил-углеводородным рецептором механизм, воздействующий на активацию микроглии и программу транскрипции астроцитов. Важность метаболизма триптофана в поддержании гомеостаза ЦНС была известна еще несколькими годами ранее, поскольку самцы животных GF имеют значительно более высокие уровни 5-гидрокситриптамина и 5-гидроксииндолуксусной кислоты в гиппокампе и сыворотке по сравнению с контрольными животными, колонизированными бактериями традиционным способом. Эти данные свидетельствуют о том, что системный кровоток может быть тем путем, посредством которого микробиота влияет на серотонинергическую нейротрансмиссию ЦНС [12].

M. Lyte (2014 г.) определил, что в организме человека дистальная часть кишечника содержит от 1013 до 1014 микроорганизмов, включая 1 тыс. различных видов бактерий и более 7 тыс. бактериальных штаммов. Более того, микробиота содержит в 150 раз больше генов, чем геном человека. Очевидно, что такая огромная и разнообразная популяция может синтезировать множество биологически активных веществ. Наиболее известные типы бактерий делятся на два основных филотипа – *Bacteroidetes* и *Firmicutes* – и составляют не менее 75% микробиома. Другие микроорганизмы, обнаруженные в кишечнике (хотя и в меньшем количестве), включают *Actinobacteria*, *Proteobacteria*, *Fusobacteria* и *Verrucomicrobia* [13].

После подтверждения гипотезы о возможном эффективном взаимодействии микрофлоры кишечника с головным мозгом человека начались новые исследования, направленные на изучение связанных с этим сложных патологических процессов. Так, H. Wang, Y. Wang (2016 г.) выдвинули концепцию ось «микробиота–кишечник–мозг». Согласно данной теории, нервная система и ЖКТ сообщаются через двунаправленную сеть сигнальных путей, которая состоит из множества соединений, включая блуждающий нерв, иммунную систему, бактериальные метаболиты. При дисбактериозе эти пути нарушены и связаны с изменением проницаемости гематоэнцефалического барьера и нейровоспалением. Однако многочисленные механизмы влияния кишечной микробиоты на развитие нервной системы и патогенез психических расстройств остаются малоизученными. Существует несколько иммунных путей, участвующих в гомеостазе ЦНС и воспалении. Среди них инфламмосомный путь был связан с нейровоспалительными процессами, такими как рассеянный склероз, болезнь Альцгеймера и болезнь Паркинсона, а также с тревожными и депрессивными расстройствами. Инфламмосомный путь включается при активации клеток из-за воздействия микробов, сигналов опасности или стресса и приводит к продукции провоспалительных цитокинов (интерлейкин-1 β и интерлейкин-18) и пироптозу [14].

R. Alam, H. Abdolmaleky, J. Zhou (2017 г.) выяснили, что существует несколько способов работы оси «микробиота–кишечник–мозг». Постоянно происходит сложное взаимодействие между кишечной микробиотой, парасимпатической нервной системой, иммунной системой, зоной иннервации блуждающего нерва и клетками, расположенными в кишечнике [15]. Как отмечали K. Lim, L. Staudt (2013 г.), эти взаимодействия могут происходить при прямом контакте или опосредованно через секрецию большого количества специфических продуктов и метаболитов, влияющих на различные части оси «кишечник–мозг» и на весь организм в целом. Слизистый слой кишечника – это пространство, в котором происходит большинство взаимодействий между организмом человека и микробиотой. Энтероциты взаимодействуют через врожденные иммунные рецепторы, хемокины и цитокины. Например, Toll-подобные рецепторы (TLR) позволяют врожденной иммунной системе человека идентифицировать ассоциированные с патогенами молекулярные паттерны (PAMP) микробов, такие как липополисахарид, липопротеины или флагеллин. Головной мозг человека получает и интегрирует сигналы из кишечника непосредственно от афферентных волокон блуждающего нерва или за счет вышеупомянутых продуктов, секретируемых различными клетками в системный кровоток. В свою очередь, мозг оказывает прямое влияние на ось «микробиота–кишечник–мозг» через эфферентные волокна блуждающего нерва или опосредованно, указывая на двунаправленное взаимодействие, происходящее в этой оси [16].

По данным А. Rutsch и соавт. [17], роль ЦНС в модуляции моторики подтверждается тем, что:

- 1) нарушения моторики при синдроме раздраженного кишечника (СРК) исчезают во время сна;
- 2) пациенты с СРК имеют другой паттерн сна на электроэнцефалограмме, чем здоровые;
- 3) исследования с помощью позитронно-эмиссионной томографии предполагают, что реакция ЦНС на растяжение прямой кишки изменена у пациентов с СРК по сравнению с контрольной группой.

D. Drossman, Z. Li, J. Leserman и соавт. (1996 г.) выяснили, что различное влияние стресса, неблагоприятных факторов окружающей среды, негативных мыслей и эмоций на функцию кишечника помогает объяснить различную симптоматику у пациентов с психическими расстройствами. Это позволяет понять, как психосоциальная травма (например, физическое или сексуальное насилие в анамнезе) или другие психологические стрессоры влияют на возникновение, тяжесть симптомов заболевания, повседневную деятельность, качество жизни и исход заболевания [18].

Нейропсихические расстройства включают в себя когнитивные, психические и поведенческие нарушения. Это наблюдается в рамках таких психических заболеваний, как шизофрения, тревожное, депрессивное расстройство, биполярное аффективное расстройство (БАР), аутизм, расстройства пищевого поведения и эпилепсия. За последние десятилетия распространенность этих заболеваний резко возросла, достигнув 40% в общей популяции. У пациентов снижена способность вести здоровый образ жизни, учиться и работать, что создает большие медицинские и экономические проблемы для общества. Этиология этих состояний включает генетическую предрасположенность, травмы, инфекции и другие факторы окружающей среды, в том числе и влияние микрофлоры кишечника.

H. Jiang и соавт. (2015 г.) провели исследование на базе Университетской клиники висцеральной хирургии и медицины в Швейцарии, в котором изучалась взаимосвязь между состоянием микрофлоры кишечника и психическими заболеваниями. По итогам исследования сделан вывод, что пациенты, страдающие большим депрессивным расстройством (БДР), имели повышенное α -разнообразие в кале (повышенные уровни *Enterobacteriaceae* и *Alistipes*, но сниженные уровни *Faecalibacterium*) по сравнению с пациентами с БДР, у которых лечение было эффективным. Дополнительное исследование показало, что введение пробиотиков (*Lactobacillus acidophilus*, *Lactobacillus casei* и *Bifidobacterium bifidum*) пациентам с БДР значительно уменьшало симптомы депрессии по сравнению с плацебо [19].

M. Valles-Colomer и соавт. (2019 г.) установили, что преобладание некоторых штаммов бактерий имеет причинно-следственную связь с качеством и уровнем жизни людей. Выяснено, что при исследовании микрофлоры жителей Фламандского региона выявлены бактерии, которые продуцируют бутират (*Faecalibacterium*, *Coprococcus*), что может быть связано с более

высоким уровнем жизни, а преобладание *Bacteroides enterotype-2* отмечалось у людей с низким качеством жизни и признаками депрессии. Судя по фекальным метагеномным данным, способность бактерий синтезировать 3,4-дигидроксибензилуксусную кислоту, метаболиты дофамина положительно коррелирует с психическим качеством жизни и предполагает потенциальную роль микробов в производстве различных нейроактивных молекул во время депрессии [20].

P. Zheng и соавт. (2019 г.) установили, что пациенты, страдающие шизофренией, имеют измененный и менее богатый состав кишечной микробиоты по сравнению со здоровыми людьми. Образцы фекалий, полученные от этих пациентов, были пересажены грызунам GF и могли индуцировать у реципиентов поведение, проявляющееся при шизофрении, такое как двигательная гиперактивность, повышение тревожности и депрессивноподобного поведения. У мышей, которые получали образцы кала от пациентов с шизофренией, было также обнаружено несколько дифференциально регулируемых метаболических путей в кале, сыворотке и гиппокампе. В частности, уровень глутамата и ГАМК был повышен в гиппокампе. Содержание глутамата в кале и гиппокампе этих мышей было снижено по сравнению с мышами, которым трансплантировали кал здорового пациента [21].

Как установили K. Coello и соавт. (2019 г.), состав микрофлоры кишечника у пациентов с БАР отличается от такового у здоровых людей, что подтверждает ее возможное участие в патогенезе этого сложного состояния [22]. По данным F. Dickerson и соавт. (2018 г.), различия в составе кишечной микробиоты могут частично объяснить клинические проявления (типы и фазы) БАР. Несмотря на отсутствие исследований, оценивающих состав кишечной микробиоты при маниакальных эпизодах, использование пробиотиков предположительно может предотвратить повторную госпитализацию пациентов, перенесших недавний эпизод острой мании, тем самым предполагая участие кишечной микробиоты в развитии маниакальных эпизодов [23]. В то же время A. Painold и соавт. (2019 г.) в более ранних исследованиях обнаружили, что бактериальное разнообразие отличается в интермиссии и депрессивной фазе. Несмотря на небольшой размер выборки ($n=32$), эти результаты могут быть связаны с различиями в их рационе. Авторы заметили, что эти микробные изменения, по-видимому, способствуют патогенезу развития БАР. Депрессивные стадии у больных БАР, проявляющиеся в форме меланхолии, связаны с более высоким IgA-ответом на *Citrobacter koseri*, чем у здоровых или немеланхолических лиц с депрессией. Также A. Painold и соавт. обнаружили обратную корреляцию между микробным α -разнообразием и длительностью заболевания у пациентов с БАР с депрессивным эпизодом и повышенным уровнем *Coriobacteria* и *Actinobacteria* [24].

C. Sturgeon, A. Fasano (2016 г.) сделали вывод, что кишечник содержит собственную иммунную систему, которая называется «ассоциированная с кишечником

лимфоидная ткань» (GALT). В физиологических условиях GALT должна обеспечивать толерантность к комменсальным бактериям и пищевым антигенам и действовать как первичная линия защиты от антигенов и вредных веществ у человека. Кишечный барьер имеет разную степень проницаемости на всем протяжении ЖКТ. Зонулин модулирует межклеточные плотные контакты и увеличивает проницаемость кишечника в тощей и подвздошной кишке. F. Kılıç и соавт. (2020 г.) выяснили, что повышение уровня зонулина в сыворотке крови может быть связано с более высокой восприимчивостью к депрессии, а у пациентов с БАР наблюдается повышение уровня зонулина и клаудина-5. Исследования авторов показали, что уровни клаудина-5 связаны с более ранним началом БАР. Предыдущие исследования доказывают, что существует связь между стрессом, вызванным неблагоприятными жизненными событиями в раннем возрасте, и развитием СРК, функционального расстройства, связанного с повышенной проницаемостью кишечника. Повышение проницаемости кишечника также было связано с аутоиммунными, воспалительными заболеваниями кишечника или целиакией. Также новые данные указывают на то, что у пациентов с психическими расстройствами, по-видимому, наблюдаются изменения микробиоты кишечника и повышенная проницаемость кишечника. В частности, СРК, целиакия и воспалительные заболевания были связаны с увеличением риска развития БАР. На самом деле как частота, так и распространенность психических расстройств (включая БАР) выше у пациентов с воспалительными заболеваниями кишечника [25, 26].

Трансплантация фекальной микробиоты (ТФМ) – это метод, который включает перенос кишечной микробиоты от одного индивидуума к другому, обычно осуществляемый путем удерживающих клизм, дуоденального зондирования или фиброколоноскопии. Принцип данного метода состоит в том, что, когда микробиом кишечника здорового человека попадает в организм больного, он начинает конкурировать в его кишечнике с болезнетворными микроорганизмами за среду обитания и за счет количественного превосходства естественным образом вытесняет их. Здоровый микробиом начинает выполнять все свои симбиотические функции в организме человека. Благодаря этому прекращается воспаление, нормализуется работа кишечника и заболевание исчезает. Использование данного метода в медицинской практике для лечения пациентов с заболеваниями органов ЖКТ становится популярным, хотя и не является новым. Около 1700 лет назад Гэ Хун, врач традиционной китайской медицины, задокументировал лечение пациентов с пищевым отравлением и тяжелой диареей путем перорального введения суспензии человеческих фекалий (1668 г.). Также в 1958 г. впервые в работах В. Eiseman и соавт. было документально подтверждено использование ТФМ для терапевтического

лечения псевдомембранозного колита у людей [27]. Переместившись из клиники в лабораторию, ТФМ открыла возможности для более углубленных исследований роли микробиоты в различных клинических испытаниях путем использования микробиоты грызунов для человека. Так, исследования А. Bruce-Keller и соавт. (2015 г.), Р. Bercik и соавт. (2011 г.) показали, что различные поведенческие феномены могут передаваться с помощью ТФМ, включая тревожное поведение и симптомы депрессии, предполагая, что кишечная микробиота является ключевым компонентом регуляции тревоги и депрессии [28, 29]. О. Castaner и соавт. (2018 г.) установили, что состав кишечной микробиоты был связан с ожирением и резистентностью к инсулину. Выяснено, что у мышей GF со сниженной массой тела при обычном введении нормальной кишечной микрофлоры наблюдалось увеличение содержания жира в организме на 60% и резистентности к инсулину в сочетании со снижением потребления пищи [30].

Таким образом, обширные данные исследований показали, что микрофлора кишечника играет решающую роль в развитии и функционировании головного мозга. Ось «микробиота–кишечник–мозг» представляет собой сложную и интерактивную систему, которая включает нейронную, иммунную и химическую сигнальные сети. Накапливаются данные как лабораторных, так и клинических исследований, которые свидетельствуют о причастности микробиоты к различным психическим, неврологическим и нейродегенеративным заболеваниям. Понимание важности взаимосвязи оси «микробиота–кишечник–мозг» считается новой парадигмой, которая может обеспечить эффективные стратегии лечения психических расстройств. В доклинических и клинических исследованиях все чаще сообщается о благотворном влиянии диеты и психобиотиков на функционирование данной системы, что в дальнейшем может иметь огромный терапевтический потенциал в лечении многих психических нарушений. Однако необходимо проявлять осторожность при интерпретации таких данных. Являются ли изменения в микробиоте главными в патофизиологии некоторых психических и неврологических заболеваний? В настоящее время это не доказано, хотя и является предметом многочисленных обсуждений. На сегодняшний день СРК является единственным клиническим заболеванием, при котором в плацебо-контролируемых исследованиях было показано, что воздействие на микробиоту приводит к клиническому улучшению. Исследование данной проблемы является перспективным в лечении и профилактике психических заболеваний и требует дальнейшего изучения.

Конфликт интересов. Авторы заявляют об отсутствии конфликта интересов.

Conflict of interests. The authors declare that there is not conflict of interests.

Литература / References

1. Дедов И.И., Шестакова М.В., Видулова О.К. и др. Эпидемиологические характеристики сахарного диабета в Российской Федерации: клинико-статистический анализ по данным регистра сахарного диабета на 01.01.2021. Сахарный диабет. 2021; 24 (3): 204–21. DOI: 10.14341/DM12759 [Dedov I.I., Shestakova M.V., Vikulova O.K. et al. Epidemiological characteristics of diabetes mellitus in the Russian Federation: clinical and statistical analysis according to the Federal diabetes register data of 01.01.2021. *Diabetes Care*. 2021; 24 (3): 204–21. DOI: 10.14341/DM12759 (in Russian).]
2. WHO. <http://www.emro.who.int/noncommunicable-diseases/diabetes/index.html>
3. Bommer C, Sagalova V, Heesemann E et al. Global economic burden of diabetes in adults: projections from 2015 to 2030. *Diabetes Care* 2018; 41 (5): 963–70. DOI: 10.2337/dc17-1962
4. The Diabetes Control and Complications Trial Research Group. The relationship of glycemic exposure (HbA1c) to the risk of development and progression of retinopathy in the diabetes control and complications trial. *Diabetes* 1995; 44 (8): 968–83.
5. Stratton IM, Adler AI, Neil HA et al. Association of glycaemia with macrovascular and microvascular complications of type 2 diabetes (UKPDS 35): prospective observational study. *BMJ* 2000; 321 (7258): 405–12. DOI: 10.1136/bmj.321.7258.405
6. Harding JL, Pavkov ME, Magliano DJ et al. Global trends in diabetes complications: a review of current evidence. *Diabetologia* 2019; 62 (1): 3–16. DOI: 10.1007/s00125-018-4711-2
7. Дедов И.И., Шестакова М.В. Феномен «метаболической памяти» в прогнозировании риска развития сосудистых осложнений при сахарном диабете. *Терапевтический архив*. 2015; 87 (10): 4–10. DOI: 10.17116/terarkh201587104-10 [Dedov I.I., Shestakova M.V. The metabolic memory phenomenon in predicting a risk for vascular complications in diabetes mellitus. *Terapevicheskij arhiv*. 2015; 87 (10): 4–10. DOI: 10.17116/terarkh201587104-10 (in Russian).]
8. Roberto T, Rita BA, Prattichizzo F et al. The “Metabolic Memory” theory and the early treatment of hyperglycemia in prevention of diabetic complications. *Nutrients* 2017; 9 (5): 437. DOI: 10.3390/nu9050437
9. Алгоритмы специализированной медицинской помощи больным сахарным диабетом. Под редакцией И.И. Дедова, М.В. Шестаковой, А.Ю. Майорова. 10-й выпуск (дополненный). М., 2021. DOI: 10.14341/DM12802 [Standards of specialized diabetes care. Edited by I.I. Dedov, M.V. Shestakova, A.Yu. Mayorov. 10 Edition (revised). Moscow, 2021. DOI: 10.14341/DM12802 (in Russian).]
10. ADA Professional Practice Committee. Pharmacologic Approaches to Glycemic Treatment: Standards of Medical Care in Diabetes-2022. *Diabetes Care* 2022; 45 (Suppl. 1): S125-S143. DOI: 10.2337/dc22-S009
11. Егшатян Л.В., Бирюкова Е.В. Влияния железодефицитной анемии на значения гликированного гемоглобина. Лечение и профилактика. 2015; 2 (14): 60–4. [Egshatyan L.V., Biryukova E.V. Vliyaniya zhelezodeficitnoj anemii na znacheniya glikirovannogo gemoglobina. *Lechenie i profilaktika*. 2015; 2 (14): 60–4 (in Russian).]
12. Bloomgarden Z, Handelsman Y. How does CKD affect HbA1c? *J Diabetes* 2018; 10 (4): 270. DOI: 10.1111/1753-0407.12624
13. Monnier L, Lapinski H, Colette C. Contributions of fasting and postprandial plasma glucose increments to the overall diurnal hyperglycemia of type 2 diabetic patients: variations with increasing levels of HbA1c. *Diabetes Care* 2003; 26 (3): 881–5. DOI: 10.2337/diacare.26.3.881
14. Кононенко И.В., Смирнова О.М. Значение комплексного контроля гликемии при сахарном диабете 2-го типа. *Проблемы эндокринологии*. 2010; 5; 43–51. [Kononenko I.V., Smirnova O.M. Znachenie kompleksnogo kontrolya glikemii pri saharnom diabete 2-go tipa. *Problemy endokrinologii*. 2010; 5; 43–51 (in Russian).]
15. Майоров А.Ю., Мельникова О.Г., Филиппов Ю.И. Самоконтроль гликемии – основа эффективного лечения сахарного диабета. Эффективная фармакотерапия. Эндокринология. 2014; 46 (5): 62–72. [Mayorov A.Yu., Mel'nikova O.G., Filippov Yu.I. Samokontrol' glikemii – osnova effektivnogo lecheniya saharnogo diabeta. *Effektivnaya farmakoterapiya. Endokrinologiya*. 2014; 46 (5): 62–72 (in Russian).]
16. Moström P, Ahlén E, Imberg H et al. Adherence of self-monitoring of blood glucose in persons with type 1 diabetes in Sweden. *BMJ Open* 2017; 5 (1): e000342. DOI: 10.1136/bmjdc-2016-000342
17. Rossi MC, Lucisano G, Ceriello A et al. AMD Annals-SMBG Study Group. Real-world use of self-monitoring of blood glucose in people with type 2 diabetes: an urgent need for improvement. *Acta Diabetol* 2018; 55 (10): 1059–66. DOI: 10.1007/s00592-018-1186-z
18. Анциферов М.Б., Котешкова О.М. Управление сахарным диабетом: значение структурированного самоконтроля. *Фарматека*. 2014; 5 (278): 81–5. [Anciferov M.B., Koteschkova O.M. Upravlenie saharnym diabedom: znachenie strukturirovannogo samokontrolya. *Farmateka*. 2014; 5 (278): 81–5 (in Russian).]
19. Molfetta SD, Bosi E, Ceriello A et al. Structured self-monitoring of blood glucose is associated with more appropriate therapeutic interventions than unstructured self-monitoring: A novel analysis of data from the PRISMA trial. *Diabetes Res Clin Pract* 2021; 181: 109070. DOI: 10.1016/j.diabres.2021.109070
20. Pacheco A, van de Sande-Lee S, Sandova R et al. Effects of a structured education program on glycemic control in type 1 diabetes. *Arch Endocrinol Metab* 2017; 61 (6): 534–41. DOI: 10.1590/2359-3997000000278
21. Hansen MV, Pedersen-Bjergaard U, Heller SR et al. Frequency and motives of blood glucose self-monitoring in type 1 diabetes: association with glycaemic control, complications, and patient characteristics. *Diabetes Res Clin Pract* 2009; 85 (2): 183–8. DOI: 10.1016/j.diabres.2009.04.022
22. Кузина И.А., Гончарова Е.В., Мартиросян Н.С. и др. Исторические аспекты диагностики и контроля сахарного диабета. *Терапевтический архив*. 2022; 94 (10): 1216–20. DOI: 10.26442/00403660.2022.10.201890 [Kuzina I.A., Goncharova E.V., Martirosyan N.S. et al. Historical aspects of diagnosis and control of diabetes mellitus. *Terapevicheskij arhiv*. 2022; 94 (10): 1216–20. DOI: 10.26442/00403660.2022.10.201890 (in Russian).]
23. Knapp S, Manroa P, Doshi K. Self-monitoring of blood glucose: Advice for providers and patients. *Cleveland Clin J Med* 2016; 83 (5): 355–60. DOI: 10.3949/ccjm.83a.14147
24. Bode BW. The Accuracy and Interferences in Self-monitoring of Blood Glucose. *US Endocrine Disease* 2007: 46–8. DOI: 10.17925/USE.2007.00.2.46
25. Sia HK, Kor CT, Tu ST. Self-monitoring of blood glucose in association with glycemic control in newly diagnosed non-insulin-treated diabetes patients: a retrospective cohort study. *Scientific Reports* 2021; 11 (1): 1176. DOI: 10.1038/s41598-021-81024-x
26. Machry RV, Rados DV, Gregório GR, Rodrigues TC. Self-monitoring blood glucose improves glycemic control in type 2 diabetes without intensive treatment: a systematic review and meta-analysis. *Diabetes Res Clin Pract* 2018; 142: 173–87. DOI: 10.1016/j.diabres.2018.05.037
27. Mannucci E, Antenore A, Giorgino F, Scavini M. Effects of structured versus unstructured self-monitoring of blood glucose on glucose control in patients with non-insulin-treated type 2 diabetes: A meta-analysis of randomized controlled trials. *J Diabetes Sci Technol* 2018; 12: 183–9. DOI: 10.1177/1932296817719290
28. Lalić NM, Lalić K, Jotić A et al. The Impact of Structured Self-Monitoring of Blood Glucose Combined With Intensive Education on HbA1c Levels, Hospitalizations, and Quality-of-Life Parameters in Insulin-Treated Patients With Diabetes at Primary Care in Serbia: The Multicenter SPA-EDU Study. *J Diabetes Sci Technol* 2017; 11 (4): 746–52. DOI: 10.1177/1932296816681323
29. Schnell O, Alawi H, Battelino T et al. Self-monitoring of blood glucose in type 2 diabetes: recent studies. *J Diabetes Sci Technol* 2013; 7: 478–88. DOI: 10.1177/193229681300700225
30. Ziegler R, Heidtmann B, Hilgard D et al. Frequency of SMBG Correlates with HbA1c and Acute Complications in Children and Adolescents with Type 1 Diabetes. *Pediatr Diabetes* 2011; 12 (1): 11–17. DOI: 10.1111/j.1399-5448.2010.00650.x
31. Tomah S, Mahmoud N, Mottalib A et al. Frequency of self-monitoring of blood glucose in relation to weight loss and A1C during intensive multidisciplinary weight management in patients with type 2 diabetes and obesity. *BMJ Open Diab Res Care* 2019; 7 (1): e000659. DOI: 10.1136/bmjdc-2019-000659
32. Schnell O, Alawi H, Battelino T et al. Addressing schemes of self-monitoring of blood glucose in type 2 diabetes: a European perspective and expert recommendation. *Diabetes Technol Ther* 2011; 13 (9): 959–65. DOI: 10.1089/dia.2011.0028
33. Tonyushkina K, Nichols JH. Glucose meters: a review of technical challenges to obtaining accurate results. *J Diabetes Sci Technol* 2009; 3 (4): 971–80. DOI: 10.1177/193229680900300446

34. International Organization for Standardization. International Standard EN ISO 15197:2013. In Vitro diagnostic test systems: Requirements for blood-glucose monitoring systems for self-testing in managing diabetes mellitus. Second Edition 2013-05-15. International Organization for Standardization, 2013. www.iso.org/obp/ui/#iso:std:iso:15197:ed-2:v1:en
35. Bailey T, Wallace JF, Christiansen M. Accuracy and User Performance Evaluation of a New, Wireless-enabled Blood Glucose Monitoring System That Links to a Smart Mobile Device. *J Diabetes Sci Technol* 2017; 11 (4): 736–43. DOI: 10.1177/19322968166680829
36. Pardo S, Shaginian RM, Simmons DA. Accuracy beyond ISO: Introducing a new method for distinguishing differences between blood glucose monitoring systems meeting ISO 15197:2013 accuracy requirements. *J Diabetes Sci Technol* 2018; 12 (3): 650–6. DOI: 10.1177/1932296818762509
37. Stedman M, Rea R, Duff CJ et al. People with type diabetes mellitus (T1DM) self-reported views on their own condition management reveal links to potentially improved outcomes and potential areas for service improvement. *Diabetes Res Clin Pract* 2020; 170: 108479. DOI: 10.1016/j.diabres.2020.108479
38. Stedman M, Rea R, Duff CJ et al. Self-reported views on managing type 1 diabetes mellitus. *J Diabetes Sci Technol* 2021; 15 (1): 198–200. DOI: 10.1177/1932296820937771
39. Campos-Náñez E, Breton MD. Effect of BGM Accuracy on the Clinical Performance of CGM: An In-Silico Study *J Diabetes Sci Technol* 2017; 11 (6): 1196–206. DOI: 10.1177/1932296817710476

ИНФОРМАЦИЯ ОБ АВТОРАХ / INFORMATION ABOUT THE AUTHORS

Асанова Ашиме Шевкетовна – студентка 1-го медицинского факультета, ФГАОУ ВО «КФУ им. В.И. Вернадского», Институт «Медицинская академия им. С.И. Георгиевского» (структурное подразделение). E-mail: 22_ashulashul@mail.ru
Ashime Sh. Asanova – Student, Vernadsky Crimean Federal University, Institute "Georgievsky Medical Academy" (structural subdivision). E-mail: 22_ashulashul@mail.ru

Примышева Елена Николаевна – канд. мед. наук, ассистент каф. психиатрии, наркологии, психотерапии с курсом общей и медицинской психологии, ФГАОУ ВО «КФУ им. В.И. Вернадского», Институт «Медицинская академия им. С.И. Георгиевского» (структурное подразделение). E-mail: primysheva.helen@gmail.com

Elena N. Primysheva – Cand. Sci. (Med.), Vernadsky Crimean Federal University, Institute "Georgievsky Medical Academy" (structural subdivision). E-mail: primysheva.helen@gmail.com

Поступила в редакцию / Received: 28.03.2023

Поступила после рецензирования / Revised: 30.03.2023

Принята к публикации / Accepted: 31.03.2023



Клинический случай буллезного пемфигоида у больного с первично-множественной опухолью мочевого пузыря, предстательной железы и языка

Е.В. Задюонченко^{✉1}, К.В. Каткова², А.В. Шалагинова², Е.В. Денисова², К.Б. Ольховская¹, Е.Н. Маляренко²

¹ФГБОУ ВО «Московский государственный медико-стоматологический университет им. А.И. Евдокимова» Минздрава России, Москва, Россия;

²Клиника им. В.Г. Короленко – филиал ГБУЗ «Московский научно-практический центр дерматовенерологии и косметологии» Департамента здравоохранения г. Москвы, Москва, Россия

[✉]z777kat@inbox.ru

Аннотация

Развитие у онкологических больных ряда кожных заболеваний, называемых паранеопластическими дерматозами, давно является сферой интересов разных специалистов. Особенностью течения таких заболеваний являются сложность постановки диагноза, затяжное течение, трудности в подборе терапии. Одним из примеров такого поражения кожи, ассоциированного с опухолевым процессом, является буллезный пемфигоид. Несмотря на то что он рассматривается как факультативный паранеопластический дерматоз, в последнее время отмечается некоторый рост числа больных с данным диагнозом. Представлено клиническое наблюдение сочетанного буллезно-эрозивного поражения кожных покровов и слизистой оболочки полости рта у больного с синхронно-метахронным раком. Особый интерес представляют собой: анамнез и яркая клиника заболевания, наличие множественных первичных опухолей мочевого пузыря, предстательной железы и языка у одного больного. В статье приведены расширенный анамнез заболевания, анализ клинико-диагностического поиска, дифференциальный диагноз.

Ключевые слова: буллезный пемфигоид, буллезные дерматозы, паранеопластический дерматоз, рак, метахронный рак, опухоль языка.

Для цитирования: Задюонченко Е.В., Каткова К.В., Шалагинова А.В., Денисова Е.В., Ольховская К.Б., Маляренко Е.Н. Клинический случай буллезного пемфигоида у больного с первично-множественной опухолью мочевого пузыря, предстательной железы и языка. Клинический разбор в общей медицине. 2023; 4 (2): 83–89. DOI: 10.47407/kr2023.4.2.00209

A case report of bullous pemphigoid in a patient with a primary multiple tumor of the bladder, prostate and tongue

Ekaterina V. Zadionchenko^{✉1}, Kseniya V. Katkova², Anna V. Shalaginova², Elena V. Denisova², Kira B. Olhovskaya¹, Evgenij N. Malyarenko²

¹Yevdokimov Moscow State University of Medicine and Dentistry, Moscow, Russia;

²Korolenko Hospital – branch of Moscow Research and Practical Center of Dermatology and Cosmetology, Moscow, Russia

[✉]z777kat@inbox.ru

Abstract

The development of some skin diseases in cancer patients, called paraneoplastic dermatoses, for long time has been the area of interest of various specialists. A feature of the course of such diseases is the difficulty of making a diagnosis, a protracted course, and difficulties in selecting therapy. One example of such a skin lesion associated with a tumor process is bullous pemphigoid. Despite the fact that it is considered as a facultative paraneoplastic dermatosis, there has recently been some increase in the number of patients with this diagnosis. A case report describes a combined bullous-erosive lesion of the skin and oral mucosa in a patient with synchronous-metachronous cancer. Of particular interest are: anamnesis and a bright clinic of the disease, the presence of multiple primary tumors: bladder, prostate and tongue in one patient. The article provides an extended history of the disease, an analysis of the clinical diagnostic search, and a differential diagnosis.

Keywords: bullous pemphigoid, bullous dermatoses, paraneoplastic dermatosis, cancer, metachronous cancer, tumor of the tongue.

For citation: Zadionchenko E.V., Katkova K.V., Shalaginova A.V., Denisova E.V., Olhovskaya K.B., Malyarenko E.N. A clinical case of bullous pemphigoid in a patient with a primary multiple tumor of the bladder, prostate, and tongue. Clinical analysis in general medicine. 2023; 4 (2): 83–89. DOI: 10.47407/kr2023.4.2.00209

К «паранеопластическим заболеваниям», или синдромам, относится группа состояний/заболеваний, сопровождающихся поражением кожи, слизистых оболочек, а также неспецифические нарушения обмена веществ, изменения показателей крови, поражение сосудов, эндокринной и нервной систем, возникающие под влиянием злокачественных новообразований. Кожа является одной из наиболее частых локализаций паранеопластических процессов. Впервые на связь

между поражением кожи и злокачественными новообразованиями обратил внимание французский врач-терапевт А. Trousseau в 1861 г. В 1893 г. Ж. Дарье установил и описал связь черного акантоза с раком желудочно-кишечного тракта (ЖКТ) [1]. В России этим вопросом в 1897 г. заинтересовался А.И. Пospelov. Он продемонстрировал больного с везикуло-буллезным дерматозом и злокачественным новообразованием на заседании Московского общества дерматологов и вене-

рологов [2]. В последующие годы специалисты стали более глубоко изучать клинические случаи поражения кожи и сопутствующей онкологии, так как поток таких больных увеличивался год от года. Термин «паранеопластический синдром» был введен в медицинскую практику в 1948 г. [3]. Врачи разных специальностей регистрировали онкологических больных, у которых на коже появлялись неспецифические высыпания, которые не являлись метастазами опухоли. Они внешне напоминали известный дерматоз, но отличались устойчивостью к проводимой терапии, некоторым полиморфизмом высыпаний и большей распространенностью процесса. Обращало на себя внимание и то, что в некоторых случаях появление патологических высыпаний предшествовало опухолевому процессу, в других – развивалось параллельно с ним или несколько запаздывало [4, 5].

Учеными, несмотря на накопленный опыт, окончательно не удается выявить все патогенетические механизмы паранеоплазий. Принято считать, что злокачественные опухоли приводят к накоплению в организме ранее в нем не синтезировавшихся белков, факторов роста, цитокинов, иммуноглобулинов и других биологически активных веществ, которые извращают реакции клеточного и гуморального иммунитета, обуславливая развитие аутоиммунных сдвигов или запуская иммунокомплексные аллергические реакции [6, 7].

Накопилось довольно много клинико-диагностической информации, позволившей ученым разделить состояния, сопутствующие онкологическому процессу, на группы. Однако в мире до сих пор не существует единой общепринятой классификации. В медицинской практике используется морфологическая классификация, предложенная в 1978 г. V. Andreev [8], но в литературе чаще можно увидеть разделение кожных паранеоплазий на 3 группы по степени вероятности ассоциации со злокачественным процессом. В 1963 г. Kozlovskii и соавт., а потом и Wysocki предложили условно разделить паранеопластические дерматозы на облигатные, факультативные и вероятные [4, 9, 10]. В настоящий момент известно более 70 таких заболеваний кожи. Большинство из них классифицировано именно по этому принципу.

Среди всех изменений кожи паранеопластического характера наибольшее количество наблюдений относится к буллезным дерматозам [11, 12]. В 1909 г. впервые был описан случай буллезного дерматоза у 28-летней женщины с подтвержденной карциномой губы, после удаления которой было зарегистрировано исчезновение высыпаний [13]. По мнению Н.С. Потеева, больных с буллезными проявлениями следует относить к группе повышенного онкологического риска [11], но некоторые авторы относят их к факультативным паранеоплазиям [12].

Одним из таких ассоциированных с раком пузырным дерматозом является буллезный пемфигоид Левера, впервые описанный ученым W. Lever в 1953 г. Типичным для этого заболевания считается развитие клини-

ческой картины у лиц старшего возраста (60–70 лет) [14]. Согласно данным Федерального статистического наблюдения на 2014 г., частота этого заболевания составляет 2,6% на 100 тыс. взрослого населения, старше 80 лет – 15–33% [14]. У больных старше 50 лет паранеопластический характер дерматоза определен в 5,8% до 47% случаев [16].

Чаще всего развитие буллезного пемфигоида не связано с каким-либо определенным провоцирующим фактором. У части больных появление высыпаний обусловлено приемом лекарственных средств [17], инфекцией, физическим воздействием [18] или же развитием опухолевого процесса [19]. По данным литературы, заболевание наиболее часто связано с опухолями ЖКТ, мочеполовой системы, молочных желез, легких [20, 21]. Приводим клиническое наблюдение пациента с буллезным пемфигоидом и множественным первичным опухолевым процессом мочевого пузыря, предстательной железы, языка.

Клинический случай

В ноябре 2022 г. в дерматологическое отделение ГБУЗ МНПЦДК ДЗМ «Клиника им. В.Г. Короленко» был госпитализирован больной Б. (65 лет), с жалобами на распространенные высыпания на коже туловища, конечностей, выраженный зуд в местах высыпаний, боль и дискомфорт при глотании.

Из анамнеза заболевания известно, что считает себя больным около 4 мес, когда в августе на фоне приема левофлоксацина, назначенного урологом для подготовки к оперативному лечению по поводу ранее выявленной опухоли мочевого пузыря, появились распространенные высыпания на коже туловища, конечностей. Противоаллергического лечения самостоятельно не применял. Одновременно с антибиотиком принимал Силодозин, также по рекомендации уролога. Запланированное оперативное вмешательство было отменено из-за выраженности и распространенности кожного процесса. Было принято решение о госпитализации пациента в отделение аллергологии и иммунологии ГКБ №24, где он находился с диагнозом: L53.0 токсическая эритема, затянувшееся течение, гиперчувствительность к левофлоксацину. В составе комбинированной терапии получал системные глюкокортикостероиды (раствор преднизолона 120 мг внутривенно капельно) с дальнейшим титрованием до полной отмены к моменту выписки, дезинтоксикационные, десенсибилизирующие средства, препараты железа. С купированным состоянием выписан в начале сентября для амбулаторного лечения, с рекомендациями продолжить прием антигистаминных препаратов. Через 2 нед пациент вновь отметил появление высыпаний эритематозного и буллезного характера и резкое ухудшение самочувствия. В конце сентября был госпитализирован в ГКБ им. Д.Д. Плетнева с диагнозом: С67.2 злокачественное новообразование. В отделении онкоурологии были выполнены: трансуретральная резекция мочевого пузыря, лапароскопическая радикальная цистэктомия, билате-

Рис. 1. Умеренно инфильтрированные эритематозные очаги розового цвета, с четкими границами, неправильных округлых и овальных очертаний с точечными и линейными эксфолиациями, покрытыми серозно-геморрагическими корочками.

Fig. 1. Moderately infiltrated pink erythematous lesions with clear margins of irregular round or oval shape with punctate and linear scratch marks covered with serous and hemorrhagic crusts.

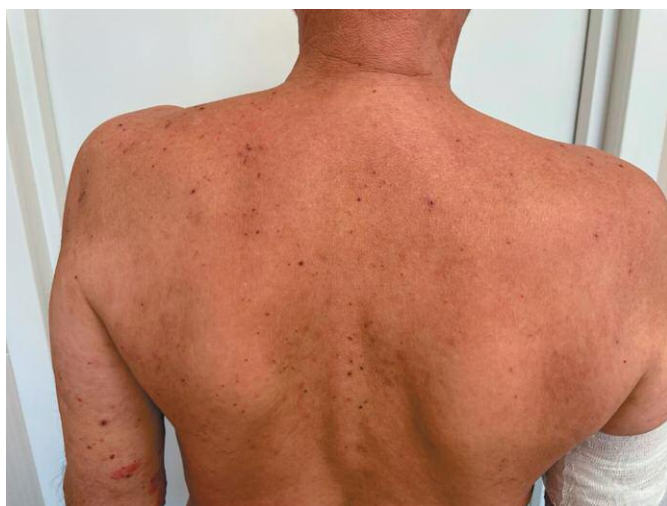
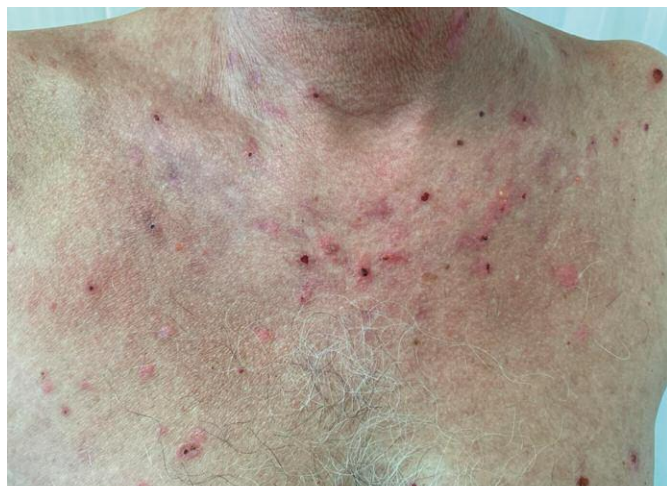
Рис. 2. Множественные буллезные элементы на коже предплечий, заполненные серозным прозрачным содержимым.

Fig. 2. Multiple bullous elements with transparent serous content on the skin of the upper arms.

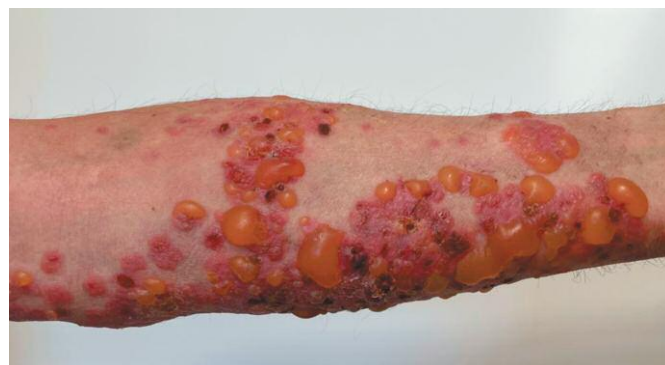
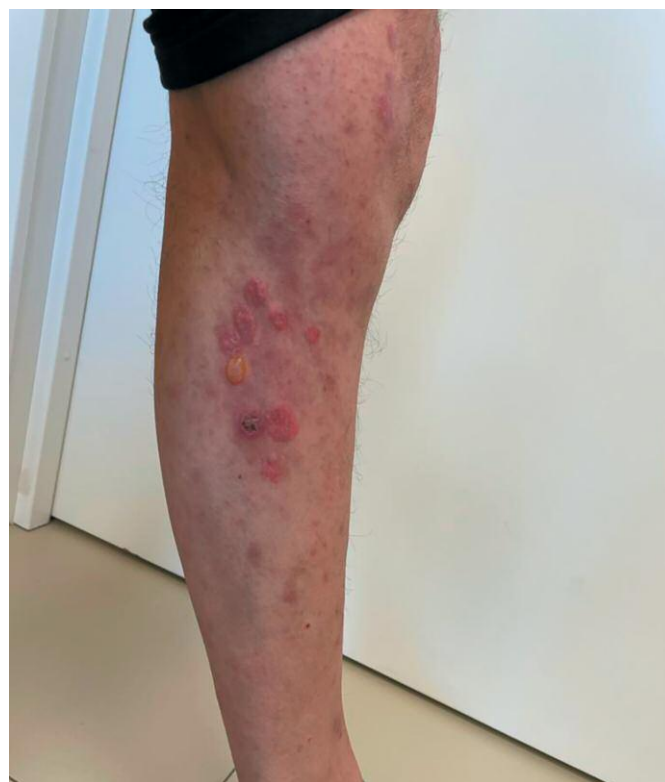
Рис. 3. Буллезные и эритематозные элементы на коже голени.

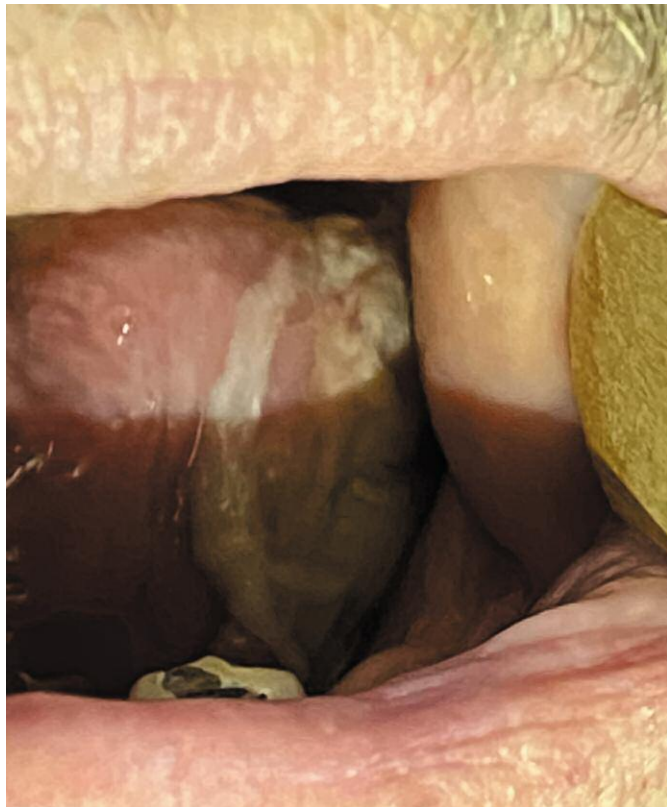

ральная кутанеостомия, санация и дренирование брюшной полости. Выписан в октябре с улучшением состояния с диагнозом: С67.2 злокачественное новообразование боковой стенки мочевого пузыря, рак мочевого пузыря T₂N₀M₀, II стадия, с распадом и перфорацией, макрогематурия, мочевой перитонит, II стадия опухолевого процесса, клиническая группа 2. Конкурирующий диагноз: L53.0 токсическая эритема, затянувшееся течение. В стационаре была выполнена диагностическая биопсия кожи, по результатам которой определили отсутствие опухоли в материале, морфологическую картину дерматита (L30.9 дерматит неуточненный). Пациенту было рекомендовано продолжить прием метилпреднизолона или преднизолона 5 мг по 2 таблетки утром после еды 14 дней и консультация в специализированном дерматологическом учреждении. При обращении к врачу-дерматовенерологу в МНПЦДК филиал «Люблинский» ДЗМ направлен на стационарное лечение в филиал «Клиника им. В.Г. Короленко».

Сопутствующие заболевания. Гипертоническая болезнь с преимущественным поражением сердца без (застойной) сердечной недостаточности. Артериальная гипертензия 3-й степени. Аортальный стеноз. НК-0 ст. Риск сердечно-сосудистых осложнений III стадии. Рак мочевого пузыря II стадии. T₂N₀M₀. Острый вторичный пиелонефрит. Гиперчувствительность к левофлоксацину. Хронический бронхит вне обострения. Хроническая нормохромная анемия. Состояние после оперативного лечения тиреотоксикоза.

Клинический осмотр. При поступлении состояние больного удовлетворительное, находится в сознании. Состояние сердечно-сосудистой системы и органов дыхания – без особенностей. Артериальное давление – 135/82 мм рт. ст., частота сердечных сокращений –

Рис. 4. Опухолевидное образование с гиперемией вокруг на боковой поверхности языка у корня слева. На поверхности видна эрозия, покрытая массивным фибринозным налетом.
Fig. 4. The tumor-like mass surrounded by hyperemia on the left lateral surface of the tongue near the root. The erosion covered with thick fibrous membrane is clearly visible on the surface.



72/мин. Физиологические отправления в норме, мочеиспускание по кутанеостомам. Со стороны органов ЖКТ патологических изменений не выявлено. Подчелюстные, левый шейный, паховые лимфатические узлы увеличены.

При осмотре кожных покровов патологический процесс носит хронический распространенный характер. Высыпания локализуются на коже туловища, верхних и нижних конечностей. На коже спины и груди расположены умеренно инфильтрированные эритематозные очаги розового цвета, с четкими границами, неправильных округлых и овальных очертаний, в пределах которых отмечаются точечные и линейные эскориации, покрытые серозно-геморрагическими корочками (рис. 1). На коже предплечий и плеч на отечном эритематозном фоне визуализируются множественные буллезные элементы, размером от 1 до 2 см с напряженной плотной покрывкой, полусферической формы, заполненные серозным прозрачным содержимым (рис. 2). На коже тыльной поверхности стоп, голеней также имеют место буллезные и эритематозные элементы, размером от 6 см с плотной покрывкой, полусферической формы, заполненные серозным прозрачным содержимым (рис. 3). На коже бедер множественные пятна поствоспалительной гиперпигментации. Симптомы Никольского и Асбо-Хансена отрицательные.

При осмотре слизистой полости рта на боковой поверхности языка у корня слева визуализируется опухолевидное образование с гиперемией вокруг. На поверхности видна эрозия, покрытая массивным фибринозным налетом (рис. 4). При пальпации определяется хрящевидная плотность в основании элемента и умеренная болезненность.

Ногтевые пластины кистей и стоп неизменны. Дермографизм смешанный.

Результаты клинико-диагностического обследования. В общем анализе крови наблюдаются признаки анемии: эритроциты – $3,35 \times 10^{12}/л$; гемоглобин – 93 г/л; гематокрит – 28,1; сывороточное железо – 6,5 мкмоль/л; тромбоцитоз – $452 \times 10^9/л$; сегментоядерные нейтрофилы на верхней границе нормы – 70%; палочкоядерные нейтрофилы, относительное количество лимфоцитов – на нижних границах нормы; эозинофилы – 4%; СОЭ – 92 мм/ч.

В биохимическом анализе крови повышен креатинин до 129 мкмоль/л; С-реактивный белок – 9,2 мг/л; глюкоза – 4,1 ммоль/л; билирубин прямой – 1,3 мкмоль/л; гамма-глутамилтрансфераза, аланинаминотрансфераза, аспаратаминотрансфераза, холестерин, белок общий, мочевина – показатели в пределах референсных значений.

Электролиты крови: содержание ионов Cl несколько повышено – 108,2 ммоль/л.

Общий анализ мочи: кровь качественно ±; удельный вес 1,020 (1,005–1,03); pH 6,5 (5–7); кетоновые тела качественно и нитриты – отр.; эпителий плоский – 0–1 в поле зрения; эритроциты измененные – 15–18; лейкоциты – 70–80 в поле зрения; белок качественно следы; глюкоза качественно – 2+; билирубин качественно – отр.; уробилиноген качественно – 3.

Результаты биопсии: микроскопическое описание препарата – фрагмент кожи без подкожной жировой клетчатки. Эпидермис обычной толщины, отмечается его отслойка с формированием субэпидермального пузыря, в полости которого присутствует коагулированная плазма, лимфоциты, эозинофильные и нейтрофильные гранулоциты. Вокруг сосудов поверхностного сплетения на фоне отека дермы умеренная гистиолимфоцитарная инфильтрация. Опухоль в материале не обнаружена, выявленные патологические изменения наиболее соответствуют буллезному пемфигоиду.

Результаты прямой иммунофлюоресценции (ПИФ). При проведении реакции ПИФ с FITC-мечеными антителами к IgA, с3с, IgM, IgG фибриногеном на замороженных срезах отмечается: линейная фиксация IgG вдоль базальной мембраны – линейная фиксация с3с вдоль базальной мембраны – отсутствие свечения IgA – отсутствие свечения IgM – отсутствие свечения фибриногена. Полученные данные соответствуют диагнозу «буллезный пемфигоид».

Консультации специалистов. *Терапевт:* анемия средней степени тяжести. *Оториноларинголог:* новообразование корня языка, острый глоссит. Рекомендована биопсия. *Врач-психиатр:* поведенческие факторы, связанные с основным заболеванием.

В отделении была проведена терапия, направленная на купирование зуда, кожных высыпаний, коррекцию фоновых нарушений.

Общее лечение: преднизолон по 35 мг 1 раз в сутки, длительно; Дапсон по 50 мг 1 раз в сутки, постоянно; дифенилгидрамин 10 мг внутримышечно однократно; хлорпирамин 20 мг внутримышечно 3 дня; натрия тиосульфат 3000 мг внутривенно 1 раз в сутки, 10 дней; омега-3 20 мг 1 раз в сутки, постоянно; метилтиония хлорид 25 мг 1 раз в сутки; калия аспарагинат 1 таблетка 3 раза в сутки, постоянно; прометазин 50 мг внутримышечно 1 раз в сутки, 3 дня.

Наружное лечение: 1 раз в сутки дексаметазоновый крем, вскрытие буллезных элементов, туширование эрозий, эксфолиаций растворами анилиновых красителей.

На фоне проведенной терапии патологический кожный процесс частично разрешился. Большая часть эрозий эпителизовалась. Сохранились единичные слабо инфильтрированные эритематозные очаги бледно-розового цвета на коже туловища, верхних и нижних конечностей, пятна поствоспалительной гиперпигментации, единичные эрозивные элементы, покрытые сухими корочками. Опухолевидное образование на боковой поверхности языка у корня слева не претерпело изменений. Свежих высыпаний нет.

Пациент выписан с улучшением и рекомендациями провести биопсию с новообразования корня языка и дальнейшего лечения и дообследования у онкоуролога и челюстно-лицевого хирурга. Продолжить прием преднизолона с последующим титрованием дозы амбулаторно и Дапсона под контролем лабораторных показателей и общего состояния.

Данные катмнеза. В ГБУ здравоохранения г. Москвы «МКНП центре им. А.С. Логинова» была выполнена биопсия новообразования корня языка. В микроскопическом материале обнаружено: пласты клеток коагуляционного некроза опухоли солидного строения (клетки – тени). Небольшое количество клеток опухоли с гиперхромными ядрами, митозами. Фибрин, лейкоциты. Заключение – морфологическая картина может соответствовать плоскоклеточному раку языка. ИГХ-исследование не рекомендуется.

Ультразвуковое исследование лимфатических узлов шеи от 14.12.2022 – эхокартина патологически измененных лимфатических узлов шеи – МТС Цитологическое исследование лимфатических узлов от 13.12.2022: цитологическая картина может соответствовать умеренной и тяжелой гиперплазии (д II–III) в состоянии лизиса и дегенерации.

Пациент маломобильный, не ходит, себя не обслуживает, нуждается в постороннем уходе, на вопросы отвечает правильно, в позе Ромберга неустойчив. По заключению онкоконсилиума пациенту показана исключительно паллиативная помощь, назначен трамадол 50 мг по 1 таблетке 2 раза в сутки. Питание через назогастральный зонд.

К сожалению, пациент скончался через 1 мес. По данным патоморфологического заключения причиной

смерти явилась неопластическая генерализованная болезнь. Плоскоклеточный рак языка с распадом. Метастазы в шейные лимфатические узлы, тяжелая гиперплазия с лизисом и распадом (II–III стадии). Инвазивный уротелиальный рак pN3aNoMo, II стадия. Рак предстательной железы pN2NoMo, II стадия. Образование поджелудочной железы, образование нижней доли правого легкого.

Обсуждение

В 1976 г. Н. Curth предложил оригинальные критерии, которые выявляют текущую связь между поражением кожи и опухолевым процессом во внутренних органах: одновременное начало кожного процесса и неоплазии; параллельное течение обоих патологических состояний; регресс кожных проявлений при успешном лечении опухоли [22].

Учитывая данные анамнеза, клинического осмотра, оценки результатов биопсии и данных ПИФ – диагноз буллезного пемфигоида у нашего пациента не вызывает сомнений. Данные патоморфологического посмертного исследования и прижизненные данные урологического статуса, объемы оперативных вмешательств в полной мере подтверждают паранеопластический характер дерматоза. Учитывая тяжесть заболевания, распространенность опухолевого процесса, несвоевременная диагностика и запоздалое лечение дают основание предполагать слабую эффективность лечебных мероприятий и отсутствие регресса кожных высыпаний после оперативного удаления опухоли мочевого пузыря.

Клиническая картина буллезного пемфигоида на ранних стадиях развития может носить неспецифический характер: проявляться эритематозной, папулезной и уртикарной зудящей сыпью, формируя явления истинного или ложного полиморфизма [15], и только в дальнейшем на коже появляются характерные напряженные пузыри. Это может направить клинициста по ложному пути, в сторону других дерматозов. Прием антибиотика нашим пациентом по рекомендации уролога и затем возникшие высыпания были расценены как токсическая эритема, что вполне уместно. Однако слабая эффективность проведенной противоаллергической терапии и данные, подтверждающие опухолевый процесс, требовали дополнительного обследования и исключения паранеопластического дерматоза.

В рамках имевшихся изменений кожного покрова и жалоб у больного можно было предположить паранеопластическую пузырчатку или герпетиформный дерматит Дьюринга. Однако при акантолитической пузырчатке выявляется положительный симптом Никольского, при микроскопическом исследовании обнаруживают интраэпидермальные пузыри и расслоение шиповатого слоя, а в данных ПИФ и ПРИФ – свечение шиповатого слоя и специфические аутоантитела IgG, Dsg3,1 и антиэнвоплакиновые аутоантитела, имеющие высокую специфичность [23]. Эти показатели отсутствовали в результатах обследования. При герпетиформном дер-

матите Дьюринга обращают на себя внимание полиморфизм высыпаний, повышенное содержание эозинофилов в содержимом пузыря, положительная йодная проба, а в данных ПИФ – обнаружение IgA вдоль зоны базальной мембраны и на кончиках дермальных сосочков [24]. Из сопутствующих дерматиту Дьюринга заболеваний стоит отметить целиакию, которая у пациента не наблюдалась. Можно было бы предположить буллезную форму красного плоского лишая, однако он реже всего сочетается с паранеоплазиями, в основном встречается у молодых пациентов, а наряду с буллез-

ными проявлениями имеются типичные фиолетово-розовые папулы с сеткой Уикхема на поверхности.

Таким образом, еще раз хочется отметить актуальность проблемы паранеопластических дерматозов для различных специалистов и обратить внимание на своевременную дополнительную лабораторную диагностику для улучшения прогноза выживаемости больных и повышения качества жизни.

Конфликт интересов. Авторы заявляют об отсутствии конфликта интересов.

Conflict of interests. The authors declare that there is not conflict of interests.

Литература / References

1. Медицинский реферативный журнал. 1974; XI. Разд. 11: 24–5. [Medicinskij referativnyj zhurnal. 1974; XI. Razd. 11: 24–5 (in Russian).]
2. Иванов О.Л., Мареева Е.Б. Проблема паранеопластических дерматозов в трудах учеников В.А. Рахманова. Российский журнал кожных и венерических болезней. 2003; 5: 4–5. [Ivanov O.L., Mareeva E.B. Problema paraneoplasticheskikh dermatozov v trudah uchenikov V.A. Rahmanova. Rossijskij zhurnal kozhnyh i venericheskikh boleznej. 2003; 5: 4–5 (in Russian).]
3. Denny-Brown DJ. Neurosurg. Psychiatr 1948; 11: 73.
4. Головахина Д.К., Головахин К.Н., Загашивили И.В. Дерматологические маркеры злокачественных опухолей: метастазы в кожу, преанокрозы и паранеоплазии (клинико-диагностические особенности). Военная медицина. 2015; 2: 95–101. [Golovahina D.K., Golovahin K.N., Zagashvili I.V. Dermatologicheskie markery zlokachestvennyh opuholej: metastazy v kozhu, prekankrozy i paraneoplazii (kliniko-diagnosticheskie osobennosti). Voennaya medicina. 2015; 2: 95–101 (in Russian).]
5. Silva JA, Mesquita KS, Igreja AC et al. Paraneoplastic cutaneous manifestations: concepts and updates. An Bras Dermatol 2013; 88 (1): 9–22.
6. Александрова Р.А. Паранеопластические синдромы как манифестация клинических проявлений злокачественной опухоли. Новые Санкт-Петербургские врачебные ведомости. 2017; 5: 54–61. [Aleksandrova R.A. Paraneoplasticheskie sindromy kak manifestaciya klinicheskikh proyavlenij zlokachestvennoj opuholi. Novye Sankt-Peterburgskie vrachebnye vedomosti. 2017; 5: 54–61 (in Russian).]
7. Efst BD, Minzer-Conzetti K, Swerdlin A, Devere DS. Cutaneous manifestations of internal malignancy. Curr Probl Surg 2010; 47 (4): 384–95.
8. Andreev VC. Prob Derm 1978; H.P.: 1–76.
9. Молочков В.А. Дерматозы и неоплазии. Российский журнал кожных и венерических болезней. 2003; 5: 71–1. [Molochkov V.A. Dermatozy i neoplazii. Rossijskij zhurnal kozhnyh i venericheskikh boleznej. 2003; 5: 71–1 (in Russian).]
10. Miyashiro D, Sanches JA. Paraneoplastic skin disorders: a review. G Ital Dermatol Venereol 2016; 151 (1): 55–76.
11. Потехаев Н.С., Кочергин В.И., Николаев В.П. Злокачественные новообразования и везикуло-буллезные дерматозы. М., 1964. С. 227–32. [Potekhaev N.S., Kochergin V.I., Nikolaev V.P. Zlokachestvennye novoobrazovaniya i vezikulo-bulleznye dermatozy. Moscow, 1964. P. 227–32 (in Russian).]
12. Федоровская Р.Ф., Рудштейн Л.Г. Вестник дерматологии. 1982; 11: 43–5. [Fedorovskaya R.F., Rudshitejn L.G. Vestnik dermatologii. 1982; 11: 43–5 (in Russian).]
13. Bogrow SL. Zur Kasuistik der Dermatitis herpetiformis Duhrigi. Arch Derm Syph 1909; 98: 327–34.
14. Lo Schiavo A, Ruocco E, Braccaccio G et al. Bullous pemphigoid: Etiology, pathogenesis and inducing factors: Facts and controversus. Clin Dermatol 2013; 31: 391–9.
15. Клинические рекомендации: Пемфигиоз буллезный [Электронный ресурс]. 2016. URL: <http://cr.rosminzdrav.ru/#!/recomend/696> [Klinicheskie rekomendacii: Pemfigoid bulleznyj [Electronic resource]. 2016. URL: <http://cr.rosminzdrav.ru/#!/recomend/696> (in Russian).]
16. Теплюк Н.П. Буллезный пемфигиоз Лёвера. Российский журнал кожных и венерических болезней. 2007; 1: 43–7. [Teplyuk N.P. Bulleznyj pemfigoid Levera. Rossijskij zhurnal kozhnyh i venericheskikh boleznej. 2007; 1: 43–7 (in Russian).]
17. Verheyden MJ, Bilgic A, Murrell DF. A Systematic Review of Drug-Induced Pemphigoid. Acta Dermato-Venereologica 2020; 100 (15): adv00224. DOI: 10.2340/00015555-3457
18. Самцов А.В., Белоусова И.Э. Буллезные дерматозы. СПб.: Практическая медицина, 2012. С. 68–78. [Samcov A.V., Belousova I.E. Bulleznye dermatozy. St. Petersburg: Prakticheskaya medicina, 2012. P. 68–78 (in Russian).]
19. Kartan S, Shi VY, Clark AK et al. Paraneoplastic Pemphigus and Autoimmune Blistering Diseases Associated with Neoplasm: Characteristics, Diagnosis, Associated Neoplasms, Proposed Pathogenesis, Treatment. Am J Clin Dermatol 2017; 18: 105–26.
20. Wong SS, Rajakulendran S, Chow E. Bullous pemphigoid associated with carcinoma of the rectum. J Hong Kong Geriatr Soc 1996; 7 (1): 14–7.
21. Jemal A, Bray F, Center MM et al. Global cancer statistics. CA Cancer J Clin 2011; 61 (2): 69–90.
22. Pipkin CA, Lio PA. Cutaneous manifestations of internal malignancies: an overview. Dermatol Clin 2008; 26: 1–15.
23. Дрожжина М.Б., Бобро В.А., Сенникова Ю.А. Актуальные подходы к диагностике аутоиммунных пузырных дерматозов. Вестник дерматологии и венерологии. 2021; 97 (1): 16–26. [Drozhzhina M.B., Bobro V.A., Sennikova Yu.A. Aktual'nye podhody k diagnostike autoimmunnyh puzyrnyh dermatozov. Vestnik dermatologii i venerologii. 2021; 97 (1): 16–26. (in Russian).]
24. Witte M, Zillikens D, Schmidt E. Diagnosis of autoimmune blistering diseases. Front Med 2018; 5: 296.

ИНФОРМАЦИЯ ОБ АВТОРАХ / INFORMATION ABOUT THE AUTHORS

Задюонченко Екатерина Владимировна – канд. мед. наук, ассистент каф. кожных и венерических болезней, ФГБОУ ВО «МГМСУ им. А.И. Евдокимова». E-mail: z777kat@inbox.ru; ORCID: 0000-0001-9295-5178
Ekaterina V. Zadionchenko – Cand. Sci. (Med.), Yevdokimov Moscow State University of Medicine and Dentistry. E-mail: z777kat@inbox.ru; ORCID: 0000-0001-9295-5178

Каткова Ксения Васильевна – врач-дерматовенеролог, филиал «Клиника им. В.Г. Короленко» (ГБУЗ «МНПЦ дерматовенерологии и косметологии»). E-mail: gladysheva-k@gmail.com; ORCID: 0000-0002-7794-489X
Kseniya V. Katkova – Dermatologist, Korolenko Hospital – branch of Moscow Research and Practical Center of Dermatology and Cosmetology. E-mail: gladysheva-k@gmail.com; ORCID: 0000-0002-7794-489X

Шалагинова Анна Валерьевна – врач-дерматовенеролог, зав. дерматовенерологическим отд-нием №1 стационара филиала «Клиника им. В.Г. Короленко» (ГБУЗ «МНПЦ дерматовенерологии и косметологии»). E-mail: Avmk@list.ru; ORCID: 0000-0002-7625-9807

Anna V. Shalaginova – Dermatologist, Korolenko Hospital – branch of Moscow Research and Practical Center of Dermatology and Cosmetology. E-mail: Avmk@list.ru; ORCID: 0000-0002-7625-9807

Денисова Елена Валерьевна – канд. мед. наук, врач-дерматовенеролог, зам. зав. по медицинской части (по организации стационарной помощи) филиала «Клиника им. В.Г. Короленко» (ГБУЗ «МНПЦ дерматовенерологии и косметологии»). E-mail: evdenissova@rambler.ru; ORCID: 0000-0002-4887-284X

Elena V. Denisova – Cand. Sci. (Med.), Korolenko Hospital – branch of Moscow Research and Practical Center of Dermatology and Cosmetology. E-mail: evdenissova@rambler.ru; ORCID: 0000-0002-4887-284X

Ольховская Кира Брониславовна – канд. мед. наук, доц. каф. кожных и венерических болезней, ФГБОУ ВО «МГМСУ им. А.И. Евдокимова». E-mail: olhovskaya_kira@mai.ru, ORCID: 0000-0003-4920-5288

Kira B. Olhovskaya – Cand. Sci. (Med.), Yevdokimov Moscow State University of Medicine and Dentistry. E-mail: olhovskaya_kira@mai.ru; ORCID: 0000-0003-4920-5288

Малярченко Евгений Николаевич – канд. мед. наук, врач-дерматовенеролог, зав. филиалом «Клиника им. В.Г. Короленко» (ГБУЗ «МНПЦ дерматовенерологии и косметологии»). E-mail: men2579@mail.ru; ORCID: 0000-0002-4887-284X

Evgenij N. Malyarenko – Cand. Sci. (Med.), Korolenko Hospital – branch of Moscow Research and Practical Center of Dermatology and Cosmetology E-mail: men2579@mail.ru; ORCID: 0000-0002-4887-284X

Поступила в редакцию / Received: 02.02.2023

Поступила после рецензирования / Revised: 10.02.2023

Принята к публикации / Accepted: 02.03.2023



Роль эндогенных и экзогенных триггеров в развитии акне

М.В. Каиль-Горячкина✉

ФГАОУ ВО «Первый Московский государственный медицинский университет им. И.М. Сеченова» Минздрава России (Сеченовский Университет), Москва, Россия
✉ultra1147@mail.ru

Аннотация

В статье представлены современные данные о влиянии эндогенных и экзогенных триггеров на клиническую картину акне. Подробно разобраны основные из них. Отмечена значимость генетического фактора в развитии дерматоза. Показана роль гормонального фактора – гиперандрогении в патогенезе заболевания. Приведены данные о негативном воздействии стресса на течение акне. Выявлена связь между пищевым рационом и обострением/появлением акне. Отмечена негативная роль курения в провоцировании невоспалительных акне.

Ключевые слова: акне, воспаление, западная диета, гиперандрогения, синдром поликистозных яичников, стресс.

Для цитирования: Каиль-Горячкина М.В. Роль эндогенных и экзогенных триггеров в развитии акне. Клинический разбор в общей медицине. 2023; 4 (2): 90–96. DOI: 10.47407/kr2023.4.2.00210

The role of endogenous and exogenous triggers in the development of acne

Mariya V. Kail-Goryachkina✉

Sechenov First Moscow State Medical University (Sechenov University), Moscow, Russia
✉ultra1147@mail.ru

Abstract

The paper presents current data on the impact of endogenous and exogenous triggers on the clinical manifestations of acne. The major triggers are discussed in detail. The importance of genetic factors for the development of dermatosis is reported. The role of hormonal factor, hyperandrogenism, in the pathogenesis of the disease is displayed. The data on the adverse effects of stress on the course of acne are provided. The association of the diet with the acne exacerbation/onset is exposed. The negative role of smoking in triggering the non-inflammatory type acne is reported.

Keywords: acne, inflammation, Western diet, hyperandrogenism, polycystic ovary syndrome, stress.

For citation: Kail-Goryachkina M.V. The role of endogenous and exogenous triggers in the development of acne. Clinical review for general practice. 2023; 4 (2): 90–96. DOI: 10.47407/kr2023.4.2.00210

Акне является одним из наиболее распространенных хронических воспалительных заболеваний кожи, которое проявляется поражением сально-волосяного аппарата; дерматоз характеризуется появлением открытых и закрытых комедонов, папул, пустул и узлов. Развивающийся в результате осложнения акне – симптомокомплекс постакне представляет собой в большинстве случаев вторичную гиперпигментацию (36%), неравномерную текстуру кожи (30%), рубцы (26%), а также эритематозные пятна (6%), атеромы и милиумы (2%) [1, 2].

По данным глобального исследования бремени болезней (Global Burden of Disease Study), проведенного в 2010 г., акне страдают примерно 650 млн человек во всем мире. По показателю распространенности воспалительных заболеваний кожи дерматоз занимает 8-е место. В предпубертатном или пубертатном периоде в той или иной степени с проблемой акне сталкиваются 90% девушек и 100% юношей. У девушек угревые высыпания появляются раньше, чем у юношей, нередко незадолго до начала первой менструации. У юношей акне

дебютирует позже, но носит более тяжелый и распространенный характер. В 12-летнем возрасте акне наблюдается у 37,1% девочек и 15,4% мальчиков, в 16 лет – уже у 38,8 и 53,3% соответственно, а вот для acne tarda (поздних угрей) характерно существенное преобладание женщин 82,1% против 17,9%, недаром за рубежом существует устоявшаяся аббревиатура – adult female acne, характеризующая данную группу пациентов [2–7].

Патогенез акне состоит из патологического взаимодействия между несколькими процессами, такими как воспаление, фолликулярная гиперкератинизация (приводящая к «закупорке» устья сально-волосяного фолликула), гиперпродукция секрета сальных желез, микробная колонизация *Cutibacterium acnes* (филотипа IA1 риботипов RT4 и RT5) с формированием биопленок, а также гормонального фактора (абсолютной или периферической гиперандрогении) [8–10].

В настоящее время доказано, что важнейшем звеном в патогенезе акне является воспаление. В 28% случаев воспаление образуется de novo, минуя стадию комедонов. Данный постулат подтверждается в работе

A. Jeremy и соавт., которые продемонстрировали, что воспалительный процесс в той или иной мере наблюдался при всех проявлениях и стадиях болезни: от пораженной кожи в доклинической стадии (характеризующейся образованием микрокомедонов) до симптомокомплекса постакне. Основополагающая роль при этом отводится провоспалительному цитокину – интерлейкину (ИЛ)-1, экспрессия которого значительно увеличивается в пораженной коже независимо от наличия или отсутствия *S. acnes*. Немаловажную роль в развитии воспалительного процесса играют и другие провоспалительные цитокины, такие как фактор некроза опухоли (ФНО), ИЛ-6, ИЛ-8, ИЛ-10 и ИЛ-12, а также интегрин, матриксные металлопротеиназы (matrix metalloproteinases, MMP), макрофаги, дендритные клетки и CD4+ Т-клетки [11, 12].

В норме кератиноциты и себоциты постоянно экспрессируют провоспалительные цитокины, однако под действием различных триггерных факторов происходят их индукция и гиперсекреция. *S. acnes* является комменсальным липофильным факультативным анаэробным микроорганизмом кожи человека и служит одним из основных триггеров для развития воспалительной реакции посредством активации врожденного или приобретенного иммунного ответа [12, 13].

Необходимо также помнить, что способность *S. acnes* к образованию биопленок как сложных полимикробных ассоциаций способствует формированию устойчивости к защитным механизмам хозяина и лекарственным препаратам, а также может служить резервуаром для иных патогенных микроорганизмов, таких как *Staphylococcus aureus*, что может существенно утяжелить течение акне. Адгезионное свойство матрицы биопленки *S. acnes* приводит к усилению сцепления кератиноцитов в области воронки сально-волосяного фолликула за счет выделения «биологического клея», которым является гликокаликс полимер. Данное свойство микроорганизма играет важную роль в образовании сально-роговой пробки и развитии комедоногенеза [12, 14].

Среди клинических проявлений акне чаще (в 70–80% случаев) встречается среднетяжелая – папуло-пустулезная форма. Легкая комедональная форма и самое тяжелое проявление дерматоза – конглобатные угри – отмечаются значительно реже (у 15–20% больных) [15, 16].

При обзоре различных эпидемиологических исследований за период последних 20 лет (1999–2021 гг.) выявлено, что на распространенность, риск возникновения и утяжеления течения акне оказывают влияние различные эндогенные и экзогенные триггеры. К эндогенным триггерам относят генетический фактор и гиперандрогению. К экзогенным – стресс, рацион питания и диетические предпочтения, курение, прием ряда лекарственных препаратов (анаболические стероиды, противотуберкулезные препараты, глюкокортикоиды и др.), травматизацию кожи (наиболее часто вследствие выдавливания пациентами акне-элементов), нерациональный уход за кожей, в том числе и вследствие не-

адекватного назначения косметологических процедур, экологический фактор (негативное воздействие внешней среды: загрязнение кожи маслами, керосином, бензином, пылью производственного происхождения, УФ-облучение) [8, 15, 17–20].

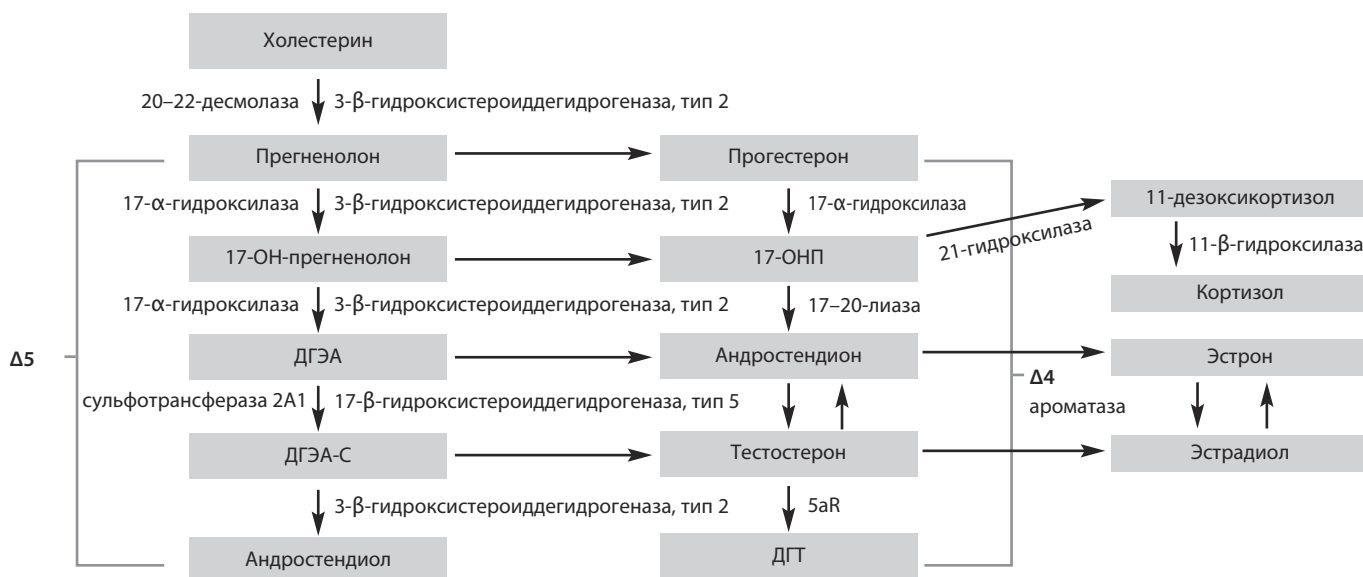
Несмотря на то что конкретные генетические маркеры акне пока не найдены, а обнаружены лишь полиморфизмы генов, регулирующих врожденную иммунную систему кожи и метаболизм стероидных гормонов, акне считается генетически обусловленным наследственным мультифакториальным заболеванием с высоким семейным накоплением. Наследственная предрасположенность выявляется примерно в 59,9–81,1% случаев. Установлено, что развитие тяжелых, длительно текущих, торпидных форм акне наиболее вероятно, если в анамнезе заболевание имеется у обоих родителей [21, 22].

В настоящее время проводятся различные генетические исследования, посвященные акне. Наиболее перспективным является поиск генов-кандидатов, т.е. генов, связанных с акне. Очевидно, что в развитии акне принимает участие множество генов. Одни из них ответственны за развитие гиперандрогении, или патологической реакции на нормальное содержание андрогенов. Получены данные, что к развитию тяжелых форм акне приводит мутация гена CYP17-34C, кодирующего цитохром P450c17a, который является одним из ключевых ферментов в биосинтезе андрогенов. Доказано, что полиморфизм гена ангиотензинпревращающего фермента – ACE (делеция/включение) связан с тяжелыми формами акне с отягощенным семейным анамнезом. Было обнаружено, что короткая длина повторения гена CAG и специфические галотипы андрогенного рецептора связаны с риском развития акне и, следовательно, могут рассматриваться как достоверный маркер предрасположенности к данному поражению кожи. Полиморфизм гена инсулиноподобного фактора роста – IGF-1, состоящего из вариабельных повторов цитозина и аденозина, влияет на экспрессию IGF-1 и на тяжесть течения дерматоза у взрослых женщин, а полиморфизм гена CYP17-34T в форме гомозиготы был обнаружен у пациентов мужского пола с тяжелыми формами акне [15, 23–26].

Исследования по распределению и степени тяжести акне среди различных популяций указывают на этнические особенности заболевания. Акне наиболее подвержены европейцы (29%) и афроамериканцы (25%), дерматоз развивается реже (10%) и протекает в более легкой форме у японцев и китайцев. Интересными наблюдениями, подтверждающими важную роль внешних и внутренних факторов в возникновении, развитии и утяжелении течения акне, являются популяции, полностью свободные от этого дерматоза. К ним относятся эскимосы, жители острова Окинавы, индейцы, у которых частота встречаемости акне равна нулю. Данный феномен можно объяснить сочетанием различных внешних и внутренних факторов, таких как окружающая среда, пищевой рацион (натуральные продукты

Рис. 1. Биосинтез стероидных гормонов.

Fig. 1. Biosynthesis of steroid hormones.



Примечание. ДГТ – дегидротестостерон, ДЭА – дегидроэпиандростерон, ДЭА-С – дегидроэпиандростеронсульфат.

питания, полученные в результате охоты и собирательства), на который не оказала влияния западная диета, генетическая разнородность данных популяций и западного общества [15, 27, 28].

Под гиперандрогенией понимают нарушения синтеза, метаболизма и транспорта андрогенов в организме человека. Исходным соединением для биосинтеза андрогенов, как и других стероидных гормонов, является стероидный спирт холестерин, который поступает в организм человека с продуктами животного происхождения или синтезируется в печени. Синтез стероидов осуществляется по двум путям: 4-й дельта-путь происходит в яичниках (клетки внутренней теки и стромы), 5-й дельта-путь в сетчатой зоне коры надпочечников (рис. 1). Основными яичниковыми андрогенами являются тестостерон и андростендион, надпочечниковыми – дегидроэпиандростерон (ДЭА) и дегидроэпиандростеронсульфат (ДЭА-С). Продукцию яичниковых андрогенов стимулирует лютеинизирующий гормон, а надпочечниковых – адренкортикотропный гормон (АКТГ) [8, 29].

Кроме того, андрогены (около 50%) образуются за счет периферического метаболизма стероидов, в том числе и в коже, недаром немецкий ученый Шмитц назвал кожу самой большой эндокринной железой в организме. Периферическое взаимопревращение яичниковых и надпочечниковых гормонов ведет к трансформации низкоактивных андрогенов в высокоактивные. Так, андростендион превращается в тестостерон, который, в свою очередь, в коже под действием фермента 5-α-редуктазы метаболизируется в свой более сильный метаболит дегидротестостерон (ДГТ), оказывающий основное андрогенное действие в тканях-мишенях [16, 29].

Гиперандрогения служит одной из визитных карточек эндокринного неблагополучия женской репродук-

тивной сферы и клинически проявляется несколькими группами признаков, отражающих андрогенизацию организма: андрогензависимая дерматопатия, дефеминизация, маскулинизация и вирилизация наружных половых органов [8, 16, 29].

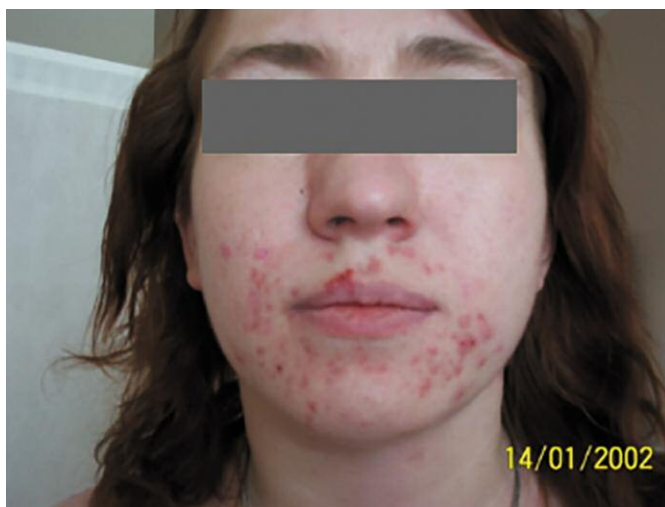По происхождению гиперандрогения может быть:

- истинной (абсолютной) – из овариального или надпочечникового источника, связана с повышением уровня андрогенов в крови. Истинная гиперандрогения может иметь функциональный или опухолевый генез;
- транспортной (снижение секреции половых стероидов, связывающих глобулины – ПССГ).
- периферической (рецепторной), связанной с повышенной чувствительностью андрогеновых рецепторов – АР к андрогенам при нормальном их количестве;
- метаболической, связанной с повышенной активностью фермента 5-α-редуктазы;
- ятрогенной, связанной с приемом лекарственных средств;
- гиперандрогения при системных заболеваниях и заболеваниях гипоталамо-гипофизарной системы (сахарный диабет 2-го типа и ожирение, болезнь Иценго–Кушинга, акромегалия и др.)

К яичниковой гиперандрогении функционального генеза относятся синдром поликистозных яичников (СПКЯ), который имеет место и в практике врача-дерматолога при междисциплинарном ведении пациенток с СПКЯ и акне (рис. 2). СПКЯ является одним из наиболее частых эндокринных расстройств у женщин репродуктивного возраста. В общей популяции женщин репродуктивного возраста распространенность синдрома составляет от 8 до 21%. Часто СПКЯ сопряжен с андрогензависимой дерматопатией: акне, гирсутизмом, алопе-

Рис. 2. Пациентка А., 30 лет. Акне позднего дебюта (воспалительная форма) + СПКЯ.

Fig. 2. Female patient A. aged 30. Late-onset acne (inflammatory type) + PCOS.



цией. Европейским обществом репродукции и эмбриологии человека (European Society of Human Reproduction and Embryology, ESHRE) и Американским обществом репродуктивной медицины (American Society for Reproductive Medicine, ASRM) [Роттердам, 2003] выделены основные критерии СПКЯ: олигоановуляция, гиперандрогения (клиническая или биохимическая), поликистозная морфология яичников по данным ультразвукового исследования. Согласно ASRM/ESHRE (2003 г.), International PCOS Network (2018 г.), наличие любых 2 из 3 основных критериев определяет наличие диагноза СПКЯ. Помимо андрогензависимой дерматопии СПКЯ часто сопряжен с ожирением, часто по мужскому типу (44%), а также ассоциирован с повышенным риском метаболических нарушений, в том числе инсулинорезистентности и сахарного диабета 2-го типа. Кроме того, существует связь между СПКЯ и риском развития карциномы эндометрия, сердечно-сосудистых и церебральных катастроф, депрессии и психосексуальных расстройств, апноэ сна [8, 30–32].

При акне велика роль психоэмоциональных нарушений, связанных с проблемой «дефекта внешности». Локализация дерматоза на открытых участках кожи (лице, верхней половине груди и спине) приносит пациентам, особенно девушкам и женщинам, глубокие психические страдания, негативно влияя на качество жизни. Установлена высокая значимость психосоциальных последствий акне, сопоставимых с таковыми при сахарном диабете, раке, эпилепсии. У больных с акне даже легкой или средней степени тяжести симптомы депрессии были более выраженными, чем у пациентов с очаговой алопецией, атопическим дерматитом и псориазом. Для пациентов с акне характерны избыточные личные реакции на стрессорный фактор: 90% больных, страдающих акне, испытывают эстетический дискомфорт; 62% – имеют трудности в общении с другими людьми, 45% – отмечают сложности на работе

или учебе. Среди лиц с акне отмечается большое количество (64%) неработающих, социально нереализованных женщин с неустроенной личной жизнью. Распространенность тревоги среди больных с акне достигает 68,3%, а распространенность депрессии колеблется от 8,8 до 51,9% случаев, чаще возникая у женщин и в ряде случаев коррелируя со степенью тяжести акне. Частота суицидальных мыслей у подростков с акне наблюдается 2,6 раза чаще по сравнению с их сверстниками без патологии кожи [15, 33–36].

Патологический механизм стресса при акне реализуется следующими путями. При стрессе, как известно, происходит активная выработка кортикотропин-рилизинг-гормона (КРТГ) в гипоталамусе, затем КРТГ стимулирует выделение в кровь АКТГ, который, в свою очередь, передает сигнал о стрессе надпочечникам, в результате чего происходит повышенная секреция стероидных гормонов надпочечников, которые вызывают обострение акне. КРТГ может также действовать на сально-волосяной фолликул напрямую, вызывая обострение акне, так как себоциты сально-волосяного фолликула имеют рецепторы (CRHR-1, CRHR-2) к КРТГ и способны реагировать на его воздействие сразу после выделения гормона из гипоталамуса [19].

Кроме того, установлено, что в развитии стресса при акне большую роль играют нейропептиды – биологически активные вещества белковой природы, такие как субстанция P. Было выявлено, что уровень субстанции P в крови у пациентов с акне находится в прямой корреляции с уровнем переносимого стресса при отсутствии таковой связи у людей без данного заболевания. Субстанция P синтезируется в центральной и периферической нервной системе, также ее выделяют моноциты, макрофаги, кератиноциты, меланоциты, фибробласты. Кожа людей со склонностью к акне характеризуется обилием нервных окончаний, увеличенным числом нервных волокон, способных секретировать субстанцию P, а также большим числом тучных клеток. Рецепторы к субстанции P имеются на тучных клетках, лимфоцитах, макрофагах, себоцитах, меланоцитах, клетках кровеносных сосудов и т.д. Активация рецепторов к субстанции P, расположенных на себоцитах, вызывает повышенную пролиферацию и дифференцировку сальных желез, а также увеличивает синтез липидов в себоцитах, стимулируя продукцию кожного сала; способствует дегрануляции тучных клеток, результатом чего становится выход гистамина и других медиаторов воспаления: ИЛ-1, ИЛ-2, ФНО- α , VEGF (Vascular Endothelial Growth Factor) в межклеточное пространство, приводя к развитию воспалительной реакции, таким образом вызывая обострение или утяжеление акне [37–39].

В последние десятилетия в большом количестве зарубежных исследований подтверждена связь между развитием и/или обострением акне и так называемой западной диетой, которая отличается высоким потреблением коровьего молока и молочных продуктов, калорийной пищи с высоким гликемическим индексом, сладостей, большого количества жиров и мяса. Западная

диета также характеризуется нарушением соотношения между омега-6- и омега-3-жирными кислотами в пользу омега-6-жирных кислот (в пищевом рационе их содержится в 10 раз больше).

Патологический механизм реализуется по следующим путям:

1. Молоко (молочные продукты) увеличивают уровни инсулина и инсулиноподобного фактора роста 1 (ИФР-1), в результате чего происходит активация двух киназ, вызывающих фосфорилирование FOXO1, ко-супрессора AP. FoxO1 покидает ядро андрогензависимых клеток, открывая AP. ДГТ связывается с AP. Этот процесс называется «сигнальный путь инсулина/ИФР-1» [19].

2. ИФР-1 стимулирует липогенез в сальных железах, индуцируя факторы подсемейства SREBP (sterol regulatory element-binding protein), что приводит к увеличению выработки кожного сала и повышает содержание мононенасыщенных жирных кислот и создает благоприятные условия для колонизации *C. acnes* [40].

3. Активация комплекса mTORC1 – mammalian target of rapamycin (нутриент-чувствительная киназа механической мишени рапамицина), ключевого регулятора клеточного роста. mTORC1 активируется углеводами, аминокислотами. При активации mTORC1 анаболические процессы преобладают над катаболическими, в результате происходит усиление клеточной пролиферации, активация себоцитов, воспаление и обострение акне [41].

4. Продукты с высоким гликемическим индексом приводят к повышению уровня инсулина, который подавляет синтез ПССГ, соответственно, увеличивая концентрацию свободного тестостерона в сыворотке крови, что приводит к образованию акне [8, 19].

Кроме того, в молочной промышленности 75–90% сырья для производства молока берется от беременных коров, оно содержит в 3,4 раза больше андростендиона, в 1,3 раза больше тестостерона, в 1,2 раза больше ДГЭА, чем молоко небеременных коров [42].

В многоцентровых исследованиях по типу случай-контроль, проведенных как в Европе, так и в Азии на 3 тыс. пациентов мужского и женского пола с различными формами акне (предподростковые акне, *acne vulgaris*, *acne tarda*) в возрасте от 10 до 30 лет с различной степенью тяжести заболевания (в большинстве случаев папуло-пустулезные акне средней/среднетяжелой степени тяжести), было выявлено, что употребление молока более трех раз в неделю или более двух стаканов в день увеличивает риск развития тяжелых и среднетяжелых форм дерматоза. В малазийском исследовании, опубликованном в 2012 г., были получены сходные данные. Всего исследовали 88 пациентов обоего пола (основная/контрольная группа) в возрасте от 18 до 30 лет. У 81,8% пациентов основной группы семейный анамнез по акне был отягощен. При анализе результатов обнаружено, что употребление молока и мороженого более одного раза в неделю увеличивает проявления акне в 4 раза по сравнению с теми, кто употребляет эти продукты менее одного раза в неделю [43–46].

Рис. 3. Пациентка К., 26 лет. Комедональные акне (акне курильщика).

Fig. 3. Female patient K. aged 26. Comedonal acne (smoker's acne).



В ряде исследований отмечено, что частое употребление шоколада связано с высоким риском появления акне и утяжеления клинической картины заболевания, а сочетанное употребление молочных продуктов и шоколада оказывает комбинированное отрицательное влияние на дерматоз и способствует ухудшению клинической картины заболевания [47, 48].

В турецком исследовании, проведенном в 2019 г. на 106 добровольцах (53 пациента с акне и 53 человека без акне), были проанализированы рацион и возможность продуктов питания провоцировать/утяжелять акне. Средний возраст испытуемых составил около 25 лет. В отношении массы тела, роста, индекса массы тела между группами не было отмечено статистически значимой разницы. При статистическом сравнении групп оказалось, что употребление сыра было выше в группе пациентов с акне, при этом в отношении употребления молока, йогурта, мороженого, кефира такой закономерности зафиксировано не было. Также установлено, что тяжесть акне усиливается по мере увеличения потребления углеводов в группе пациентов с акне; но не увеличивается по мере увеличения потребления жиров [49].

В ряде зарубежных исследований отмечено, что высокое потребление рыбы снижает риск развития акне, однако потребление морепродуктов может быть связано с повышенным риском развития дерматоза. Употребление достаточного количества фруктов и овощей также может нивелировать проявления заболевания. Эти наблюдаемые защитные эффекты могут быть связаны с жирными кислотами омега-3, содержащимися в рыбе, и высоким содержанием клетчатки во фруктах и овощах, которые могут снижать уровень ИФР-1, тем самым уменьшая проявления акне [50, 51].

Курение вызывает особый тип акне – atypical post-adolescent acne (АРАА), которое характеризуется преобладанием открытых и закрытых комедонов (невоспалительное акне) с локализацией в области лица (рис. 3).

Известно, что курильщики подвержены более высокому риску невоспалительных акне по сравнению с некурящими, а количество выкуренных сигарет не влияет на тяжесть высыпаний. Никотин провоцирует продукцию кожного сала через активацию нейрональных (никотиновых) ацетилхолиновых рецепторов, что приводит к усилению кератинизации в фолликулярном инфундибулуме, снижает концентрацию витамина Е – природного антиоксиданта, транспортируемого себумом на поверхность кожи, который способен нивелировать негативное воздействие никотина. Это и является причиной усугубления течения угревой сыпи и развития ретенционных поражений. Кроме того, сигаретный дым содержит большое количество арахидоновой кислоты и полициклических ароматических углеводородов, которые могут стимулировать зависимый от фос-

фолипазы А2 путь воспаления и усугублять течение акне [52, 53].

Таким образом, несомненна роль экзогенных и эндогенных триггеров, оказывающих влияние на проявление, течение и степень тяжести акне. Потенциальными факторами, которые с наибольшей вероятностью могут повлиять на течение заболевания, являются генетический фактор, гормонально-эндокринные нарушения, стресс, а также образ жизни пациента. При курации пациентов с акне необходимо учитывать внутренние и внешние факторы, негативно воздействующие на дерматоз, и по возможности нивелировать их.

Конфликт интересов. Автор заявляет об отсутствии конфликта интересов.

Conflict of interests. The author declares that there is not conflict of interests.

Литература / References

- Sevimli Dikicier B. Topical treatment of acne vulgaris: efficiency, side effects, and adherence rate. *J Int Med Res* 2019; 47 (7): 2987–992. DOI: 10.1177/0300060519847367
- Самцов А.В., Аравийская Е.Р. Федеральные клинические рекомендации по ведению больных акне. М., 2015. [Samcov A.V., Aravijskaya E.R. Federal'nye klinicheskie rekomendacii po vedeniyu bol'nyh akne. Moscow, 2015 (in Russian).]
- Vos T, Flaxman AD, Naghavi M et al. Years lived with disability (YLDs) for 1160 sequelae of 289 diseases and injuries 1990–2010: a systematic analysis for the Global Burden of Disease Study 2010. *Lancet* 2012; 380 (9859): 2163–96. DOI: 10.1016/S0140-6736(12)61729-2
- Picardo M, Eichenfield LF, Tan J. Acne and Rosacea. *Dermatol Ther (Heidelb)* 2017; 7 (1): 43–52. DOI: 10.1007/s13555-016-0168-8
- Dréno B, Tan J, Kang S. *Dermatol Ther (Heidelb)* 2016; 6 (2): 207–18.
- Bagatin E, Freitas THP, Rivitti-Machado MC et al. Adult female acne: a guide to clinical practice. *Anais Brasil Dermatol* 2019; 94 (1): 62–75. DOI: 10.1590/abd1806-4841.20198203
- Dumont-Wallon G, Dreño B. Specificity of acne in women older than 25 years. *Presse Med* 2008; 37: 585–91. DOI: 10.1016/j.lpm.2007.07.014
- Доброхотова Ю.Э., Джобова Э.М., Рагимова З.Ю. и др. Синдром гиперандрогении в практике акушера-гинеколога, дерматолога, эндокринолога. Руководство для врачей. М.: ГЭОТАР-Медиа, 2009. [Dobrohotova Yu.E., Dzhobava E.M., Ragimova Z.Yu. et al. Sindrom giperandrogenii v praktike akushera-ginekologa, dermatologa, endokrinologa. Rukovodstvo dlya vrachej. Moscow: GEOTAR-Media, 2009 (in Russian).]
- Fitz-Gibbon S, Tomida S, Chiu BH et al. Propionibacterium acnes strain populations in the humanskin microbiome associated with acne. *J Invest Dermatol* 2013; 133 (9): 2152–60. DOI: 10.1038/jid.2013.21
- Tan JKL, Stein Gold LF, Alexis AF, Harper JC. Current Concepts in Acne Pathogenesis: Pathways to Inflammation. *Semin Cutan Med Surg* 2018; 37 (3): 60–2. DOI: 10.12788/j.sder.2018.024
- Jeremy AH, Holland DB, Roberts SG et al. Inflammatory events are involved in acne lesion initiation. *J Invest Dermatol* 2003; 121 (1): 20–7. DOI: 10.1046/j.1523-1747.2003.12321.x
- Аравийская Е.Р., Мурашкин Н.Н., Намазова-Баранова Л.С., Иванов Р.А. Современные представления о патогенезе, особенностях клинической картины, диагностике и терапевтической тактике вульгарных акне у детей и подростков. Вопросы современной педиатрии. 2020; 19 (6): 408–18. DOI: 10.15690/usp.v19i6.2141 [Aravijskaya E.R., Murashkin N.N., Namazova-Baranova L.S., Ivanov R.A. Modern outlooks on pathogenesis, clinical picture, diagnosis and management of acne vulgaris in children and adolescents. *Voprosy sovremennoj pediatrii*. 2020; 19 (6): 408–18. DOI: 10.15690/usp.v19i6.2141 (in Russian).]
- Kistowska M, Gehrke S, Jankovic D et al. IL-1 Drives Inflammatory Responses to Propionibacterium acnes In Vitro and In Vivo. *J Invest Dermatol* 2014; 134 (3): 677–85. DOI: 10.1038/jid.2013.438
- Tyner H, Patel R. Propionibacterium acnes biofilm – A sanctuary for Staphylococcus aureus? *Anaerobe* 2016; 40: 63–7. DOI:10.1016/j.anaerobe.2016.05.014
- Самцов А.В. Акне и акнеформные дерматозы. Монография. М., 2009. [Samcov A.V. Akne i akneiformnye dermatozy. Monografiya. Moscow, 2009 (in Russian).]
- Майорова А.В., Шаповалов В.С., Ахтямов С.Н. Угревая болезнь в практике врача-дерматокосметолога. М.: Фирма Кавель, 2005. [Majorova A.V., Sharovalov V.S., Ahtyamov S.N. Ugrevaya bolezn' v praktike vracha-dermatokosmetologa. Moscow: Firma Kavel', 2005 (in Russian).]
- Heng AHS, Chew FT. Systematic review of the epidemiology of acne vulgaris. *Sci Rep* 2020; 10 (1): 5754. DOI: 10.1038/s41598-020-62715-3
- Dreno B, Bettoli V, Aravijskaia E et al. The influence of exposome on acne. *J Eur Acad Dermatol Venereol* 2018; 32 (5): 812–9. DOI: 10.1111/jdv.14820
- Уильям Дэнби Ф. Акне. М.: ГЭОТАР-Медиа, 2018. [Uil'yam Denbi F. Akne. Moscow: GEOTAR-Media, 2018 (in Russian).]
- Wolkenstein P, Amici J et al. Smoking and dietary factors associated with moderate-to-severe acne in French adolescents and young adults: results of a survey using a representative sample. *Dermatology* 2015; 230 (1): 34–9. DOI: 10.1159/000366195
- Bataille V, Snieder H, MacGregor AJ et al. The Influence of Genetics and Environmental Factors in the Pathogenesis of Acne: A Twin Study of Acne in Women *Journal of Investigative Dermatology* 2002; 119 (6): 1317–22. DOI:10.1046/j.1523-1747.2002.19621
- Ghods SZ et al. Prevalence, severity, and severity risk factors of acne in high school pupils: a community-based study. *J Invest Dermatol* 2009; 129 (9): 2136–41. DOI: 10.1038/jid.2009.47
- Rahaman SMA et al. Association of insulin-like growth factor (IGF)-1 gene polymorphisms with plasma levels of IGF-1 and acne severity. *J Am Acad Dermatol* 2016; 75 (4): 768–73. DOI: 10.1016/j.jaad.2016.05.019
- He L, Yang Z, Yu H et al. The relationship between CYP17 –34T/C polymorphism and acne in Chinese subjects revealed by sequencing. *Dermatol* 2006; 4 (212): 338–42. DOI: 10.1159/000092284
- Shaheen B, Gonzalez M. Acne sans P. acnes. *J EADV* 2013; 27 (1): 1–10. DOI: 10.1111/j.1468-3083.2012.04516.x
- Sorour NE et al. Angiotensin-converting enzyme gene insertion/deletion polymorphism and family history in severe acne vulgaris. *J Cosmetic Dermatology* 2019; 18 (6): 1992–7. DOI:10.1111/jocd.12937
- Bhate K, Williams HC. Epidemiology of acne vulgaris. *Br J Dermatol* 2013; 168 (3): 474–85. DOI: 10.1111/bjd.12149
- See JA et al. Optimizing the use of topical retinoids in Asian acne patients. *J Dermatol* 2018; 5 (45): 522–8. DOI: 10.1111/1346-8138.14314
- Синдром гиперандрогении у женщин: патогенез, клинические формы, дифференциальная диагностика и лечение. Методическое пособие для врачей. М., 2006.

- [Синдром гиперандрогении у женщин: патогенез, клинические формы, дифференциальная диагностика и лечение. Metodicheskoe posobie dlya vrachej. Moscow, 2006 (in Russian).]
30. Neven ACH, Laven J, Teede HJ, Boyle JA. A Summary on Polycystic Ovary Syndrome: Diagnostic Criteria, Prevalence, Clinical Manifestations, and Management According to the Latest International Guidelines. *Semin Reprod Med* 2018; 36 (1): 5–12. DOI: 10.1055/s-0038-1668085
 31. Carmina E, Guastella E, Longo RA. Advances in the Diagnosis and Treatment of PCOS. *Curr Pharm Des* 2016; 22 (36): 5508–14. DOI: 10.2174/1381612822666160719105808
 32. Адамьян Л.В., Андреева Е.Н., Абсатарова Ю.С. и др. Синдром поликистозных яичников. Клинические рекомендации. Проблемы эндокринологии. 2022; 68 (2): 112–227. DOI: 10.14341/probl12874 [Adamyuan L.V., Andreeva E.N., Absatarova YU.S. et al. Clinical guidelines "Polycystic Ovary Syndrome". 2022; 68 (2): 112–227. DOI: 10.14341/probl12874 (in Russian).]
 33. Hanna S et al. Acne vulgaris: more than skin deep. *Dermatol Online J* 2003; 9 (3): 8. DOI: 10.5070/D30t2870v9
 34. Tan JK et al. Divergence of demographic factors associated with clinical severity compared with quality of life impact in acne. *J Cutan Med Surg* 2008; 12 (5): 235–42. DOI: 10.2310/7750.2008.07053
 35. Revol O, Milliez N, Gerard D. Psychological impact of acne on 21st-century adolescents: decoding for better care. *Br J Dermatol* 2015; 172: 52–8. DOI: 10.1111/bjd.13749
 36. Taheri R, Behnam B. Abstracts from 19 congress of EADV. Goteborg, 2010.
 37. Jusuf NK, Putra IB, Sutrisno AR. Correlation Between Stress Scale and Serum Substance P Level in Acne Vulgaris. *Int J Gen Med* 2021; 14: 681–6. DOI: 10.2147/IJGM.S294509
 38. Rokowska-Waluch A, Pawlaczyk M, Cybulski M et al. Stressful events and serum concentration of substance P in acne patients. *Ann Dermatol* 2016; 28 (4): 464–9. DOI: 10.5021/ad.2016.28.4.464
 39. Koh YH, Bhatia M. Substance P. *Pancrepedia* 2011; 1: 6.
 40. Goldstein JL, DeBose-Boyd RA, Brown MS. Protein sensors for membrane sterols. *Cell* 2006; 1 (124): 35–46. DOI: 10.1016/j.cell.2005.12.022
 41. Karagianni F, Pavlidis A et al. Predominant Role of mTOR Signaling in Skin Diseases with Therapeutic Potential. *Int J Mol Sci* 2022; 23 (3): 693. DOI: 10.3390/ijms23031693
 42. Regal P, Cepeda A, Fente C. development of an lc-ms/ms method to quantify sex hormones in bovine milk and influence of pregnancy in their levels. *Food Addit contam Part A chem Anal control expo Risk Assess* 2012; 29 (5): 770–79. DOI: 10.1080/19440049.2011.653989
 43. Di Landro A et al. Family history, body mass index, selected dietary factors, menstrual history, and risk of moderate to severe acne in adolescents and young adults. *J Am Acad Dermatol* 2012; 67 (6): 1129–35. DOI: 10.1016/j.jaad.2012.02.018
 44. Ulvestad M, Bjertness E, Dalgard F, Halvorsen JA. Acne and dairy products in adolescence: results from a Norwegian longitudinal study. *J Eur Acad Dermatol Venereol* 2017; 31 (3): 530–5. DOI: 10.1111/jdv.13835
 45. Aalemi AK, Anwar I, Chen H. Dairy consumption and acne: a case control study in Kabul, Afghanistan. *Clin Cosmet Invest Dermatol* 2019; 12: 481–7. DOI: 10.2147/CCID.S195191
 46. Ismail NH, Manaf ZA, Azizan NZ. High glycemic load diet, milk and ice cream consumption are related to acne vulgaris in Malaysian young adults: a case control study. *BMC Dermatology* 2012; 12 (1): 13. DOI: 10.1186/1471-5945-12-13
 47. Vongraviopap S, Asawanonda P. Dark chocolate exacerbates acne. *Int J Dermatol* 2016; 55 (5): 587–91. DOI: 10.1111/ijd.13188
 48. Park SY, Kuon HH, Min S et al. Epidemiology and risk factors of childhood acne in Korea: a cross-sectional community based study. *Clin Exp Dermatol* 2015; 40 (8): 844–50. DOI: 10.1111/ced.12686
 49. Akpınar Kara Y, Ozdemir D. Evaluation of food consumption in patients with acne vulgaris and its relationship with acne severity. *J Cosmet Dermatol* 2019; 19 (8): 2109–13. DOI: 10.1111/jocd.13255
 50. Spencer EH, Ferdowsian HR, Barnard ND. Diet and acne: a review of the evidence. *Int J Dermatol* 2009; 48 (4): 339–47. DOI: 10.1111/j.1365-4632.2009.04002.x
 51. Wang P et al. Risk factors, psychological impacts and current treatments of acne in Shanghai area of China. *J Dermatolog Treat* 2016; 27 (2): 146–7. DOI: 10.3109/09546634.2015.1061184
 52. Jing-Zhan Zhang, Fang Xiang, Shi-Rong Yu et al. Association between acne and smoking: systematic review and meta-analysis of observational studies. *Chin Med J (Engl)* 2021; 134 (15): 1887–88. DOI: 10.1097/CM9.0000000000001286
 53. Capitanio B, Sinagra JL, Ottaviani M et al. Acne and smoking. *Dermatoendocrinol* 2009; 1 (3): 129–35. DOI: 10.4161/derm.1.3.9638

ИНФОРМАЦИЯ ОБ АВТОРЕ / INFORMATION ABOUT THE AUTHOR

Кайль-Горячкина Мария Владимировна – канд. мед. наук, врач-дерматолог Клиники кожных и венерических болезней, ФГАОУ ВО «Первый МГМУ им. И.М. Сеченова» (Сеченовский Университет). E-mail: ultra1147@mail.ru; ORCID: 0000-0002-1023-4279
Mariya V. Kail-Goryachkina – Cand. Sci. (Med.), Sechenov First Moscow State Medical University (Sechenov University). E-mail: ultra1147@mail.ru; ORCID: 0000-0002-1023-4279

Поступила в редакцию / Received: 20.03.2023
 Поступила после рецензирования / Revised: 22.03.2023
 Принята к публикации / Accepted: 23.03.2023



Роль ультразвукового исследования брахиоцефальных артерий в диагностике атеросклероза у женщин

А.С. Москвичева^{✉1}, Д.Р. Давидов²

¹ ГБП ОУ «Медицинский колледж №7» Департамента здравоохранения г. Москвы, Москва, Россия;

² ГБУЗ МО «Центральная клиническая психиатрическая больница им. Ф.А. Усольцева», Москва, Россия

[✉]md.mac@yandex.ru

Аннотация

Атеросклероз – распространенная причина ишемического поражения тканей головного мозга и миокарда. В течение долгого времени патогенез атеросклероза рассматривался с позиций повышения в крови содержания липидов, формирующих атеросклеротические бляшки на сосудистой стенке при благоприятных условиях. Однако в последнее время многие исследования обратились к поиску дополнительных факторов: установлен неодинаковый вклад в развитие процесса компонентов липидного профиля, сосудистого эндотелия, воспалительных процессов, гормонального статуса. Ультразвуковое исследование на протяжении многих лет остается рутинным методом скрининга сосудистой патологии, а также помогает контролировать атеросклеротический процесс в динамике. В представленном клиническом случае показана исключительная роль ультразвукового исследования, а также раскрыты некоторые особенности его проведения для тех, кто не является специалистом в лучевой диагностике атеросклеротического поражения сосудов.

Ключевые слова: атеросклероз, ультразвуковое исследование сосудов, эндотелиальная дисфункция.

Для цитирования: Москвичева А.С., Давидов Д.Р. Роль ультразвукового исследования брахиоцефальных артерий в диагностике атеросклероза у женщин. Клинический разбор в общей медицине. 2023; 4 (2): 97–101. DOI: 10.47407/kr2023.4.2.00211

The role of ultrasonography of the brachiocephalic arteries in the diagnosis of atherosclerosis in women

Aleksandra S. Moskvicheva^{✉1}, David R. Davidov²

¹ Medical College №7, Moscow, Russia;

² Usoltsev Central Clinical Psychiatric Hospital, Moscow, Russia

[✉]md.mac@yandex.ru

Abstract

Atherosclerosis is a common cause of ischemic injury of the brain tissue and myocardium. Over time, pathogenesis of atherosclerosis was considered through the prism of the increase in blood levels of lipids forming atherosclerotic plaques on the vascular walls under favorable conditions. However, recently, many studies turned to search for additional factors: different contributions of the lipid profile components, vascular endothelium, inflammation, and hormonal status to the process were reported. Ultrasonography remains the routine method for vascular screening for many years, it also helps to control the development of atherosclerosis. The reported clinical case shows an exceptional role of ultrasonography and uncovers some features of performing ultrasonography for non-experts in the diagnosis of atherosclerotic vascular lesion.

Keywords: atherosclerosis, vascular ultrasound, endothelial dysfunction.

For citation: Moskvicheva A.S., Davidov D.R. The role of ultrasonography of the brachiocephalic arteries in the diagnosis of atherosclerosis in women. Clinical review for general practice. 2023; 4 (2): 97–101. DOI: 10.47407/kr2023.4.2.00211

Введение

Атеросклероз – хроническое заболевание артерий, выражающееся в инфильтрации их стенки, главным образом внутренней оболочки (интимы), липидами, преимущественно холестерина и его производными, с последующим развитием соединительнотканых утолщений – бляшек [1]. Эндотелиальные клетки – ключевой компонент сосудистой стенки, активно участвующий в поддержании структурной целостности сосудов и их адекватных физиологических изменениях [2].

УЗИ является «золотым стандартом» при оценке изменений сосудистой стенки и представлено в Клинических рекомендациях Минздрава России, а также в зарубежных руководствах [3] как метод достоверного бюджетного и минимального по временным затратам способа контроля атеросклеротического процесса в магистральных артериях, применяемый совместно с лабора-

торными тестами для решения вопроса о тактике ведения и прогноза пациента.

Настоящий клинический случай посвящен нетривиальной ассоциации выраженных изменений сосудистой стенки при незначительных отклонениях показателей липидного профиля от референсных значений у пациентки в постменопаузе.

Клинический случай

Пациентка К., 63 лет, обратилась в амбулаторное отделение для планового обследования. Жалобы активно не предъявляла, при детальном расспросе отмечала некоторое снижение оперативной памяти, трудности концентрации, эпизодическую (1–2 раза в месяц) диффузную головную боль «распирающего» характера без четкой локализации, возникающую чаще во второй половине дня и нарастающую к вечеру, незначительной ин-

Таблица 1. Показатели липидного профиля пациентки при проведении скрининга
Table 1. Lipid profile of the female patient obtained during screening

| Показатель | Значения | Референсные значения |
|-----------------------------|----------|----------------------|
| Холестерин общий, ммоль/л | 4,56 | <5,0 |
| Холестерин ЛПВП, ммоль/л | 0,53 | >1,2 |
| Холестерин не-ЛПВП, ммоль/л | 3,28 | <3,0 |
| Триглицериды, ммоль/л | 1,65 | <1,7 |

Примечание. ЛПВП – липопротеиды высокой плотности.

Таблица 2. Показатели биохимического анализа сыворотки крови при проведении дообследования
Table 2. Biochemical indicators of blood serum obtained during the follow-up examination

| Показатель | Значения | Референсные значения |
|--------------------------|----------|----------------------|
| С-реактивный белок, мг/л | 0,63 | <0,5 |
| Гомоцистеин, мкмоль/л | 20,4 | 4,44–13,56 |
| Липопротеид (а), г/л | 0,05 | <0,5 |

тенсивности (2–3 балла по визуальной аналоговой шкале), не требующую купирования медикаментозными средствами; эпизоды повышения артериального давления (АД) до 150/90 мм рт. ст. (средние цифры АД 125/80 мм рт. ст.) на фоне стрессовых ситуаций (не чаще 2 раз в месяц), не ассоциированные с цефалгией. Регулярно медикаментозную терапию не получала.

В анамнезе у пациентки отсутствовала информация об ишемической болезни сердца, артериальной гипертензии, сахарном диабете, хронической болезни почек; данные о родителях отсутствуют.

При осмотре: состояние удовлетворительное. Кожные покровы и видимые слизистые чистые. Индекс массы тела – 24,4 кг/м². Тоны сердца ритмичные, несколько приглушены. АД – 130/80 мм рт. ст., частота сердечных сокращений – 68 уд/мин, пульс ритмичный, удовлетворительного наполнения. Частота дыхательных движений – 15 в минуту. Дыхание везикулярное, хрипов нет. Живот при пальпации мягкий, безболезненный во всех отделах. Симптом «поколачивания» отрицательный билатерально.

В неврологическом статусе: сознание ясное, когнитивных нарушений при объективном осмотре нет. Признаков нарушений функции со стороны черепных нервов не обнаружено. Парезов нет. Мышечный тонус не изменен. Сухожильные рефлексы живые, симметричные. Патологические рефлексы не вызываются. Чувствительных нарушений нет. Координаторные пробы выполняет без промахивания, в позе Ромберга легкое покачивание. Походка не изменена. Тазовые нарушения отсутствуют.

Показатели липидного профиля представлены в табл. 1.

Также проведены общеклинический и биохимический анализы крови (уровень глюкозы, мочевины, креатинина, калия, натрия, аспартатаминотрансферазы, аланинаминотрансферазы, креатинфосфокиназы), профиль половых гормонов (лютеинизирующий, фолликулостимулирующий гормоны, пролактин, эстрадиол, тестостерон, прогестерон); коагулограмма: результаты в пределах целевых показателей, гормональный профиль

(эстрадиол – 36 пмоль/л, N = <73 пмоль/л) отражает нахождение пациентки в периоде менопаузы.

По условиям программы скринингового обследования выполнено дуплексное сканирование брахиоцефальных артерий с цветным доплеровским картированием кровотока. Выявлена атеросклеротическая бляшка (АСБ) в правой внутренней сонной артерии (ВСА), гетерогенная, стенозирующая просвет на 74,5% по методу ECST (рис. 1). Максимальное значение пиковой систолической скорости кровотока в месте наибольшего сужения просвета артерии составило 230 см/с.

Пациентка направлена к терапевту, а от консультации сосудистого хирурга отказалась. Проведено дообследование (табл. 2).

Установлен диагноз: I70 Атеросклероз. Рекомендована коррекция стиля питания, двигательной активности; назначена терапия препаратами из группы статинов (розувастатин) с повторной явкой через 8 нед для определения показаний к коррекции фармакотерапии и ультразвуковым контролем АСБ в динамике.

При повторной явке лабораторные показатели изменились (табл. 3).

При УЗИ прогрессирования атеросклеротического процесса в ВСА не выявлено.

Рис. 1. Атеросклеротическая бляшка с участком кальциноза и акустической тенью за ним.

Fig. 1. Atherosclerotic plaque with the calcified area and acoustic shadowing behind it.

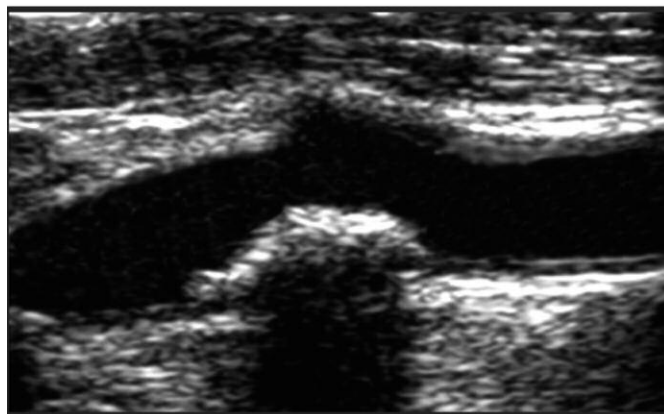


Рис. 2. Варианты измерения степени стеноза кровеносного сосуда: а – продольная плоскость сканирования; измерение степени стеноза по диаметру; б – измерение степени стеноза по площади поперечного сужения [13].

Fig. 2. Options for measuring the degree of vascular stenosis: a – longitudinal approach; the degree of stenosis is measured based on the diameter; b – the degree of stenosis is measured based on the transverse constriction area [13].

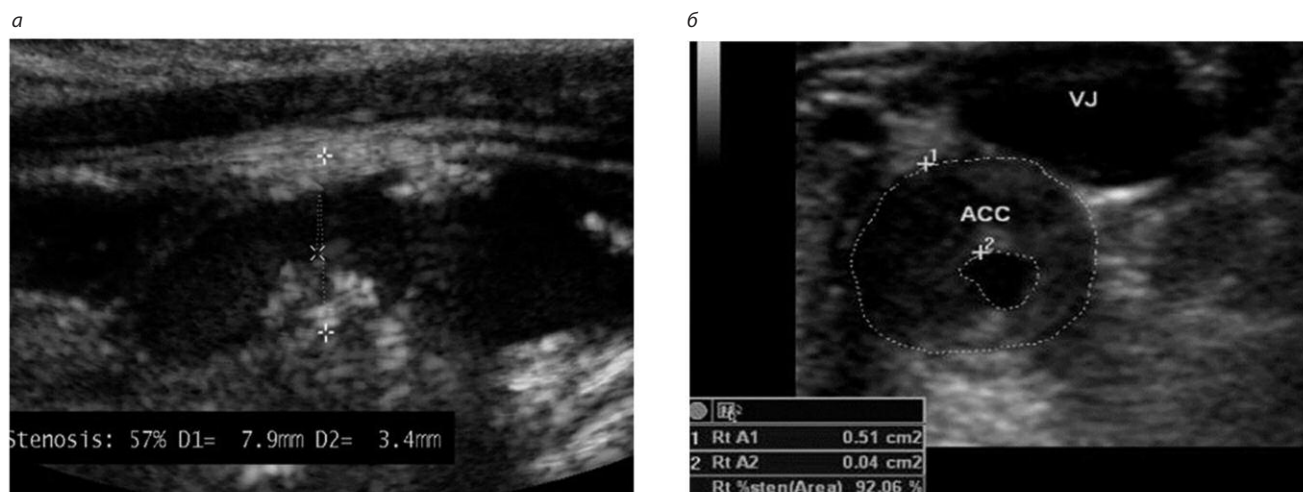


Таблица 3. Показатели липидного профиля пациентки при повторном обследовании

Table 3. Lipid profile of the female patient obtained during the follow-up examination

| Показатель | Исходные показатели | На фоне проводимой терапии |
|-----------------------------|---------------------|----------------------------|
| Холестерин общий, ммоль/л | 4,56 | 4,30 |
| Холестерин ЛПВП, ммоль/л | 0,53 | 1,10 |
| Холестерин не-ЛПВП, ммоль/л | 3,28 | 2,54 |
| Триглицериды, ммоль/л | 1,65 | 1,45 |

Обсуждение

В литературе все чаще обсуждается многофакторность развития атеросклеротического процесса, в противоположность существовавшему ранее мнению об исключительной роли холестерина или липопротеидов низкой плотности [4]. Показана роль эндотелиальной дисфункции как основного патогенетического механизма, лежащего в основе атеросклеротического поражения, и ее ассоциации с изменениями гормонального профиля (в первую очередь, снижения уровня эстрогенов) в период менопаузы у женщин [5]. Подобные результаты недавно были воспроизведены в экспериментах на животных моделях [6] и в клинических исследованиях [7, 8]. Эта взаимосвязь может объясняться ускоренным темпом прогрессирования атеросклеротических изменений сосудистой стенки при снижении выработки половых гормонов яичниками, во-первых, за счет накопления в крови холестерина, являющегося первоначальным источником образования половых гормонов, а во-вторых, за счет развития эндотелиальной дисфункции при снижении модулирующего влияния половых гормонов на эндотелиальные клетки [7].

В работе японских коллег была продемонстрирована связь между наличием эндометриоза, ассоциированного с изменением гормонального фона (в первую очередь, уровня эстрогена), и бессимптомным атеросклерозом [9].

В Тайване оценка роли холестерина не-ЛПВП показала их участие не только в патогенезе атеросклеротического процесса, но и в аутоиммунных, онкологиче-

ских процессах, нейродегенеративных заболеваниях и развитии миопатии [10], что свидетельствует о значительно более обширных функциях и влияниях этих молекул.

Подтверждаются данные об исключительной защитной роли высоких показателей ЛПВП: в исследовании [11] оценивалась роль триглицеридов (более 2,3 ммоль/л) и одновременного уровня ЛПВП менее 0,8 ммоль/л; риск сердечно-сосудистых осложнений при такой комбинации увеличивается в 10 раз по сравнению с пациентами с нормальными значениями этих двух показателей.

Дополнительно обсуждается роль воспаления в патогенезе и прогрессировании атеросклероза, в связи с чем представляется необходимым исследование специфических маркеров воспаления у пациентов из группы риска [4].

Особенности ультразвуковой визуализации и оценки атеросклеротических бляшек

При проведении ультразвуковой диагностики специалист обращает внимание на однородность и форму поверхности АСБ, наличие акустической тени и возможные осложнения (изъязвления, кровоизлияния), распространенность относительно продольного и поперечного сечения сосуда. Однородные/гомогенные АСБ имеют равномерную эхогенность структуры и могут находиться на разных стадиях формирования; в отличие от них неоднородные/гетерогенные АСБ чаще находятся на стадиях атероматоза и кальциноза. Цвет

Рис. 3. Схема определения степени стеноза ВСА по NASCET, ECST и CC: А – просвет ВСА выше уровня сужения; В – диаметр просвета ВСА на уровне сужения; С – гипотетический диаметр луковицы ВСА; D – проксимальный участок ВСА (до стенозирующего поражения) [14].
 Fig. 3. Scheme for assessment of the degree of the internal carotid artery (ICA) stenosis according to NASCET, ECST and CC: A – ICA lumen above the level of the narrowed segment; B – ICA lumen diameter at the level of the narrowed segment; C – hypothetical diameter of the ICA sinus; D – proximal ICA segment (before the stenosis lesion) [14].

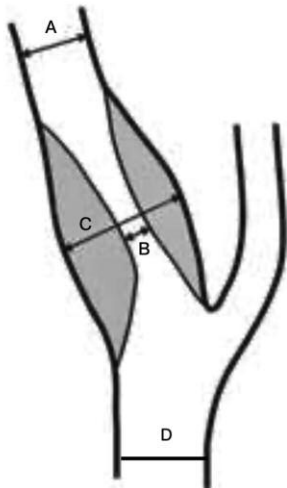
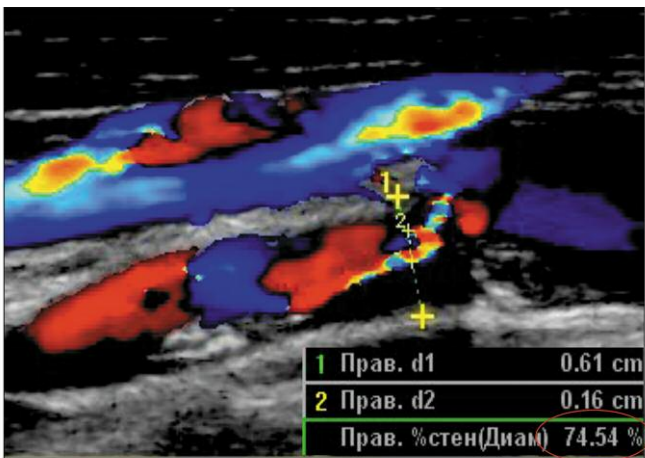


Рис. 4. Анехогенная атеросклеротическая бляшка. Оценка степени стеноза по методу ECST, 74,5%.
 Fig. 4. Isoechoic atherosclerotic plaque. The degree of stenosis estimated according to ECST is 74.5%.



участка АСБ зависит от морфологии. Так, зона кровотока выглядит бледно-серой (низкой эхогенности), фиброза – серовато-белой (средней эхогенности), кальциноза (рис. 1) – белой, с «хвостом» затемнения ниже (высокой эхогенности с акустической тенью). Для стабильных АСБ характерно отсутствие структурных изменений элементов в динамике.

При оценке степени стеноза сосуда АСБ необходимо выбрать плоскость сканирования (продольная или поперечная), в которой оценивается степень стеноза сосуда (рис. 2). В первом случае следует придерживаться одного из трех вариантов измерения: NASCET, ECST или CC (рис. 3).

Метод NASCET (North American Symptomatic Carotid Endarterectomy Trial) считается международным стан-

Рис. 5. Спектр доплеровского сдвига частот внутренней сонной артерии (норма) [13].
 Fig. 5. The Doppler frequency shift spectrum of the internal carotid artery (normal) [13].

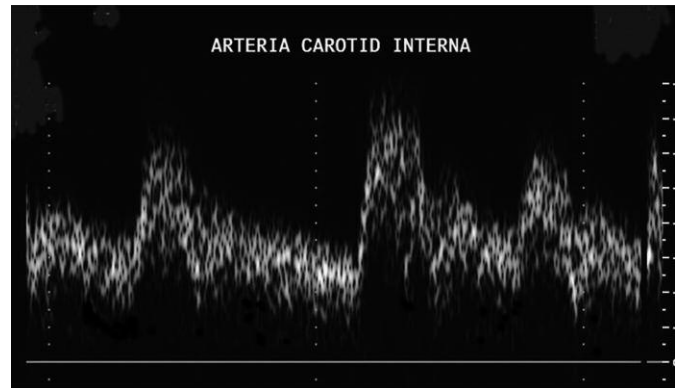
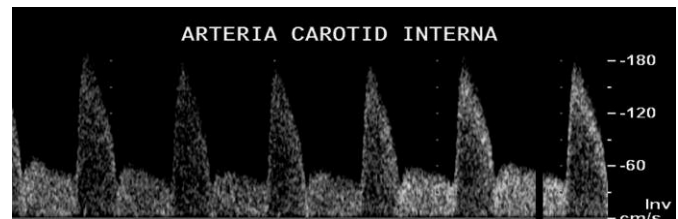


Рис. 6. Спектр доплеровского сдвига частот во внутренней сонной артерии при наличии стенозирующего просвет поражения (70–75%) [13].
 Fig. 6. The Doppler frequency shift spectrum of the internal carotid artery with the lesion causing narrowing of the lumen (70–75%) [13].



дартом оценки стеноза. Для его вычисления нужно измерить диаметр просвета сосуда в месте максимального сужения (В) и в вышележащих отделах (А). Процент стеноза будет равен: $(A-B)/A \times 100\%$ [13].

Метод ECST (European Carotid Surgery Trial) имеет некоторые отличия в вычислении. Необходимо измерить диаметр просвета в месте максимального сужения (В) и предполагаемый первоначальный (до атеросклеротического поражения) диаметр сосуда (С). Процент стеноза будет равен: $(C-B)/C \times 100\%$. Процент стеноза будет несколько различаться при использовании разных методик, однако эти различия сглаживаются по мере прогрессирования атеросклеротического поражения сосуда.

Наконец, метод CC (Common Carotid) предполагает измерение проксимального участка артерии [до стенозирующего поражения] (D) и места максимального сужения (В). Процент стеноза будет равен: $(D-B)/D \times 100\%$. Последний вариант оценки считается наиболее воспроизводимым при повторных обследованиях [12].

Для клиницистов важна гемодинамическая значимость выявленного атерогенного образования. Для ее определения следует провести сравнение спектра кровотока в интактной (рис. 5) и стенозированной (рис. 6) ВСА.

Заключение

Таким образом, пациенткам с изменением гормонального статуса (снижением уровня эстрогенов) в

постменопаузе и липидного профиля (низкие показатели ЛПВП, при нормальных или незначительно повышенных показателях холестерина не-ЛПВП и/или триглицеридов), а также с биохимическими маркерами хронического воспаления рекомендовано дуплексное сканирование магистральных артерий головы в каче-

стве скринингового метода с целью выявления асимптомного атеросклеротического процесса брахиоцефальных артерий.

Конфликт интересов. Авторы заявляют об отсутствии конфликта интересов.

Conflict of interests. The authors declare that there is not conflict of interests.

Литература / References

1. Митьков В.В. *Практическое руководство по ультразвуковой диагностике*. М.: Видар-М, 2019. [Mit'kov V.V. *Prakticheskoe rukovodstvo po ul'trazvukovoj diagnostike*. Moscow: Vidar-M, 2019 (in Russian).]
2. Stancu CS, Toma L, Sima AV. Dual role of lipoproteins in endothelial cell dysfunction in atherosclerosis. *Cell Tissue Res* 2012; 349 (2): 433–46. DOI: 10.1007/s00441-012-1437-1
3. Рекомендации по ведению больных с острым нарушением мозгового кровообращения Американской ассоциации сердца (AHA) и Американской ассоциации по борьбе с инсультами (ASA) 2005. *Stroke* 2005; 36: 916–23. [Rekomendacii po vedeniyu bol'nyh s ostrym narusheniem mozgovo-go krovoobrashcheniya Amerikanskoj associacii serdca (AHA) i Amerikanskoj associacii po bor'be s insultami (ASA) 2005. *Stroke* 2005; 36: 916–23 (in Russian).]
4. Annema W, von Eckardstein A, Kovanen PT. HDL and atherothrombotic vascular disease. *Handb Exp Pharmacol* 2015; 224: 369–403. DOI: 10.1007/978-3-319-09665-0_11. PMID: 25522995
5. Poorthuis MH, Algra AM, Kappelle LJ et al. Female- and Male-Specific Risk Factors for Stroke: A Systematic Review and Meta-analysis. *JAMA Neurol* 2017; 74 (1): 75–81.
6. De Paoli M, Wood DW, Bohn MK et al. Investigating the protective effects of estrogen on β -cell health and the progression of hyperglycemia-induced atherosclerosis. *Am J Physiol Endocrinol Metab* 2022; 323 (3): E254–E266. DOI: 10.1152/ajpendo.00353.2021
7. Dietrich E, Jomard A, Osto E. Crosstalk between high-density lipoproteins and endothelial cells in health and disease: Insights into sex-dependent modulation. *Front Cardiovasc Med* 2022; 9: 989428. DOI: 10.3389/fcvm.2022.989428
8. Москвичева А.С. Ишемический инсульт в артериях каротидной системы у женщин (клинико-ультразвуковое исследование). Автореф. дис. ... канд. мед. наук. М., 2020. [Moskvicheva A.S. *Ishemicheskij insult v arteriyah karotidnoj sistemy u zhenshchin (kliniko-ul'trazvukovoe issledovanie)*. Avtoref. dis. ... kand. med. nauk. Moscow, 2020 (in Russian).]
9. Uehara M, Hiraike O, Hirano M et al. Evaluation of atherosclerosis-related biomarkers during perimenopause: A prospective cohort study in women with endometriosis. *J Obstet Gynaecol Res* 2022; 48 (12): 3160–70. DOI: 10.1111/jog.15447
10. Huang JK, Lee HC. Emerging Evidence of Pathological Roles of Very-Low-Density Lipoprotein (VLDL). *Int J Mol Sci* 2022; 23 (8): 4300. DOI: 10.3390/ijms23084300
11. Aguiar C et al. A review of the evidence on reducing macrovascular risk in patients with atherogenic dyslipidaemia: A report from an expert consensus meeting on the role of fenofibrate–statin combination therapy. *Atherosclerosis Supplements* 2015; 19: 1–12.
12. Staikov IN, Arnold M, Mattle HP et al. Comparison of the ECST, CC, and NASCET grading methods and ultrasound for assessing carotid stenosis. *European Carotid Surgery Trial. North American Symptomatic Carotid Endarterectomy Trial. J Neurol* 2000; 247 (9): 681–6. DOI: 10.1007/s004150070110
13. North American Symptomatic Carotid Endarterectomy Trial Collaborators. Beneficial effect of carotid endarterectomy in symptomatic patients with high-grade stenosis. *N Engl J Med* 1991; 325: 445–53.
14. Тимина И.Е., Бурцева Е.А. *Ультразвуковое исследование брахиоцефальных артерий. (Лучшие практики лучевой и инструментальной диагностики)*. Вып. 28. 2-е изд. перераб. и доп. М., 2019. [Timina I.E., Burceva E.A. *Ul'trazvukovoe issledovanie brahiocefal'nyh arterij. (Luchshie praktiki luchevoj i instrumental'noj diagnostiki)*. Issue 28. 2nd ed. reprint. and add. Moscow, 2019 (in Russian).]
15. Oates CP, Naylor AR, Hartshorne T et al. Joint recommendations for reporting carotid ultrasound investigations in the United Kingdom. *Eur J Vasc Endovasc Surg* 2009; 37: 251–61.

ИНФОРМАЦИЯ ОБ АВТОРАХ / INFORMATION ABOUT THE AUTHORS

Москвичева Александра Станиславовна – канд. мед. наук, преподаватель, ГБПОУ «Медицинский колледж №7».

E-mail: md.mac@yandex.ru; РИНЦ AuthorID: 1024806; ORCID: 0000-0002-0381-4662; Scopus Author ID: 57216653355

Aleksandra S. Moskvicheva – Cand. Sci. (Med.), Medical College №7. E-mail: md.mac@yandex.ru; RSCI AuthorID: 1024806;

ORCID: 0000-0002-0381-4662; Scopus Author ID: 57216653355

Давидов Давид Рудольфович – канд. мед. наук, зам. глав. врача по организационно-методической работе, ГБУЗ МО «Центральная клиническая психиатрическая больница им. Ф.А. Усольцева». E-mail: pcep40@list.ru; РИНЦ AuthorID: 1024898;

ORCID: 0000-0003-4576-6854; Scopus Author ID: 57209411228

David R. Davidov – Cand. Sci. (Med.), Usoltsev Central Clinical Psychiatric Hospital. E-mail: pcep40@list.ru; RSCI AuthorID: 1024898;

ORCID: 0000-0003-4576-6854; Scopus Author ID: 57209411228

Поступила в редакцию / Received: 20.03.2023

Поступила после рецензирования / Revised: 23.03.2023

Принята к публикации / Accepted: 23.03.2023

:



Письмо архиепископа Луки академику Николаю Бурденко

Л.Б. Лихтерман✉

ФГАУ «Национальный медицинский исследовательский центр нейрохирургии им. акад. Н.Н. Бурденко» Минздрава России, Москва, Россия

✉Likhterman@nsi.ru

Для цитирования: Лихтерман Л.Б. Письмо архиепископа Луки академику Николаю Бурденко. 2023; 4 (2): 102–104.

DOI: 10.47407/kr2023.4.2.00212

A letter to Nikolai Burdenko written by archbishop Luke

Leonid B. Likhterman✉

Burdenko National Medical Research Centre for Neurosurgery, Moscow, Russia

✉Likhterman@nsi.ru

For citation: Likhterman L.B. A letter to Nikolai Burdenko written by archbishop Luke. Clinical review for general practice. 2023; 4 (2): 102–104. DOI: 10.47407/kr2023.4.2.00212

Разбирая бумаги Николая Ниловича Бурденко, я встретил среди них обращенное к нему письмо архиепископа Луки, в миру профессора Валентина Феликсовича Войно-Ясенецкого.

Оно написано от руки и занимает 4 страницы тетрадного листа. Письмо датировано его автором 24 августа, однако год его не указан.

Тем не менее можно утверждать, что это либо 1944, либо 1945 г., на основании того, что письмо написано в Тамбове, где архиепископ Лука возглавлял епархию с февраля 1944 г. по январь 1946 г., когда он был переведен в Крым.

Содержание письма – это тяжелые переживания хирурга своей случайной ошибки, можно сказать, муки совести врача. Но Лука не уповает на Бога (о нем ни слова в письме), просит своего коллегу – нейрохирурга Бурденко помочь страдающей больной.

«Многоуважаемый Николай Нилович!* – обращается Войно-Ясенецкий к Бурденко. – 18 лет я был лишен возможности заниматься хирургией. И только немногие годы после 1923-го мог работать почти исключительно по гнойной хирургии, а с начала войны оперирую раненых. Я давно чувствовал свою большую отсталость и потерю хирургических навыков и собирался оставить хирургию. Однако не смею оставить без помощи раненых, ибо еще кое-куда гожусь в гнойной хирургии. На мою беду меня считают крупным хирургом и осаждают просьбами оперировать больных. Как ни стараюсь я отказываться, это, к сожалению, не всегда возможно. Так случилось недавно с женой инженера Артеменко, декана физ.-мат. факультета Тамбовского пед. института, больной раком груди».

Далее, откровенно, искренне, нисколько не щадя себя, Валентин Феликсович рассказывает своему коллеге о своей трагической ошибке.

«В былые годы хирурги удивлялись моей технике в этой операции, и я понадеялся, что и теперь, лет 25 не делавши ее, смогу прилично сделать ее. И вот, со мной случилось совершенно невероятное несчастье, последствия которого я так тяжело переживаю, что иногда не сплю по целым ночам. Оно давит меня невыносимым гнетом. Я ввел палец под большую грудную мышцу, чтобы перерезать ее, но не заметил, что палец попал под *m.coraco-brachialis* и перерезал весь сосудисто-нервный пучок. К удивлению, перерезанная плечевая артерия не кровоточила, т.к. в просвете ее был тромб».

Но осознаваемая беда не блокирует четких немедленных адекватных действий хирурга: «Три перерезанных нерва (*medianus, ulnaris, radialis*) я сшил».

Войно-Ясенецкий подробно описывает послеоперационную динамику: «Наступил лишь небольшой некроз кожи и клетчатки на плече, но очень близко от сшитых нервов, и появились сильные боли в области нервов плечевого сплетения, продолжающиеся в более слабой степени и теперь, более чем через месяц после плечевой операции. Очевидно, инфекция от некроза захватила и сшитые нервы, они разошлись, и идет восходящий неврит в их проксимальных концах. Рука отечна. Остаются два небольших участка, покрытых здоровыми грануляциями, но в них была палочка сине-зеленого гноя».

Валентин Феликсович критично оценивает местные лечебные условия: «Возможности лечения неврита в Тамбове весьма ограничены, а исправлять причинен-

*Здесь и далее выдержки из письма архиепископа Луки приводятся без всяких правок орфографического порядка.

Рис. 1. Архиепископ Лука.
Fig. 1. Archbishop Luke.



Рис. 2. Нейрохирург Н.Н. Бурденко.
Fig. 2. Neurosurgeon N.N. Burdenko.



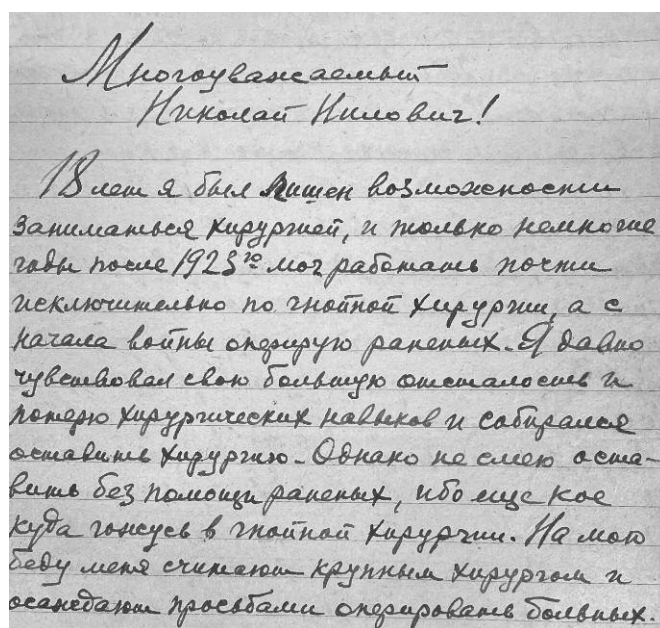
ный мною вред (конечно не сейчас) новым сшиванием нервов я, конечно, не смею. Нужна и рентгенотерапия, невозможная в Тамбове, и даже сыворотку Богомольца здесь трудно достать».

Он поступает как истинный врач, не стесняясь рассказать о своей грубой ошибке и прося содействия в ее исправлении у более опытного коллеги: «Вы заняты множеством дел, и потому я обращаюсь к Вам с глубокой просьбой оказать содействие в том, чтобы кто либо из Ваших учеников, опытный в хирургии периферических нервов, взял на себя задачу исправить содеянное мною безобразие. Прошу Вас войти в мое невыносимое положение и пожалеть несчастную больную, и сообщить мне, когда и куда можно было бы привезти больную».

Одновременно Войно-Ясенецкий сообщает важные необходимые сведения о больной, которые могут повлиять на решение Бурденко: «Рак был не злокачественный, небольшой скирр, и метастазов в железах я не нашел. Больной 42 года, она в общем здорова, хорошо упитанная женщина».

Авторитет архиепископа Луки как хирурга был чрезвычайно высок.

Рис. 3. Начало письма архиепископа Луки к Н.Н. Бурденко.
Fig. 3. The beginning of the letter to N.N. Burdenko written by archbishop Luke.



Он пишет об этом: «Ее муж с удивительным спокойствием отнесся к происшедшему и нисколько не потерял большого уважения ко мне».

Выяснить, каким был ответ Н.Н. Бурденко архиепископу Луке и какова дальнейшая судьба тамбовской больной, увы, не удалось, да и, скорее всего, это уже невозможно.

Однако есть письменное свидетельство нейрохирурга Н.С. Абаимовой (1917–2016) о том, что в конце Великой Отечественной войны Валентин Феликсович Войно-Ясенецкий посещал Московский институт нейрохирургии и его принимал ближайший соратник Бурденко – Борис Григорьевич Егоров.

Более определенной и аргументированной является информация, изложенная в фундаментальной книге Ю.А. Шевченко и Б.С. Качанова «Не от мира сего», посвященной жизни и деятельности архиепископа Луки (М.: Династия, 2021). В ней приводится рассказ тамбовских хирургов И.М. Берлина и И.А. Юровицкой о том, что Войно-Ясенецкий, несмотря на проблемы со зрением, поражал всех своими оригинальными операциями у раненых с остеомиелитом, но начал допускать

промахи при сложных вмешательствах на грудной клетке.

Мы видели в приводимом письме Валентина Феликсовича, как он критично относился к своим хирургическим возможностям. Об этом же свидетельствует его запись в книге почетных гостей НИИ скорой помощи им. Н.В. Склифосовского, сделанная 31 декабря 1945 г. при посещении клиники Сергея Сергеевича Юдина: «Хирург в прошлом блестящему хирургу настоящего и будущего, проф. С.С. Юдину свидетельствую свое восхищение его блестящей техникой и неисчерпаемой энергией в строительстве новой хирургии нашей великой Родины».

Мне представляется письмо архиепископа Луки к Н.Н. Бурденко как впечатляющий и нестареющий пример того, насколько важны совесть и нравственность врача в его деятельности, особенно когда случаются невольные ошибки.

Конфликт интересов. Автор заявляет об отсутствии конфликта интересов.

Conflict of interests. The author declares that there is not conflict of interests.

ИНФОРМАЦИЯ ОБ АВТОРЕ / INFORMATION ABOUT THE AUTHOR

Лихтерман Леонид Болеславович – д-р мед. наук, проф., невролог, гл. науч. сотр. 9-го нейрохирургического отделения, ФГАУ «НМИЦ нейрохирургии им. акад. Н.Н. Бурденко». E-mail: Likhterman@nsi.ru; ORCID: 0000-0002-9948-9816

Leonid B. Likhterman – D. Sci. (Med.), Prof., Burdenko National Medical Research Center for Neurosurgery. E-mail: Likhterman@nsi.ru; ORCID: 0000-0002-9948-9816

Поступила в редакцию / Received: 20.03.2023

Поступила после рецензирования / Revised: 22.03.2023

Принята к публикации / Accepted: 23.03.2023



Фармакологические методы лечения боли в пояснице у взрослых: обзор Кокрейновских обзоров

Аннотация

Эта публикация является переводом на русский язык резюме на простом языке Кокрейновского систематического обзора «Фармакологические методы лечения боли в пояснице у взрослых: обзор Кокрейновских обзоров».

Оригинальная публикация: Cashin AG, Wand BM, O'Connell NE, Lee H, Rizzo RRN, Bagg MK, O'Hagan E, Maher CG, Furlan AD, van Tulder MW, McAuley JH. Pharmacological treatments for low back pain in adults: an overview of Cochrane Reviews. Cochrane Database of Systematic Reviews 2023, Issue 4. Art. No.: CD013815. DOI: 10.1002/14651858.CD013815.pub2. Accessed 26 April 2023.

Ключевые слова: боль в спине, боль в пояснице, терапия, Кокрейновский систематический обзор.

Для цитирования: Фармакологические методы лечения боли в пояснице у взрослых: обзор Кокрейновских обзоров. Клинический разбор в общей медицине. 2023; 4 (2): 105–106. DOI: 10.47407/kr2023.4.2.00213

Pharmacological treatments for low back pain in adults: an overview of Cochrane Reviews

Abstract

This publication is the Russian translation of the Plain Language Summary (PLS) of the Cochrane Systematic Review: Cashin AG, Wand BM, O'Connell NE, Lee H, Rizzo RRN, Bagg MK, O'Hagan E, Maher CG, Furlan AD, van Tulder MW, McAuley JH. Pharmacological treatments for low back pain in adults: an overview of Cochrane Reviews. Cochrane Database of Systematic Reviews 2023, Issue 4. Art. No.: CD013815. DOI: 10.1002/14651858.CD013815.pub2. Accessed 26 April 2023.

Keywords: back pain, lower back pain, therapy, Cochrane systematic review.

For citation: Pharmacological treatments for low back pain in adults: an overview of Cochrane Reviews. Clinical review for general practice. 2023; 4 (2): 105–106. DOI: 10.47407/kr2023.4.2.00213

Основные положения

При острой боли в пояснице

• Нестероидные противовоспалительные средства (НПВС) и миорелаксанты могут обеспечить небольшую пользу в отношении боли, однако миорелаксанты могут быть связаны с нежелательными эффектами. Парацетамол не оказывал никакого влияния на боль или нежелательные эффекты.

При хронической боли в пояснице

• Опиоиды могут уменьшить боль, но могут быть связаны с нежелательными эффектами. НПВС могут уменьшить боль без нежелательных эффектов, а антидепрессанты могут практически не влиять на боль.

• Врачам следует обсудить возможность незначительного эффекта на боль и повышенный риск нежелательных эффектов при рассмотрении различных лекарств для лечения боли в пояснице. Финансисты и исследователи должны уделять первоочередное внимание выявлению лекарств, которые обеспечивают клинически значимые преимущества для людей с болью в пояснице.

Что такое боль в пояснице и как ее лечить?

Боль в пояснице (БП) – это распространенное и изнурительное состояние здоровья. В большинстве случаев причина или причины боли в пояснице не могут быть достоверно определены и описываются как «неспецифическая» БП. Врачи обычно назначают лекарства для лечения БП. Существует множество типов лекарств и классов лекарств, например, опиоидные анальгетики, НПВС и парацетамол. При таком большом числе до-

ступных вариантов существует необходимость определить, какие лекарства являются лучшими и безопасными.

Что мы хотели выяснить?

Мы хотели обобщить данные Кокрейновских обзоров о наиболее эффективных и безопасных лекарствах для взрослых с неспецифической БП.

Что мы сделали?

Мы провели поиск всех Кокрейновских систематических обзоров, в которых оценивали пользу и вред лекарств для взрослых с неспецифической БП, чтобы подготовить обзор Кокрейновских доказательств.

Что мы обнаружили?

Мы нашли семь обзоров (в которые вошли 103 исследования с общим числом участников в 22 238 человек). Пять обзоров были оценены как имеющие высокое качество. Во включенных обзорах были представлены данные по шести различным лекарственным средствам или классам лекарств: парацетамол, НПВС (например, ибупрофен), миорелаксанты (например, циклобензаприн), бензодиазепины (например, диазепам), опиоиды (например, тапентадол) и антидепрессанты (например, пароксетин). Пять обзоров включали участников, сообщивших о БП продолжительностью более шести недель. Уровень уверенности в доказательствах варьировал от очень низкого до высокого.

Для людей с острой БП мы обнаружили, что НПВС и миорелаксанты могут уменьшить боль в краткосрочной

перспективе (≤ 3 месяцев после вмешательства). Однако мышечные релаксанты могут быть связаны с нежелательными эффектами. Парацетамол не оказывал влияния на боль или нежелательные эффекты, и ни в одном обзоре не рассматривались опиоиды или антидепрессанты. В случае хронической БП мы обнаружили, что опиоиды могут уменьшить боль в краткосрочной перспективе, но могут быть связаны с нежелательными эффектами, такими как тошнота, головная боль, запор и головокружение. НПВС могут уменьшить боль в промежуточный период (> 3 месяцев и ≤ 12 месяцев после вмешательства) без нежелательных эффектов. Антидепрессанты не оказывали никакого влияния на хроническую БП, и ни один обзор не рассматривал парацетамол для лечения хронической БП.

Каковы ограничения этих доказательств?

Мы снизили уверенность в доказательствах, поскольку один обзор был умеренного качества, один обзор – низкого качества, а шесть обзоров были опубликованы более пяти лет назад. Необходимо обновить эти Кокрейновские обзоры в соответствии с рекомендованным руководством.

При острой БП мы, по крайней мере, умеренно уверены в эффектах парацетамола, НПВС и миорелаксантов на боль и функцию в краткосрочной перспективе. Для других временных точек и других лекарственных средств (например, опиоидов, антидепрессантов) у нас нет доказательств для информирования решений о лечении.

При хронической БП мы, по крайней мере, умеренно уверены во влиянии парацетамола и опиоидов на краткосрочную боль и функцию, но менее уверены в эффектах других лекарств (например, НПВС, антидепрессан-

тов, миорелаксантов и бензодиазепинов). Факторы, снижающие уверенность в результатах, включали недостатки в организации исследований (пациенты не были распределены на лечение случайным образом, распределение на лечение не было скрыто, пациенты не соблюдали предписанное лечение), недостаточное число исследований или участников, чтобы быть уверенным в результатах, и различия между видами лечения.

Определение и отчетность о нежелательных эффектах для каждого препарата в каждом обзоре были ограничены, что затрудняет оценку безопасности каждого фармакологического вмешательства. В доказательной базе остаются явные пробелы в отношении безопасности лекарств для лечения БП.

Насколько актуальны эти доказательства?

Эти доказательства актуальны по состоянию на июль 2021 года.

Перевод: Зиганшин Айрат Усманович.

Редактирование: Зиганшина Лилия Евгеньевна. Координация проекта по переводу на русский язык: Cochrane Russia – Кокрейн Россия на базе Российской медицинской академии непрерывного профессионального образования (РМАНПО). По вопросам, связанным с этим переводом, пожалуйста, обращайтесь по адресу: cochrane.russia@gmail.com

Источник: Cashin AG, Wand BM, O'Connell NE, Lee H, Rizzo RRN, Bagg MK, O'Hagan E, Maher CG, Furlan AD, van Tulder MW, McAuley JH. Pharmacological treatments for low back pain in adults: an overview of Cochrane Reviews. Cochrane Database of Systematic Reviews 2023, Issue 4. Art. No.: CD013815. DOI: 10.1002/14651858.CD013815.pub2. Accessed 26 April 2023.

Ссылки:

https://www.cochrane.org/ru/CD013815/BACK_farmakologicheskie-metody-lecheniya-boli-v-poyasnice-u-vzroslyh-obzor-kokreynovskih-obzorov

<https://www.cochranelibrary.com/cdsr/doi/10.1002/14651858.CD013815.pub2/full/ru?contentLanguage=ru>

Опубликовано с разрешения правообладателя John Wiley & Sons, Ltd



Клиническая задача для самоконтроля. Пациент с жалобами на одышку

Л.И. Дворецкий✉

ФГАОУ ВО «Первый Московский государственный медицинский университет им. И.М. Сеченова» Минздрава России (Сеченовский Университет), Москва, Россия
✉dvoretski@mail.ru

Для цитирования: Дворецкий Л.И. Клиническая задача для самоконтроля. Пациент с жалобами на одышку. Клинический разбор в общей медицине. 2023; 4 (2): 107–108. DOI: 10.47407/kr2023.4.2.00214

Clinical case for self-monitoring. Patient complaining of shortness of breath

Leonid I. Dvoretzky✉

Sechenov First Moscow State Medical University (Sechenov University), Moscow, Russia
✉dvoretski@mail.ru

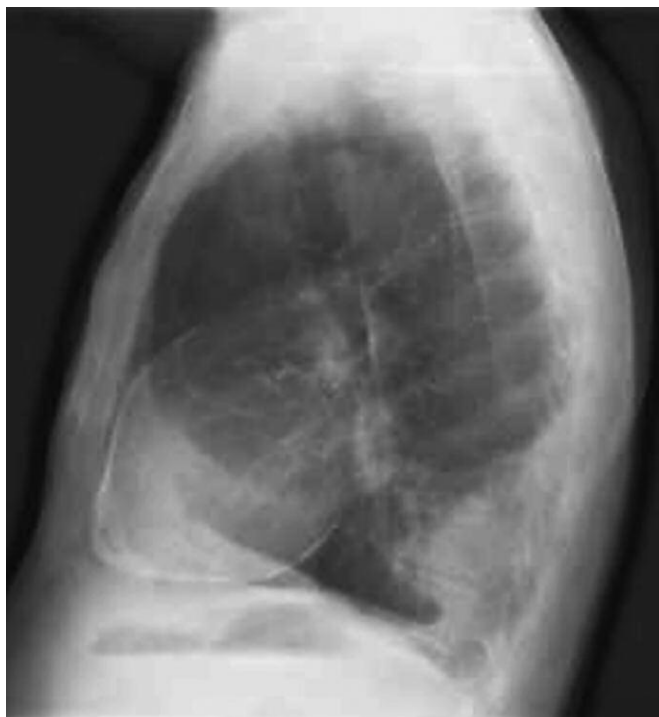
For citation: Dvoretzky L.I. Clinical case for self-monitoring. Patient complaining of shortness of breath. Clinical review for general practice. 2023; 4 (2): 107–108. DOI: 10.47407/kr2023.4.2.00214

Сорокалетний больной обратился к врачу с жалобами на одышку в покое, усиливающуюся при незначительной нагрузке, отеки нижних конечностей. Считает себя больным в течение нескольких месяцев, когда стал отмечать одышку при нагрузке. Впоследствии появились отеки голеней. В анамнезе туберкулез легких, лечился туберкулостатическими препаратами. Снят с диспансерного учета 2 года назад.

Объективно: состояние тяжелое, набухание шейных вен. Положение обычное, лежит низко. Частота сердечных сокращений – 92/мин. Артериальное давление (АД) – 100/85 мм рт. ст. На вдохе АД не изменяется. Тоны сердца ритмичные приглушены. Ранний диастолический шум на верхушке. В легких дыхание везикулярное, хрипов нет. Живот увеличен в объеме. Перкуторно – притупление в боковых отделах. Печень выступает из подреберья на 3 см, плотная, безболезненная. Отеки нижних конечностей и поясницы.

Анализ крови: Нб – 120 г/л, лейкоциты – $7,5 \times 10^9$ /л, формула без особенностей. СОЭ – 23 мм/ч. Анализ мочи: относительная плотность – 1016, белок – 0,99%, лейкоциты – 2–3 в поле зрения. ЭКГ без особенностей. Проведено рентгенологическое исследование грудной клетки (см. рисунок).

Рентгенограмма органов грудной клетки.
Chest X-ray.



Верный ответ на с. 108

Какое утверждение наиболее правильно?

- А. Цирроз печени.
- Б. Гипертрофическая кардиомиопатия.
- В. Нефротический синдром.
- Г. Ревматический аортальный порок сердца.
- Д. Констриктивный перикардит.

Ответ на клиническую задачу «Пациент с жалобами на одышку»

Correct answer on clinical case "Patient complaining of shortness of breath"

Верный ответ: Д. Констриктивный перикардит.

Обсуждение

Основным клиническим проявлением является отечно-асцитический синдром, который в сочетании с увеличением печени позволяет предполагать цирроз печени. Однако наличие у больного набухших шейных вен, низкое АД, аускультативная симптоматика в большей степени могут свидетельствовать о патологии со стороны сердечно-сосудистой системы. На рентгенограмме органов грудной клетки имеется признак кальцификации перикарда (тонкая полоска по нижне-левому контуру сердца (см. рисунок), что практически однозначно свидетельствует о констриктивном перикардите (КП). Симптоматика КП обычно формируется в течение месяцев или лет в результате: 1) снижения сердечного выброса (слабость, артериальная гипотензия, рефлекторная тахикардия); и 2) повышения давления в системных венах (набухание яремных вен, гепатомегалия, асцит, периферические отеки). При аускультации больных КП может выслушиваться, как у данного пациента, ранний диастолический шум после второго тона (напоминает шум при аортальной недостаточности). Этот шум вызван резким прекращением диастолического наполнения желудочков вследствие утраты

растяжимости перикардом. При КП, в отличие от тампонады сердца, обычно не возникает парадоксальный пульс (снижение артериального давления во время вдоха). При тампонаде сердца этот признак отражает увеличение наполнения правого желудочка за счет сниженного наполнения левого желудочка. У больного с тяжелым КП создаваемое отрицательное внутригрудное давление на вдохе не передается через ригидный перикард правым отделам сердца и «притянутая» в грудную клетку кровь не поступает в сдавленные правые камеры сердца. При этом возросший венозный возврат накапливается в системных венах грудной клетки, вызывая набухание шейных вен на вдохе (симптом Куссмауля). Утолщение листков перикарда и их кальцификацию можно выявить при эхокардиографии. Однако наиболее информативными методами оценки толщины перикарда являются компьютерная томография и магнитно-резонансная томография. Нормальная толщина перикарда по данным этих исследований обычно свидетельствует об отсутствии КП. Причиной КП обычно является перенесенное воспаление перикарда, чаще туберкулезной природы (у данного больного в анамнезе туберкулез легких) с последующим отложением кальция в листках перикарда. Лечение КП хирургическое.

ИНФОРМАЦИЯ ОБ АВТОРЕ / INFORMATION ABOUT THE AUTHOR

Дворецкий Леонид Иванович – д-р мед. наук, проф. каф. госпитальной терапии №2, ФГАОУ ВО «Первый МГМУ им. И.М. Сеченова» (Сеченовский Университет). E-mail: dvoretski@mail.ru; ORCID: 0000-0003-3186-0102

Leonid I. Dvoretzky – D. Sci. (Med.), Prof., Sechenov First Moscow State Medical University (Sechenov University). E-mail: dvoretski@mail.ru; ORCID: 0000-0003-3186-0102

Поступила в редакцию / Received: 11.01.2023

Поступила после рецензирования / Revised: 27.01.2023

Принята к публикации / Accepted: 02.02.2023