

ISSN: 2713-2552 (Print)
ISSN: 2782-5671 (Online)



Изображение создано с помощью нейросети Midjourney (Миджорни)

ЖУРНАЛ ВКЛЮЧЕН В ПЕРЕЧЕНЬ ИЗДАНИЙ, РЕКОМЕНДОВАННЫХ ВЫСШЕЙ АТТЕСТАЦИОННОЙ КОМИССИЕЙ (ВАК)

КЛИНИЧЕСКИЙ РАЗБОР

в общей медицине

**ГЛАВНАЯ ТЕМА НОМЕРА:
сложные случаи в педиатрии**

Инородное тело пищевода
под маской кишечной инфекции

Последствия поздней диагностики
муковисцидоза

Особенности САКУТ-синдрома

Ювенильная форма болезни
Гентингтона

Сахарный диабет 1-го типа у подростков

Вульвит и инфекция мочевыводящих
путей

№11 ТОМ 4
2023



портал
CON-MED.RU



КЛИНИЧЕСКИЙ РАЗБОР В ОБЩЕЙ МЕДИЦИНЕ
CLINICAL REVIEW FOR GENERAL PRACTICE

klin-razbor.ru

Решением Высшей аттестационной комиссии (ВАК) Министерства науки и высшего образования РФ журнал включен в Перечень рецензируемых научных изданий, в которых должны быть опубликованы основные научные результаты диссертаций на соискание ученых степеней доктора и кандидата наук.

2023 / Том 4 / №11

ГЛАВНЫЙ РЕДАКТОР ЖУРНАЛА
Леонид Иванович Дворецкий,

д-р мед. наук, проф., ФГАУ ВО «Первый МГМУ им. И.М. Сеченова» (Москва, Россия)

EDITOR-IN-CHIEF

Leonid I. Dvoretzky, Dr. Sci. (Med.), Prof., Sechenov First Moscow State Medical University (Moscow, Russia)

ГЛАВНАЯ ТЕМА НОМЕРА:
сложные случаи в педиатрии

ГЛАВНЫЙ РЕДАКТОР НОМЕРА

Светлана Ильинична Эрдес,

д-р мед. наук, проф., ФГАУ ВО «Первый МГМУ им. И.М. Сеченова» (Москва, Россия)

EDITOR-IN-CHIEF OF ISSUE

Svetlana I. Erdes,

Dr. Sci. (Med.), Prof., Sechenov First Moscow State Medical University (Moscow, Russia)

ММА «МЕДИАМЕДИКА»

Почтовый адрес: 127055, Москва, а/я 37

Телефон/факс: +7 (495) 926-29-83

Сайт: con-med.ru

E-mail: media@con-med.ru

Советник по управлению и развитию:

Т.Л. Скоробогат

Научный редактор: Д.А. Катаев

Менеджер по работе с ключевыми клиентами:

Н.А. Зуева

nelly@con-med.ru

Директор по рекламе:

Н.М. Сурова

Менеджеры по рекламе

Направления

«Кардиология», «Эндокринология», «Онкология» –

Т.А. Романовская

Направления

«Неврология», «Ревматология», «Гинекология» –

С.Ю. Шульгина

По вопросам рекламы

Телефон: +7 (495) 926-29-83

Учредитель: ООО «МЕДИАФОРМАТ»

Журнал зарегистрирован в Федеральной службе по надзору в сфере связи, информационных технологий и массовых коммуникаций (Роскомнадзор).

Рег. номер: ПИ №ФС77-78139 от 13.03.2020.

Адрес редакции: 115054, Москва,

Жуков проезд, д. 19, эт. 2, пом. XI

Издатель: ООО «ММА «МЕДИАМЕДИКА»
127055, Москва, а/я 37

Адрес типографии:

125130, Москва, ул. Клары Цеткин, д. 28, стр. 2, пом. 6

Периодичность: 12 номеров в год.

Общий тираж: 30 тыс. экз.

Каталог «Почта России» ПН172.

Авторы, присылающие статьи для публикаций, должны быть ознакомлены с инструкциями для авторов и публичным авторским договором. Информация на сайте <http://klin-razbor.ru/>. Редакция не несет ответственности за содержание рекламных материалов. В статьях представлена точка зрения авторов, которая может не совпадать с мнением редакции журнала.

Полное или частичное воспроизведение материалов, опубликованных в журнале, допускается только с письменного разрешения редакции. Научное производственно-практическое издание для профессионалов в области здравоохранения.

Согласно рекомендациям Роскомнадзора выпуск и распространение данного производственно-практического издания допускаются без размещения знака информационной продукции. Все права защищены. 2023 г.

Журнал распространяется бесплатно.

Дата выхода: 15.12.2023

Возрастное ограничение 16+

СОДЕРЖАНИЕ

CONTENTS

ПУЛЬМОНОЛОГИЯ

Клинический случай

Последствия поздней диагностики муковисцидоза у ребенка восьми лет
И.С. Самойло, В.Д. Денисова, С.И. Эрдес

6

PULMONOLOGY

Clinical Case

Sequelae of delayed cystic fibrosis diagnosis in the 8-year-old child
I.S. Samolygo, V.D. Denisova, S.I. Erdes

6

ГАСТРОЭНТЕРОЛОГИЯ

Клинический случай

Клинический случай гастроэзофагеального рефлюкса 4-й степени
А.В. Серезкина, И.Г. Хмелевская, Н.С. Разинькова, И.И. Жизневская, Г.В. Чистилина, Е.А. Романова

10

GASTROENTEROLOGY

Clinical Case

Clinical case of gastroesophageal reflux disease of the fourth degree
A.V. Serezhkina, I.G. Khmelevskaya, N.S. Razinkova, I.I. Zhiznevskaya, G.V. Shistilina, E.A. Romanova

10

Клинический случай

Клинический случай: инородное тело пищевода под маской кишечной инфекции
Ю.А. Дроздова, Е.В. Мелехина

14

Clinical Case

Clinical case: a foreign body of the esophagus under the mask of an intestinal infection
Yu.A. Drozdova, E.V. Melekhina

14

НЕВРОЛОГИЯ

Клинический случай

Гипоксически-ишемическая энцефалопатия, внутрижелудочковое кровоизлияние у плода и новорожденного
А.Н. Балакина, А.В. Мох, А.П. Полищук

18

NEUROLOGY

Clinical Case

Hypoxic-ischemic encephalopathy, intraventricular hemorrhage in the fetus and newborn
A.N. Balakina, A.V. Mokh, A.R. Polishchuk

18

Клинический случай

Ювенильная форма болезни Гентингтона: клинический случай из практики педиатра
Э.Э. Алиева, П.А. Клишина, Б.О. Мацукатова, А.И. Аминова

22

Clinical Case

Juvenile Huntington's disease: a clinical case from a pediatric's practice
E.E. Alieva, P.A. Klishina, B.O. Matsukatova, A.I. Aminova

22

ЭНДОКРИНОЛОГИЯ

Клинический случай

Роль самоконтроля гликемии у подростков с сахарным диабетом 1-го типа: клинический разбор
Г.А. Батрак, А.О. Скедина

26

ENDOCRINOLOGY

Clinical Case

Role of self-monitoring of blood glucose in adolescents with type 1 diabetes mellitus: case study
G.A. Batrak, A.O. Skedina

26

УРОЛОГИЯ

Клинический случай

Особенности САКУТ-синдрома (врожденных аномалий развития мочевыделительной системы): клинический случай
С.Ф. Мусоян, А.И. Соленова, А.Р. Мамедова, М.А. Манина

31

UROLOGY

Clinical Case

Features of CAKUT syndrome (congenital anomalies of the kidney and urinary tract): clinical case
S.F. Musoyan, A.I. Solenova, A.R. Mamedova, M.A. Manina

31

ГИНЕКОЛОГИЯ

Клинический случай

Вульвит и инфекция мочевыводящих путей у девочек
Н.А. Чекенева

35

GYNECOLOGY

Clinical Case

Vulvitis and urinary tract infection in girls
N.A. Chekeneva

35

ИНФЕКЦИОННЫЕ ЗАБОЛЕВАНИЯ

Клинический случай

Злокачественный коклюш у паллиативного пациента
А.С. Пестова, А.И. Аминова, А.С. Акопян, Г.В. Бердников, А.А. Грузинцева

38

INFECTIOUS DISEASES

Clinical Case

Malignant whooping cough in a palliative patient
A.S. Pestova, A.I. Aminova, A.S. Akopyan, G.V. Berdnikov, A.A. Gruzintseva

38

Клинический случай

Клинический случай. Туберкулезный лимфаденит у девочки 10 лет: о чем не надо забывать
А.И. Аминова, Л.И. Фельдфикс, А.И. Ибатуллина, Т.Ю. Ерюшова, Н.Н. Мурадова, А.Д. Кондрашова, И.А. Щербанюк, А.А. Халилова, А.В. Чуканова

41

Clinical Case

A clinical case. Tuberculous lymphadenitis in a 10-year-old girl: what should not be forgotten
A.I. Aminova, L.I. Feldfiks, A.I. Ibatullina, T.Yu. Eryushova, N.N. Muradova, A.D. Kondrashova, I.A. Shcherbanyuk, A.A. Khalilova, A.V. Chukanova

41

МЕДИЦИНСКАЯ БИБЛИОТЕКА

Резюме актуальных статей

Актуальные статьи в профильных зарубежных журналах

45

MED-LIBRARY

Abstract

Relevant articles published in the specialized foreign journals

45

КЛИНИЧЕСКИЙ РАЗБОР В ОБЩЕЙ МЕДИЦИНЕ

РЕДАКЦИОННАЯ КОЛЛЕГИЯ

ГЛАВНЫЙ РЕДАКТОР ЖУРНАЛА

Дворецкий Леонид Иванович,
д-р мед. наук, проф., ФГАОУ ВО «Первый МГМУ им. И.М. Сеченова» (Москва, Россия)

ВНУТРЕННИЕ БОЛЕЗНИ И ГЕРИАТРИЯ

Айнабекова Баян Алькеновна,
д-р мед. наук, проф., АО «Медицинский университет Астана» (Астана, Казахстан)

Трухан Дмитрий Иванович,
д-р мед. наук, доц., ФГБОУ ВО ОмГМУ (Омск, Россия)

ГАСТРОЭНТЕРОЛОГИЯ И ГЕПАТОЛОГИЯ

Бордин Дмитрий Станиславович,
д-р мед. наук, проф., ГБУЗ «МКНЦ им. А.С. Логинова»,
ФГБОУ ВО «МГМСУ им. А.И. Евдокимова» (Москва, Россия)

Губергриц Наталья Борисовна,
д-р мед. наук, проф., многопрофильная клиника «Инто Сана» (Одесса, Украина)

Пиманов Сергей Иванович,
д-р мед. наук, проф., УО ВГМУ (Витебск, Республика Беларусь)

Плотникова Екатерина Юрьевна,
д-р мед. наук, проф., ФГБОУ ВО КемГМУ (Кемерово, Россия)

Рахметова Венера Саметовна,
д-р мед. наук, проф., АО «Медицинский университет Астана» (Астана, Казахстан)

Самсонов Алексей Андреевич,
д-р мед. наук, проф., ФГБОУ ВО «МГМСУ им. А.И. Евдокимова» (Москва, Россия)

ГЕМОСТАЗИОЛОГИЯ

Ройтман Евгений Витальевич,
д-р мед. наук, проф., ФГАОУ ВО «РНИМУ им. Н.И. Пирогова» (Москва, Россия)

ГИНЕКОЛОГИЯ

Габидуллина Рушанья Исмагиловна,
д-р мед. наук, проф., ФГБОУ ВО КГМУ (Казань, Россия)

Дубровина Светлана Олеговна,
д-р мед. наук, проф., ФГБОУ ВО РостГМУ (Ростов-на-Дону, Россия)

Зефирова Татьяна Петровна,
д-р мед. наук, проф., КГМА – филиал ФГБОУ ДПО РМАНПО (Казань, Россия)

Оразов Мекан Рахимбердыевич,
д-р мед. наук, проф., ФГАОУ ВО РУДН (Москва, Россия)

Пестрикова Татьяна Юрьевна,
д-р мед. наук, проф., ФГАОУ ВО ДВГМУ (Хабаровск, Россия)

ДЕРМАТОВЕНЕРОЛОГИЯ

Дворянкова Евгения Викторовна,
д-р мед. наук, ФГБУН «Центр теоретических проблем физико-химической фармакологии»
РАН (Москва, Россия)

Корсунская Ирина Марковна,
д-р мед. наук, ГБУЗ «МНПЦ дерматовенерологии и косметологии» (Москва, Россия)

Тамразова Ольга Борисовна,
д-р мед. наук, проф., ФГАОУ ВО РУДН (Москва, Россия)

ИНСТРУМЕНТАЛЬНЫЕ МЕТОДЫ ДИАГНОСТИКИ И ЛЕЧЕНИЯ

Батырбеков Канат Умирзакович,
канд. мед. наук, ТОО «Национальный научный онкологический центр»
(Астана, Казахстан)

Сивокосов Илья Владимирович,
канд. мед. наук, ФГБНУ «Центральный НИИ туберкулеза» (Москва, Россия)

КАРДИОЛОГИЯ

Ежов Марат Владиславович,
д-р мед. наук, проф., ФГБУ «НМИЦ кардиологии» (Москва, Россия)

Карпов Юрий Александрович,
д-р мед. наук, проф., ФГБУ «НМИЦ кардиологии» (Москва, Россия)

Остроумова Ольга Дмитриевна,
д-р мед. наук, проф., ФГБОУ ДПО РМАНПО (Москва, Россия)

Сергиенко Игорь Владимирович,
д-р мед. наук, проф., ФГБУ «НМИЦ кардиологии» (Москва, Россия)

КЛИНИЧЕСКАЯ ФАРМАКОЛОГИЯ

Духанин Александр Сергеевич,
д-р мед. наук, проф., ФГАОУ ВО «РНИМУ им. Н.И. Пирогова» (Москва, Россия)

Зырянов Сергей Кенсаринвич,
д-р мед. наук, проф., ФГАОУ ВО РУДН (Москва, Россия)

НЕВРОЛОГИЯ И НЕЙРОХИРУРГИЯ

Акарачкова Елена Сергеевна,
д-р мед. наук, АНО «МО "Стресс под контролем"» (Москва, Россия)

Замерград Максим Валерьевич,
д-р мед. наук, проф., ФГБОУ ДПО РМАНПО (Москва, Россия)

Камчатнов Павел Рудольфович,
д-р мед. наук, проф., ФГАОУ ВО «РНИМУ им. Н.И. Пирогова» (Москва, Россия)

Лихтерман Леонид Болеславович,
д-р мед. наук, проф., ФГАУ «НМИЦ нейрохирургии им. акад. Н.Н. Бурденко»
(Москва, Россия)

Путилина Марина Викторовна,
д-р мед. наук, проф., ФГАОУ ВО «РНИМУ им. Н.И. Пирогова» (Москва, Россия)

Федорова Наталия Владимировна,
д-р мед. наук, проф., ФГБОУ ДПО РМАНПО (Москва, Россия)

ОНКОЛОГИЯ

Иванов Сергей Анатольевич,
чл.-корр. РАН, д-р мед. наук, проф., МРНЦ им. А.Ф. Цыба – филиал ФГБУ
«НМИЦ радиологии» (Обнинск, Россия)

ОТОРИНОЛАРИНГОЛОГИЯ

Рязанцев Сергей Валентинович,
д-р мед. наук, проф., ФГБУ «СПб НИИ ЛОР» (Санкт-Петербург, Россия)

Свиштушкин Валерий Михайлович,
д-р мед. наук, проф., ФГАОУ ВО «Первый МГМУ им. И.М. Сеченова» (Москва, Россия)

ПЕДИАТРИЯ

Бакрадзе Майя Джемаловна,
д-р мед. наук, проф., ФГАОУ ВО «Первый МГМУ им. И.М.Сеченова» (Москва, Россия)

Зайцева Ольга Витальевна,
д-р мед. наук, проф., ФГБОУ ВО «МГМСУ им. А.И. Евдокимова» (Москва, Россия)

Захарова Ирина Николаевна,
д-р мед. наук, проф., ФГБОУ ДПО РМАНПО (Москва, Россия)

Эрдес Светлана Ильинична,
д-р мед. наук, проф., ФГАОУ ВО «Первый МГМУ им. И.М.Сеченова» (Москва, Россия)

ПСИХИЧЕСКОЕ ЗДОРОВЬЕ (ПСИХИАТРИЯ)

Аведисова Алла Сергеевна,
д-р мед. наук, проф., ФГБУ «НМИЦ ПН им. В.П. Сербского» (Москва, Россия)

Медведев Владимир Эрнстович,
канд. мед. наук, ФГАОУ ВО РУДН (Москва, Россия)

Сиволап Юрий Павлович,
д-р мед. наук, проф., ФГАОУ ВО РУДН (Москва, Россия)

ПУЛЬМОНОЛОГИЯ

Зайцев Андрей Алексеевич,
д-р мед. наук, проф., ФГБУ «ГВК им. акад. Н.Н. Бурденко» (Москва, Россия)

Попова Елена Николаевна,
д-р мед. наук, проф., ФГАОУ ВО «Первый МГМУ им. И.М. Сеченова» (Москва, Россия)

Синопальников Александр Игоревич,
д-р мед. наук, проф., ФГБОУ ДПО РМАНПО (Москва, Россия)

УРОЛОГИЯ

Аль-Шукри Адел Сальманович,
д-р мед. наук, проф., ФГБОУ ВО «ПСПбГМУ им. акад. И.П. Павлова»
(Санкт-Петербург, Россия)

Белый Лев Евгеньевич,
д-р мед. наук, проф., ФГБОУ ВО УлГУ (Ульяновск, Россия)

Борисов Владимир Викторович,
д-р мед. наук, проф., Российское общество урологов (Москва, Россия)

Раснер Павел Ильич,
д-р мед. наук, проф., ФГБОУ ВО «МГМСУ им. А.И. Евдокимова» (Москва, Россия)

ЭНДОКРИНОЛОГИЯ

Батрак Галина Алексеевна,
д-р мед. наук, доц., проф., ФГБОУ ВО «Ивановская ГМА» (Иваново, Россия)

Бирюкова Елена Валерьевна,
д-р мед. наук, проф., ФГБОУ ВО «МГМСУ им. А.И. Евдокимова» (Москва, Россия)

Галстян Гагик Радикович,
д-р мед. наук, проф., ФГБУ «НМИЦ эндокринологии» (Москва, Россия)

Петунина Нина Александровна,
чл.-корр. РАН, д-р мед. наук, проф., ФГАОУ ВО «Первый МГМУ
им. И.М. Сеченова» (Москва, Россия)

CLINICAL REVIEW FOR GENERAL PRACTICE

EDITORIAL BOARD

EDITOR-IN-CHIEF

Leonid I. Dvoretzky,
Dr. Sci. (Med.), Prof., Sechenov First Moscow State Medical University (Moscow, Russia)

INTERNAL DISEASES AND GERIATRICS

Bayan A. Ainabekova,
Dr. Sci. (Med.), Prof., Astana Medical University (Astana, Kazakhstan)
Dmitry I. Trukhan,
Dr. Sci. (Med.), Assoc. Prof., Omsk State Medical University (Omsk, Russia)

GASTROENTEROLOGY AND HEPATOLOGY

Dmitry S. Bordin,
Dr. Sci. (Med.), Prof., Yevdokimov Moscow State University Medicine and Dentistry (Moscow, Russia)
Natalia B. Gubergits,
Dr. Sci. (Med.), Prof., Multidisciplinary Clinic "Into-Sana" (Odessa, Ukraine)
Sergei I. Pimanov,
Dr. Sci. (Med.), Prof., Vitebsk State Order of Peoples' Friendship Medical University (Vitebsk, Belarus)
Ekaterina Yu. Plotnikova,
Dr. Sci. (Med.), Prof., Kemerovo State Medical University (Kemerovo, Russia)
Venera S. Rakhmetova,
Dr. Sci. (Med.), Prof., Astana Medical University (Astana, Kazakhstan)
Aleksei A. Samsonov,
Dr. Sci. (Med.), Prof., Yevdokimov Moscow State University Medicine and Dentistry (Moscow, Russia)

HEMOSTASIOLOGY

Evgenii V. Roitman,
Dr. Sci. (Med.), Prof., Pirogov Russian National Research Medical University (Moscow, Russia)

GYNECOLOGY

Rushanya I. Gabidullina,
Dr. Sci. (Med.), Prof., Kazan State Medical University (Kazan, Russia)
Svetlana O. Dubrovina,
Dr. Sci. (Med.), Prof., Rostov State Medical University (Rostov-on-Don, Russia)
Mekan R. Orazov,
Dr. Sci. (Med.), Prof., People's Friendship University of Russia (Moscow, Russia)
Tatyana Yu. Pestrikova,
Dr. Sci. (Med.), Prof., Far Eastern State Medical University (Khabarovsk, Russia)
Tatiana P. Zefirova,
Dr. Sci. (Med.), Prof., Kazan State Medical Academy (Kazan, Russia)

DERMATOLOGY AND VENEREOLOGY

Evgeniya V. Dvoryankova,
Dr. Sci. (Med.), Center for Theoretical Problems of Physico-Chemical Pharmacology of RAS (Moscow, Russia)
Irina M. Korsunskaya,
Dr. Sci. (Med.), Prof., Moscow Scientific and Practical Center of Dermatovenerology and Cosmetology (Moscow, Russia)
Olga B. Tamrazova,
Dr. Sci. (Med.), Prof., The People's Friendship University of Russia (Moscow, Russia)

CLINICAL INVESTIGATIONS

Kanat U. Batyrbekov,
Cand. Sci. (Med.), National Research Oncology Center (Astana, Kazakhstan)
Ilya V. Sivokozov,
Cand. Sci. (Med.), Central TB Research Institute (Moscow, Russia)

CARDIOLOGY

Marat V. Ezhov,
Dr. Sci. (Med.), Prof., National Medical Research Center for Cardiology (Moscow, Russia)
Yurii A. Karpov,
Dr. Sci. (Med.), Prof., National Medical Research Center for Cardiology (Moscow, Russia)
Olga D. Ostroumova,
Dr. Sci. (Med.), Prof., Russian Medical Academy of Continuous Professional Education (Moscow, Russia)
Igor V. Sergienko,
Dr. Sci. (Med.), Prof., National Medical Research Center for Cardiology (Moscow, Russia)

CLINICAL PHARMACOLOGY

Aleksandr S. Duhanin,
Dr. Sci. (Med.), Prof., Pirogov Russian National Research Medical University (Moscow, Russia)
Sergei K. Zyryanov,
Dr. Sci. (Med.), Prof., People's Friendship University of Russia (Moscow, Russia)

NEUROLOGY AND NEUROSURGERY

Elena S. Akarachkova,
Dr. Sci. (Med.), Prof., International Society "Stress under Control" (Moscow, Russia)
Natalia V. Fedorova,
Dr. Sci. (Med.), Prof., Russian Medical Academy of Continuous Professional Education (Moscow, Russia)

Pavel R. Kamchatnov,

Dr. Sci. (Med.), Prof., Pirogov Russian National Research Medical University (Moscow, Russia)

Leonid B. Likhтерman,

Dr. Sci. (Med.), Prof., Burdenko National Medical Research Center for Neurosurgery (Moscow, Russia)

Marina V. Putilina,

Dr. Sci. (Med.), Prof., Pirogov Russian National Research Medical University (Moscow, Russia)

Maksim V. Zamergrad,

Dr. Sci. (Med.), Prof., Russian Medical Academy of Continuous Professional Education (Moscow, Russia)

ONCOLOGY

Sergei A. Ivanov,

Dr. Sci. (Med.), Prof., Corr. Memb. RAS, Tsyb Medical Radiological Research Centre – Branch of the National Medical Radiology Research Centre (Obninsk, Russia)

OTORHINOLARYNGOLOGY

Sergei V. Ryazancev,

Dr. Sci. (Med.), Prof., Saint Petersburg Scientific Research Institute of Ear, Throat, Nose and Speech (Saint Petersburg, Russia)

Valerii M. Svistushkin,

Dr. Sci. (Med.), Prof., Sechenov First Moscow State Medical University (Moscow, Russia)

PEDIATRICS

Maiya D. Bakradze,

Dr. Sci. (Med.), Sechenov First Moscow State Medical University (Moscow, Russia)

Svetlana I. Erdes,

Dr. Sci. (Med.), Prof., Sechenov first Moscow State Medical University (Moscow, Russia)

Olga V. Zayceva,

Dr. Sci. (Med.), Prof., Yevdokimov Moscow State University Medicine and Dentistry (Moscow, Russia)

Irina N. Zaharova,

Dr. Sci. (Med.), Prof., Russian Medical Academy of Continuous Professional Education (Moscow, Russia)

MENTAL HEALTH (PSYCHIATRY)

Alla S. Avedisova,

Dr. Sci. (Med.), Prof., Serbsky State Scientific Center for Social and Forensic Psychiatry (Moscow, Russia)

Vladimir E. Medvedev,

Cand. Sci. (Med.), People's Friendship University of Russia (Moscow, Russia)

Yury P. Sivolap,

Dr. Sci. (Med.), Prof., People's Friendship University of Russia (Moscow, Russia)

PULMONOLOGY

Elena N. Popova,

Dr. Sci. (Med.), Prof., Sechenov First Moscow State Medical University (Moscow, Russia)

Aleksandr I. Sinopal'nikov,

Dr. Sci. (Med.), Prof., Russian Medical Academy of Continuous Professional Education (Moscow, Russia)

Andrei A. Zaycev,

Dr. Sci. (Med.), Prof., Burdenko Main Military Clinical Hospital (Moscow, Russia)

UROLOGY

Adel S. Al-Shukri,

Dr. Sci. (Med.), Prof., Pavlov First Saint Petersburg State Medical University (Saint Petersburg, Russia)

Lev E. Belyi,

Dr. Sci. (Med.), Prof., Ulyanovsk State University (Ulyanovsk, Russia)

Vladimir V. Borisov,

Dr. Sci. (Med.), Prof., Russian Society of Urology (Moscow, Russia)

Pavel I. Rasner,

Dr. Sci. (Med.), Prof., Yevdokimov Moscow State University of Medicine and Dentistry (Moscow, Russia)

ENDOCRINOLOGY

Galina A. Batrak,

Dr. Sci. (Med.), Prof., Ivanovo State Medical Academy (Ivanovo, Russia)

Elena V. Biryukova,

Dr. Sci. (Med.), Prof., Yevdokimov Moscow State University of Medicine and Dentistry (Moscow, Russia)

Gagik R. Galstyan,

Dr. Sci. (Med.), Prof., Endocrinology Research Centre (Moscow, Russia)

Nina A. Petunina,

Dr. Sci. (Med.), Prof., Corr. Memb. RAS, Sechenov First Moscow State Medical University (Moscow, Russia)



Клинический случай

Последствия поздней диагностики муковисцидоза у ребенка восьми лет

И.С. Самолыго✉, В.Д. Денисова, С.И. Эрдес

ФГАОУ ВО «Первый Московский государственный медицинский университет им. И.М. Сеченова» Минздрава России (Сеченовский Университет), Москва, Россия

✉ivan.samolygo.03@bk.ru

Аннотация

Муковисцидоз – это хроническое генетическое системное заболевание, в основе патогенеза которого лежит дефект апикального транспортера ионов хлора, что приводит к патологическому сгущению слизи и ее накоплению в просвете полых органов, главным образом в бронхах и поджелудочной железе. Среди генетических заболеваний муковисцидоз встречается довольно часто. В связи с этим начиная с 2007 г. на территории Российской Федерации всем новорожденным проводят скрининг на муковисцидоз. Неонатальный скрининг позволяет установить диагноз на ранних этапах, что существенно улучшает дальнейший прогноз. Однако не всем пациентам удается подтвердить диагноз с рождения. Данный клинический случай показывает, как поздняя диагностика заболевания приводит к развитию тяжелых осложнений и ухудшению прогноза.

Ключевые слова: муковисцидоз, осложнения, дети, неонатальный скрининг.

Для цитирования: Самолыго И.С., Денисова В.Д., Эрдес С.И. Последствия поздней диагностики муковисцидоза у ребенка восьми лет. Клинический разбор в общей медицине. 2023; 4 (11): 6–8. DOI: 10.47407/kr2023.4.11.00294

Clinical Case

Sequelae of delayed cystic fibrosis diagnosis in the 8-year-old child

Ivan S. Samolygo✉, Veronika D. Denisova, Svetlana I. Erdes

Sechenov First Moscow State Medical University (Sechenov University), Moscow, Russia

✉ivan.samolygo.03@bk.ru

Abstract

Cystic fibrosis is a chronic, genetic, systemic disease, the pathogenesis of which is based on a defect in the apical transporter of chlorine ions, which leads to pathological thickening of mucus and its accumulation in the lumen of hollow organs, mainly bronchi, pancreas and others. Among genetic diseases, cystic fibrosis is quite common. In this regard, since 2007 in the territory of the Russian Federation, all newborns are screened for cystic fibrosis. Neonatal screening makes it possible to establish a diagnosis at an early stage, which significantly improves the further prognosis. However, not all patients manage to confirm the diagnosis from birth. This clinical case shows how late diagnosis of the disease leads to the development of severe complications and deterioration of the prognosis.

Key words: cystic fibrosis, complications, children.

For citation: Samolygo I.S., Denisova V.D., Erdes S.I. Sequelae of delayed cystic fibrosis diagnosis in the 8-year-old child. *Clinical review for general practice*. 2023; 4 (11): 6–8 (In Russ.). DOI: 10.47407/kr2023.4.11.00294

Муковисцидоз, или кистозный фиброз, – это хроническое системное заболевание всех экзокринных желез, которое характеризуется патологическим сгущением слизи и ее накоплением в выводных протоках желез. Патологический процесс затрагивает весь организм, но наиболее сильно поражаются легкие, поджелудочная железа, кишечник. Накапливаясь, густая слизь является благоприятной средой для размножения патогенных микроорганизмов, что приводит к развитию хронических инфекций и существенно ухудшает дальнейший прогноз [1, 2].

По данным Медико-генетического научного центра им. акад. Н.П. Бочкова, на территории Российской Федерации частота встречаемости муковисцидоза составляет 1:9 тыс. новорожденных, что позволяет сделать вывод о широком распространении данной патологии [3]. Начиная с 2007 г. во всех регионах РФ проводится диагностический скрининг муковисцидоза (анализ уровня иммунореактивного трипсина – ИРТ) всем новорожденным. При сомнительном первом анализе (>70 нг/л) проводят повторное определение уровня

ИРТ. Если уровень ИРТ вновь превышает референсные значения (>40 нг/л), то назначают тест на потовую пробу и генетическое исследование (поиск нескольких наиболее распространенных мутаций в гене CFTR) [4]. По данным регистра больных муковисцидозом в РФ, за 2020 г. по неонатальному скринингу диагноз «муковисцидоз» был установлен у 75,6% пациентов [5]. Благодаря скринингу диагноз «муковисцидоз» удается установить в течение первых месяцев жизни, что позволяет вовремя начать необходимое лечение, а в дальнейшем избежать раннего присоединения хронических инфекций дыхательных путей, тяжелого поражения органов желудочно-кишечного тракта.

Мы представляем клиническое наблюдение пациента с целью демонстрации осложнений при позднем выявлении муковисцидоза.

Клиническое наблюдение

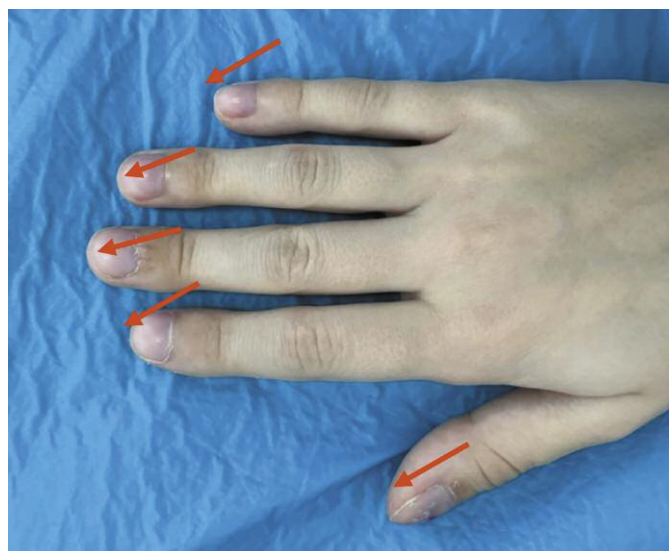
Пациентка А., девочка 8 лет, впервые поступила в пульмонологическое отделение в 2023 г. с жалобами на

малопродуктивный кашель, эпизоды повышения температуры тела до фебрильных значений, одышку, периодические боли в животе. Из анамнеза жизни известно: девочка склонна к вирусным и бактериальным инфекциям нижних дыхательных путей. Со слов мамы, при рождении был выполнен неонатальный скрининг (результат неизвестен). Аллергоанамнез и семейный анамнез не отягощены.

Впервые ребенок тяжело заболел в возрасте 6 мес. Девочка находилась на стационарном лечении с диагнозом «внебольничная правосторонняя бронхопневмония средней тяжести». Получала лечение в виде антибактериальной терапии (цефтриаксон). С 4 лет ребенка беспокоит частый малопродуктивный кашель в утренние и ночные часы.

В декабре 2021 г., в возрасте 6 лет, девочка перенесла новую коронавирусную инфекцию (SARS-CoV-2). При госпитализации по результатам лучевой диагностики – КТ-картина органов грудной клетки (ОГК) с явлениями двусторонней полисегментарной пневмонии (поражение до 30% паренхимы). Также были выявлены бронхоэктатические изменения легочной ткани с признаками бронхоэктаза мелких бронхов. В стационаре принимала антибиотики (амоксциллин, азитромицин) и глюкокортикостероиды (дексаметазон). После выписки стали беспокоить частые боли в животе, малопродуктивный кашель сохранялся.

Кисть пациентки с утолщением концевых фаланг в виде «барабанных палочек» и ногтевых пластин – «часовых стекол» (отмечены стрелками).
Patient's hand showing thickening of the terminal phalanges (drum sticks) and watch-glass nails (marked with arrows).



С ноября 2022 г. мама девочки отметила усиление кашля, который сопровождался подъемами температуры до фебрильных значений, в связи с чем были назначены терапия Амоксиклавом и ингаляции (Беродуал + Лазолван). Проведенное лечение было без особого результата, малопродуктивный кашель сохранялся. В январе 2023 г. ребенку провели повторное КТ-исследование ОГК. При обследовании было выявлено расширение субсегментарных бронхов с патологическим содержимым в просвете. Бронхоэктатические изменения сохранялись. В связи с сохраняющимися жалобами и изменениями по данным компьютерной томографии (КТ) ОГК ребенок в плановом порядке госпитализирован в пульмонологическое отделение.

Объективно у ребенка установлен тяжелый дефицит массы тела (коэффициент стандартного отклонения индекса массы тела менее -3). Во время физикального обследования была выявлена деформация концевых фаланг кистей в виде «барабанных палочек» и ногтей – «часовых стекол» (см. рисунок), периоральный акроцианоз. Аускультативно установлены побочные дыхательные шумы по всем полям в виде крепитирующих хрипов. Лабораторные маркеры воспаления были увеличены (С-реактивный белок, СОЭ, лейкоцитоз с нейтрофильным сдвигом влево). На спирометрии обнаружены признаки рестриктивных нарушений средней тяжести (см. таблицу).

По наличию имеющихся рестриктивных изменений КТ-картины ОГК, а также данным физикального осмотра у ребенка был заподозрен муковисцидоз. Для подтверждения диагноза были проведены потовая проба (результат положительный – 121 ммоль/л) и бронхоскопия, на которой были выявлены признаки диффузного гнойного эндобронхита. Из посева бронхоальвеолярного лаважа был выделен *Staphylococcus aureus* (на момент исследования чувствительный к стандартной антибиотикотерапии). Полученные результаты исследования позволили подтвердить диагноз «муковисцидоз».

При дальнейшем обследовании девочки были выявлены начальные признаки поражения поджелудочной железы. Также было проведено КТ-исследование околоносовых пазух, на котором выявлено тотальное затемнение верхнечелюстных пазух. В условиях стационара ребенку было проведено соответствующее лечение с положительной динамикой: исчезли одышка и лихорадка, кашель стал более редким, купировались хрипы при аускультации. Девочка была направлена на постановку на учет больных с муковисцидозом.

Данные спирометрии. После проведения пробы с сальбутамолом улучшение незначительное. Признаки рестрикции нижних дыхательных путей
Spirometry data. Minor improvement after the Salbutamol test. Signs of restriction in the lower respiratory tract

Показатель	Значение до применения сальбутамола, %	Значение после приема сальбутамола, %	Изменение значения, %
ОФВ ₁	53	50	-3
ФЖЕЛ	56	51	-4

Примечание. ОФВ₁ – объем форсированного выдоха за 1-ю секунду, ФЖЕЛ – форсированная жизненная емкость легких.

Выводы и обсуждение

Мы продемонстрировали клинический случай поздней диагностики муковисцидоза у девочки 8 лет. На данном примере мы хотели показать, насколько важно знать точный результат неонатального скрининга муковисцидоза и как длительное отсутствие соответствующего лечения может привести к ухудшению прогноза основного заболевания и раннему появлению его поздних осложнений. Можно предположить, что, если бы данной пациентке диагноз «муковисцидоз» был поставлен при скрининге в роддоме, то при наличии современной терапии развитие первых осложнений в виде повторных пневмоний и дальнейших в виде дефицита массы тела и задержки физического развития, панкреатопатии, присоединения хронической инфекции нижних дыхательных путей (*S. aureus*), хронического синусита можно было избежать и существенно отсрочить. Дальнейшее течение заболевания существенно ухудшается, в первую очередь из-за контаминации нижних дыхательных путей *S. aureus*. По литературным данным, появление хронической инфекции дыхательных путей неизбежно. Колонизация микроорганизмами осуществляется в первые 4 года жизни ребенка. *S. aureus* выделяют у

56% больных муковисцидозом [6]. У нашей пациентки был выделен чувствительный к стандартной антибиотикотерапии штамм микроорганизма. Второй неблагоприятный прогностический фактор – это хроническое инфекционное поражение верхнечелюстных пазух (синусит). Такие пазухи являются резервом для хронических инфекций [7]. Часто флора из них не совпадает (не только по видовому составу, но и по внутривидовой устойчивости к антибиотикам) с флорой нижних дыхательных путей, и при неблагоприятном течении муковисцидоза может развиваться тяжелая коинфекция. Третьим отягощающим фактором являются начальные признаки развития поражения поджелудочной железы и энтеропатия. Дальнейшее прогрессирование панкреатопатии может привести к развитию сахарного диабета.

Конфликт интересов. Авторы заявляют об отсутствии конфликта интересов.
Conflict of interests. The authors declare that there is not conflict of interests.

Информация о финансировании. Финансирование данной работы не проводилось.

Information about financing. This work has not been funded.

Информация о согласии на публикацию. Законный представитель ребенка дал согласие на публикацию фотоматериалов в выпуске журнала.

Information about approval to publication. The child's legal representative has agreed to the publication of photographic materials in this issue of the journal.

Литература / References

1. Национальный консенсус «Муковисцидоз: определение, диагностические критерии, терапия». Под ред. Е.И. Кондратьевой, Н.Ю. Каширской, Н.И. Капранова. М., 2016. Режим доступа: https://mukoviscidoz.org/doc/konsensus/CF_consensus_2017.pdf Natsional'nyi konsensus «Mukovistsidoz: opredelenie, diagnosticheskie kriterii, terapiia». Pod red. E.I. Kondrat'evoi, N.Iu. Kashirskoi, N.I. Kapranova. M., 2016. Available at: https://mukoviscidoz.org/doc/konsensus/CF_consensus_2017.pdf (in Russian).
2. De Boeck K. Cystic fibrosis in the year 2020: disease with a new face. *Acta Paediatr* 2020; 109 (5): 893–99. DOI: 10.1111/apa.15155
3. Муковисцидоз. Под ред. Н.И. Капранова, Н.Ю. Каширской. М.: Медпрактика-М, 2014.
4. Mukovistsidoz. Pod red. N.I. Kapranova, N.Iu. Kashirskoi. M.: Medpraktika-M, 2014 (in Russian).
5. Толстова В.Д., Каширская Н.Ю., Капранов Н.И. Массовый скрининг новорожденных на муковисцидоз в России. *Фарматека*. 2008; 1: 1–10. Tolstova V.D., Kashirskaya N.Iu., Kapranov N.I. Massovyi skrining novorozhdennykh na mukovistsidoz v Rossii. *Farmateka*. 2008; 1 (in Russian).
6. Регистр пациентов с муковисцидозом в Российской Федерации. 2020 год. Под ред. Е.И. Кондратьевой, С.А. Красовского, М.А. Стариновой и др. М.: Медпрактика-М, 2022.
7. Registr patsientov s mukovistsidozom v Rossiiskoi Federatsii. 2020 god. Pod red. E.I. Kondrat'evoi, S.A. Krasovskogo, M.A. Starinovi et al. M.: Medpraktika-M, 2022 (in Russian).
8. Шагинян И.А., Капранов Н.И., Чернуха М.Ю. и др. Микробный пейзаж нижних дыхательных путей у различных возрастных групп детей, больных муковисцидозом. *Журнал микробиологии, эпидемиологии и иммунобиологии*. 2010; 1: 15–20. Shaginian I.A., Kapranov N.I., Chernukha M.Iu. et al. Mikrobnyi peizazh nizhnikh dykhatel'nykh putei u razlichnykh vozrastnykh grupp detei, bol'nykh mukovistsidozom. *Zhurnal mikrobiologii, epidemiologii i immunobiologii*. 2010; 1: 15–20 (in Russian).
9. Поляков Д.П., Воронкова А.Ю., Савлевич Е.Л. и др. Микробиологическая характеристика хронического риносинусита у детей с муковисцидозом в сравнении с другими локациями респираторного тракта. *Вопросы практической педиатрии*. 2023; 18 (1): 62–71. DOI: 10.20953/1817-7646-2023-1-62-71 Poliakov D.P., Voronkova A.Iu., Savlevich E.L. et al. Mikrobiologicheskaya kharakteristika khronicheskogo rinosinusita u detei s mukovistsidozom v sravnenii s drugimi lokusami respiratornogo trakta. *Voprosy prakticheskoi pediatrii*. 2023; 18 (1): 62–71. DOI: 10.20953/1817-7646-2023-1-62-71 (in Russian).

ИНФОРМАЦИЯ ОБ АВТОРАХ

Самольго Иван Сергеевич – студент 3-го курса, лаборант каф. пропедевтики детских болезней ФГАОУ ВО «Первый МГМУ им. И.М. Сеченова» (Сеченовский Университет).
E-mail: ivan.samolygo.03@bk.ru; ORCID: 0000-0002-8307-5168

Денисова Вероника Дмитриевна – канд. мед. наук, ассистент каф. пропедевтики детских болезней ФГАОУ ВО «Первый МГМУ им. И.М. Сеченова» (Сеченовский Университет).
ORCID: 0000-0002-4033-6380

Эрдес Светлана Ильинична – д-р мед. наук, проф., зав. каф. пропедевтики детских болезней ФГАОУ ВО «Первый МГМУ им. И.М. Сеченова» (Сеченовский Университет).
ORCID: 0000-0001-8689-7602

Поступила в редакцию: 02.11.2023

Поступила после рецензирования: 17.11.2023

Принята к публикации: 23.11.2023

INFORMATION ABOUT THE AUTHORS

Ivan S. Samolygo – Student, Sechenov First Moscow State Medical University (Sechenov University).
E-mail: ivan.samolygo.03@bk.ru;
ORCID: 0000-0002-8307-5168

Veronika D. Denisova – Cand. Sci. (Med.), Assistant, Sechenov First Moscow State Medical University (Sechenov University). ORCID: 0000-0002-4033-6380

Svetlana I. Erdes – Dr. Sci. (Med.), Professor, Sechenov First Moscow State Medical University (Sechenov University).
ORCID: 0000-0001-8689-7602

Received: 02.11.2023

Revised: 17.11.2023

Accepted: 23.11.2023



Клинический случай

Клинический случай гастроэзофагеального рефлюкса 4-й степени

А.В. Сerezькина¹, И.Г. Хмелевская¹, Н.С. Разинькова¹, И.И. Жизневская¹, Г.В. Чистилина², Е.А. Романова^{✉1}

¹ ФГБОУ ВО «Курский государственный медицинский университет» Минздрава России, Курск, Россия;

² ОБУЗ «Областная детская клиническая больница» комитета здравоохранения Курской области, Курск, Россия

[✉]romanova.lisok@mail.ru

Аннотация

Гастроэзофагеальная рефлюксная болезнь не только имеет большое разнообразие клинических проявлений со стороны пищеварительной системы, но также оказывает влияние на другие системы, сопряженные с ней. В силу того, что данное заболевание может протекать под маской других, трудно сказать, насколько сильно оно распространено. В связи с 4-й степенью заболевания, которая является одной из самых тяжелых, ребенок нуждается в консультации хирурга, который будет выбирать тактику дальнейшего лечения и последующей реабилитации. Меры профилактики данной патологии – не прибегать к тугому пеленанию, после кормления держать ребенка в вертикальном положении.

Ключевые слова: дети, гастроэзофагеальная болезнь, генетика, наследственность, делеция, протонная помпа.

Для цитирования: Сerezькина А.В., Хмелевская И.Г., Разинькова Н.С., Жизневская И.И., Чистилина Г.В., Романова Е.А. Клинический случай гастроэзофагеального рефлюкса 4-й степени. Клинический разбор в общей медицине. 2023; 4 (11): 10–13.

DOI: 10.47407/kr2023.4.11.00295

Clinical Case

Clinical case of gastroesophageal reflux disease of the fourth degree

Aleksandra V. Serezhkina¹, Irina G. Khmelevskaya¹, Natalya S. Razinkova¹, Irina I. Zhiznevskaya¹, Galina V. Shistilina², Elizaveta A. Romanova^{✉1}

¹ Kursk State Medical University, Kursk, Russia;

² Kursk Regional Children's Clinical Hospital, Kursk, Russia

[✉]romanova.lisok@mail.ru

Abstract

Gastroesophageal reflux disease not only has a wide variety of clinical manifestations from the digestive system, but also affects other systems associated with it. Due to the fact that this disease can occur under the mask of others, it is difficult to say how much it is widespread. Due to the fourth degree of the disease, which is one of the most severe, the child needs the advice of a surgeon who will choose the tactics of further treatment and subsequent rehabilitation. Preventive measures for this pathology include: do not resort to tight swaddling, keep the baby in an upright position after feeding.

Key words: children, gastroesophageal reflux disease, genetics, heredity, deletion, proton pump.

For citation: Serezhkina A.V., Khmelevskaya I.G., Razinkova N.S., Zhiznevskaya I.I., Shistilina G.V., Romanova E.A. Clinical case of gastroesophageal reflux disease of the fourth degree. *Clinical review for general practice*. 2023; 4 (11): 10–13 (In Russ.).

DOI: 10.47407/kr2023.4.11.00295

Цель работы – оценить влияние наследственной этиологии на развитие гастроэзофагеальной рефлюксной болезни (ГЭРБ) у детей.

ГЭРБ – хроническое, рецидивирующее и агрессивное состояние, при котором происходит регулярный заброс содержимого из желудка в пищевод.

Данный процесс происходит по причине нарушения должного тонуса, а также неправильной работы, иннервации нижнего пищеводного сфинктера. В силу этих факторов нарушается его разобщительная функция, из-за которой происходит перемещение содержимого рефлюкса в пищевод, а именно: соляной кислоты, желчных кислот, панкреатических ферментов. Все эти компоненты по своей травмирующей силе превалируют над защитными, к которым относятся нормальная концент-

рация бикарбонатов и должный клиренс. Основопологающей причиной развития ГЭРБ является наследственность. Мутация в гене не только является этиологически значимой причиной, но также определяет тактику ведения пациента с данной патологией.

ГЭРБ имеет аутосомно-доминантный тип наследования. Мутация хромосомы 13q14 представлена ее интерстициальной делецией, локализованной в гене *GERD1*. Точное расположение еще не установлено, но есть предположение, что ген может располагаться рядом с генами *SNP160* или с *SNP168* [1].

ГЭРБ по временному промежутку может быть первичной либо вторичной, ассоциированной с другими заболеваниями (к примеру, аллергия на белок коровьего молока).

В раннем детском возрасте клиническая картина заболевания следующая: срыгивания обильные с непереваженными частицами пищи после каждого кормления. Ребенок плохо набирает массу тела. Психоэмоциональное состояние пациента нестабильное, он обеспокоен, возбужден, плаксив, сон нередко бывает нарушен.

ГЭРБ и пищевод Барретта имеют одну наследственную этиологическую причину [2].

При применении метода взвешенной обратной дисперсии для оценки причинно-следственной связи между ГЭРБ и пятью хроническими респираторными заболеваниями было установлено, что ГЭРБ увеличивает предрасположенность организма к таким заболеваниям, как бронхиальная астма, хронический бронхит, а также хроническая обструктивная болезнь легких. Содержимое желудочно-кишечного тракта подвергается процессу микроаспирации желудочного содержимого, что приводит к фиброзным образованиям легочной ткани [3].

При лечении ГЭРБ ингибиторами протонной помпы нет адекватной реакции на лечение по причине мутации в гене *CYP2C19* [4].

Клинический случай

Ребенок с диагнозом «ГЭРБ 4-й степени» находился на лечении в Курской областной детской клинической больнице. Потом ребенок был направлен на консультацию в хирургическое отделение Районной детской клинической больницы для определения дальнейшей тактики лечения.

При поступлении, со слов матери, был следующий перечень жалоб: частые обильные срыгивания после каждого приема пищи, плохая прибавка массы тела, ребенок беспокойный.

Из анамнеза болезни было выявлено, что в течение 1 мес ребенок находился на грудном вскармливании после выписки с последующим переводом на искусственное вскармливание в связи с недостаточной лактацией матери. Перевод на другие смеси Нутрилак Иммуно Бифи и Малютка не способствовал уменьшению клинических симптомов. За 2 мес ребенок прибавил 400 г, за 3 мес – 1 кг. Ребенок планово осмотрен педиатром по месту жительства в 3 мес.

Из анамнеза жизни известно, что ребенок от 4-й беременности, протекающей без патологии. Роды на 36–37-й неделе. Масса тела при рождении 2780 г, рост 48 см. Аллергоanamнез не отягощен. Наследственность отягощена по сахарному диабету 2-го типа.

По данным объективного осмотра при поступлении состояние ребенка средней степени тяжести, стабильное. Сознание ясное. Спонтанная двигательная активность достаточная. Вскармливание смесью Нан 1 в объеме 60 мл, срыгивает различным объемом практически после каждого кормления. Сосет самостоятельно, во время кормления поперхивается, сосет с перерывами в течение 20 мин. Удовлетворительного питания. Масса тела 4650 г, рост 53 см (необходимая масса тела ребенка для возрастного периода жизни должна составлять

4980 г, дефицит массы тела равен 7%). Кожные покровы бледно-розовые, чистые, в паховой области, на коже ягодич – гиперемия. Склеры светлые. Периферические лимфатические узлы не пальпируются. Носовое дыхание свободное. Зев чистый, розовый. Грудная клетка не деформирована. Аускультативно в легких дыхание пуэрильное, хрипы не выслушиваются, слева по задней поверхности выслушивается перистальтика. Частота дыхательных движений 36/мин. Сатурация 98%. Тоны сердца ясные, ритм правильный, негрубый систолический на верхушке, частота сердечных сокращений 130 уд/мин.

Артериальное давление 90/45 мм рт. ст. Язык розовый, влажный, чистый. Живот мягкий, подвздут, доступен пальпации во всех отделах, безболезненный. Печень увеличена на 1,5 см от края реберной дуги, селезенка не пальпируется. Пупочная грыжа. Наружные половые органы сформированы правильно. Стул кашицеобразный, желтого цвета, без патологических примесей, 2–3 раза в день. Мочеиспускание не нарушено.

Неврологический статус: сознание ясное. На осмотр реагирует усилением двигательной активности. Менингеальных знаков, общемозговой симптоматики нет. Голова грубо не деформирована.

Большой родничок площадью 1,5×1,5 см, на уровне костей черепа. Черепно-мозговые нервы без особенностей. Мышечный тонус ближе к удовлетворительному. Сухожильные рефлексы живые, симметричные. Положительные рефлексы: хватательный, Бабкина, Бабинского. При тракции голова провисает. Опора с тенденцией на носок неполная. Шаг присутствует. В положении на животе голову выводит.

Общий анализ крови: уровень эритроцитов снижен до $3,64 \times 10^{12}/л$, уровень гемоглобина снижен до 115 г/л, увеличение количества лейкоцитов до $17,7 \times 10^9/л$, увеличение палочкоядерных нейтрофилов до 12%.

Биохимический анализ крови: увеличение щелочной фосфатазы до 830 Ед/л.

Общий анализ мочи: увеличение лейкоцитов до 9–12 в поле зрения.

Остальные показатели общего, биохимического анализа крови, общего анализа мочи в норме.

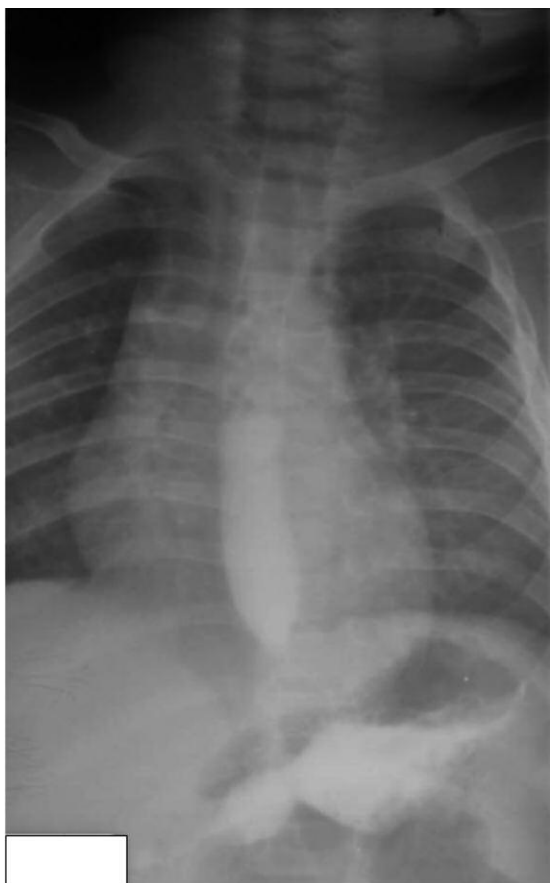По ультразвуковому исследованию сердца следующее заключение: открытое овальное окно, функциональные и гемодинамические параметры сердца не изменены.

Ультразвуковое исследование органов гепатобилиарной системы и поджелудочной железы:

- Печень локализуется по краю реберной дуги, размеры долей не изменены, капсула на визуализируемых участках без патологии. Переднезадний размер правой доли 53 мм, левой доли 27 мм. Паренхима печени однородная, без признаков очаговых изменений, сосуды печени не изменены, воротная вена диаметром 3,2 мм, не изменена. Желчные протоки не изменены, дополнительных образований нет. Желчный пузырь: сокращен.

- Поджелудочная железа: обычной формы, контуры ровные, четкие, паренхима однородная, без признаков очаговых изменений. Эхогенность нормальная.

Рис. 1. Рентгенограмма до проведенного лечения.
Fig. 1. X-ray before treatment.



Вирсунгов проток не расширен. Размеры: головка 7 мм, тело 5 мм, хвост 8 мм. Дополнительных образований нет.

Пилорический отдел желудка: толщина мышечного слоя пилорического отдела желудка 1,0 мм, просвет раскрывается при перистальтических движениях.

Заключение: структурных и воспалительных изменений не выявлено.

На рентгенограмме органов брюшной полости и грудной клетки на момент исследования в прямой проекции наблюдаются расширенная нижняя треть пищевода и нарушение проходимости контрастного вещества в области нижнего пищеводного сфинктера в силу выраженного сужения пищеводного отверстия (рис. 1).

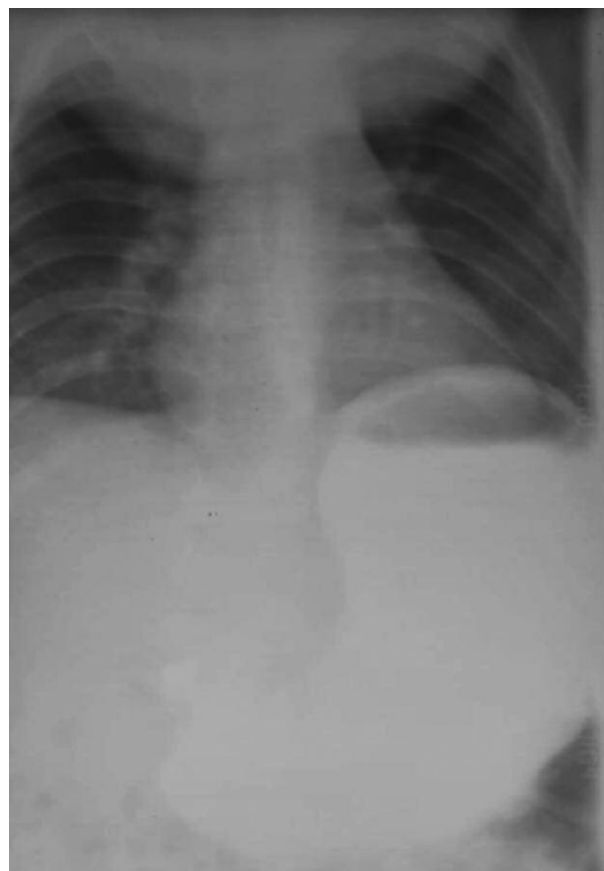После проведенного лечения наблюдается изменение динамики состояния желудочно-кишечного тракта.

Проведенное лечение: смеси Нан 1, Нутрилон Комфорт, Нутрилак Пептиды СЦТ в объеме 90–100 мл 8 раз в день.

Ребенок проконсультирован неврологом – последствия перинатального гипоксически-ишемического поражения центральной нервной системы, ранний восстановительный период, синдром двигательных нарушений, вегето-висцеральных нарушений.

На рентгенограмме в прямой проекции брюшной полости и грудной клетки хорошо визуализируются пищевод и желудок. Пищевод не имеет тенденции к суже-

Рис. 2. Рентгенограмма после проведенного лечения.
Fig. 2. X-ray after treatment.



нию. Наполнение обоих органов не нарушено. В области желудка визуализируется газовый пузырь желудка (рис. 2).

Со стороны других органов – последствия перинатального гипоксически-ишемического поражения центральной нервной системы, ранний восстановительный период, синдром двигательных нарушений, вегето-висцеральных нарушений. Инфекция мочевых путей.

Выводы

Гастроэзофагеальный рефлюкс имеет разнообразное количество этиологических причин, но поскольку у детей преобладает наследственный фактор, то таким пациентам необходимо проводить медико-генетическое консультирование. Такой метод диагностики позволяет не только выявлять интерстициальную делецию, локализованную в гене *GERD1*, но также правильно подобрать лечение. В случае отсутствия улучшения состояния ребенка на фоне симптоматической терапии можно использовать методы фармакогенетики, которые позволят найти пути лечения данной патологии. Фармакогенетика позволит выявить мутацию в гене *CYP2C19*, который отвечает за невосприимчивость организма к ингибиторам протонной помпы при ГЭРБ. Необходимо обратить внимание на то, что 4-я степень заболевания, рассматриваемая в данном клиническом случае, является одной из самых тяжелых. Такой ребен-

нок нуждается в консультации хирурга, который будет выбирать тактику дальнейшего лечения и последующей реабилитации.

Конфликт интересов. Авторы заявляют об отсутствии конфликта интересов.

Conflict of interests. The authors declare that there is not conflict of interests.

Литература / References

- Orenstein SR, Shalaby TM, Finch R et al. Autosomal dominant infantile gastroesophageal reflux disease: exclusion of a 13q14 locus in five well characterized families. *Am J Gastroenterol* 2002; 97 (11): 2725–32. DOI: 10.1111/j.1572-0241.2002.07060.x. PMID: 12425539.
- Ostrowski J, Rubel T, Wyrwicz LS et al. Three clinical variants of gastroesophageal reflux disease form two distinct gene expression signatures. *J Mol Med (Berl)* 2006; 84 (10): 872–82. DOI: 10.1007/s00109-006-0083-z. Epub 2006 Aug 4. PMID: 16924468.
- Cheng X, Shi J, Zhang D et al. Assessing the genetic relationship between gastroesophageal reflux disease and chronic respiratory diseases: a mendelian randomization study. *BMC Pulm Med* 2023; 23 (1): 243. DOI: 10.1186/s12890-023-02502-8. PMID: 37403021; PMCID: PMC10318641.
- Saitoh T, Otsuka H, Kawasaki T et al. Influences of CYP2C19 polymorphism on recurrence of reflux esophagitis during proton pump inhibitor maintenance therapy. *Hepatogastroenterology* 2009; 56 (91–92): 703–6. PMID: 19621685.
- Федеральные клинические рекомендации по диагностике и лечению гастроэзофагеальной рефлюксной болезни у детей. 2015. Режим доступа: <https://vodb2.vologda.ru/wp-content/uploads/2017/04/ГЭРБ.pdf>
Federal clinical guidelines for the diagnosis and treatment of gastroesophageal reflux disease in children. 2015. Available at: <https://vodb2.vologda.ru/wp-content/uploads/2017/04/GERD.pdf> (in Russian).

ИНФОРМАЦИЯ ОБ АВТОРАХ

Серезькина Александра Владимировна – ассистент каф. педиатрии ФГБОУ ВО КГМУ. E-mail: aleksandra.ykv@gmail.com; ORCID: 0000-0002-0283-2498

Хмелевская Ирина Григорьевна – д-р мед. наук, проф., зав. каф. педиатрии ФГБОУ ВО КГМУ. E-mail: KhmiG@ya.ru; ORCID: 0000-0003-2621-0180

Разинькова Наталья Сергеевна – канд. мед. наук, доц. каф. педиатрии ФГБОУ ВО КГМУ. E-mail: nrazin79@ya.ru; ORCID: 0000-0001-7711-8865

Жизневская Ирина Ивановна – канд. мед. наук, доц. каф. педиатрии ФГБОУ ВО КГМУ. E-mail: Irbryanceva@yandex; ORCID: 0000-0002-8676-5340

Чистилина Галина Валерьевна – врач-педиатр, гастроэнтеролог ОБУЗ ОДКБ. E-mail: cgv.0107.88@mail.ru; ORCID: 0000-0003-0424-0852

Романова Елизавета Алексеевна – студентка 6-го курса педиатрического фак-та ФГБОУ ВО КГМУ. E-mail: romanova.lisok@mail.ru

Поступила в редакцию: 04.12.2023

Поступила после рецензирования: 06.12.2023

Принята к публикации: 07.12.2023

INFORMATION ABOUT THE AUTHORS

Aleksandra V. Serezhkina – Assistant, Kursk State Medical University. E-mail: aleksandra.ykv@gmail.com; ORCID: 0000-0002-0283-2498

Irina G. Khmelevskaya – Dr. Sci. (Med.), Professor, Kursk State Medical University. E-mail: KhmiG@ya.ru; ORCID: 0000-0003-2621-0180

Natalya S. Razinkova – Cand. Sci. (Med.), Associate Professor, Kursk State Medical University. E-mail: nrazin79@ya.ru; ORCID: 0000-0001-7711-8865

Irina I. Zhiznevskaya – Cand. Sci. (Med.), Associate Professor, Kursk State Medical University. E-mail: Irbryanceva@yandex; ORCID: 0000-0002-8676-5340

Galina V. Shistilina – pediatrician, gastroenterologist, Kursk Regional Children's Clinical Hospital. E-mail: cgv.0107.88@mail.ru; ORCID: 0000-0003-0424-0852

Elizaveta A. Romanova – Student, Kursk State Medical University. E-mail: romanova.lisok@mail.ru

Received: 04.12.2023

Revised: 06.12.2023

Accepted: 07.12.2023



Клинический случай: инородное тело пищевода под маской кишечной инфекции

Ю.А. Дроздова^{✉1}, Е.В. Мелехина²

¹ ФГАОУ ВО «Первый Московский государственный медицинский университет им. И.М. Сеченова» Минздрава России (Сеченовский Университет), Москва, Россия;

² ФБУН «Центральный научно-исследовательский институт эпидемиологии» Роспотребнадзора, Москва, Россия

[✉] j670@yandex.ru

Аннотация

Представлен анализ клинического случая больного, доставленного в детское инфекционное отделение ГАУЗ МО «Химкинская областная больница» с подозрением на острую кишечную инфекцию неясной этиологии и переведенного после установления непрофильного характера заболевания в другой стационар. В статье выведены наиболее информативные клинические симптомы и анамнестические данные при дифференциальной диагностике кишечной инфекции с острой патологией – аспирацией инородного тела в пищевод. Для удаления инородного тела пациент доставлен в торакальное отделение ГБУЗ «Детская городская клиническая больница Святого Владимира», где проведена эзофагоскопия. Несмотря на сравнительно крупный размер аспирированного предмета, его удалось без осложнений удалить через естественные дыхательные пути.

Ключевые слова: дифференциальная диагностика, инородное тело пищевода, эзофагоскопия.

Для цитирования: Дроздова Ю.А., Мелехина Е.В. Клинический случай: инородное тело пищевода под маской кишечной инфекции. Клинический разбор в общей медицине. 2023; 4 (11): 14–16. DOI: 10.47407/kr2023.4.11.00296

Clinical case: a foreign body of the esophagus under the mask of an intestinal infection

Yuliia A. Drozdova^{✉1}, Elena V. Melekhina²

¹ Sechenov First Moscow State Medical University (Sechenov University), Moscow, Russia;

² Central Research Institute of Epidemiology, Moscow, Russia

[✉] j670@yandex.ru

Abstract

The authors present an analysis of a clinical case of a patient who was taken to the children's infectious diseases department of Khimki Regional Hospital with suspected acute intestinal infection of unclear etiology and transferred to another hospital after establishing the non-core nature of the disease. The article presents the most informative clinical symptoms and anamnestic data in the differential diagnosis of intestinal infection with acute pathology – aspiration of a foreign body into the esophagus. To remove the foreign body, the patient was taken to the thoracic department of the St. Vladimir Children's City Clinical Hospital, where esophagoscopy was performed. Despite the relatively large size of the aspirated object, it was possible to remove it without complications through the natural respiratory tract.

Key words: differential diagnosis, esophageal foreign body, esophagoscopy.

For citation: Drozdova Yu.A., Melekhina E.V. Clinical case: a foreign body of the esophagus under the mask of an intestinal infection. *Clinical review for general practice*. 2023; 4 (11): 14–16 (In Russ.). DOI: 10.47407/kr2023.4.11.00296

Актуальность

Инородные тела дыхательных путей у детей представляют собой крайне серьезную патологию, требующую оказания неотложной помощи, хорошего лечебно-диагностического оснащения и высокой квалификации персонала. Число больных с данной проблемой, а также количество бронхолегочных осложнений вследствие поздней диагностики инородных тел остаются достаточно высокими и не имеют тенденции к снижению [1].

Инородные тела в подавляющем большинстве случаев попадают в дыхательные пути детям в возрасте до 3–5 лет, что обусловлено незрелостью участков коры головного мозга, отвечающих за высшую нервную деятельность. Также этому способствует активность, свойственная детям грудного возраста (ползание, исследование окружающих предметов, проба их на вкус).

Иногда детей грудного возраста выделяют в отдельную группу в связи с особой тяжестью клинического

течения, сложностью диагностики и ранним развитием серьезных осложнений [2].

Часто характер инородных тел бывает связан с бытовыми условиями проживания и регионом [2]. Например, для сибирских регионов характерными инородными телами являются кедровые орехи, для центральных районов – семена подсолнуха, на юге в качестве инородных тел выступают семена кукурузы и арбуза в период их созревания.

В то же время среди детей Москвы сезонности аспирации инородных тел не наблюдается. Как показывает практика, чаще инородные тела проглатывают или вдыхают дети из неблагополучных и многодетных семей из-за сниженного контроля со стороны родителей. Кроме того, часто родители не указывают в анамнезе аспирацию и описывают картину острого респираторного нарушения, что затрудняет раннюю диагностику.

Большая частота подобных эпизодов объясняется анатомическими и физиологическими особенностями, свойственными детям. Путь от зубов до голосовой щели у детей короче, чем у взрослого (расстояние у взрослого мужчины в среднем равно 14 см, у детей до одного года – 8 см). Помимо этого, у детей до двух лет отсутствуют моляры, что затрудняет размельчение пищи. К предрасполагающим факторам в отношении аспирации инородных тел в детском возрасте в первую очередь относится то, что у детей слабее, чем у взрослых, развиты самоконтроль за пережевыванием пищи и умение сдерживать начинающийся кашель [3]. Дети раннего возраста вдыхают инородные тела во время еды, а также из-за привычки брать мелкие предметы в рот; дети старшего возраста проглатывают предметы во время бега, игры, смеха, кашля.

Часто аспирация инородных предметов скрывается под маской острых кишечных инфекций, что осложняет диагностику и лечение патологии. В приведенном клиническом случае у пациента наблюдались такие симптомы, как интоксикация и обезвоживание, что обычно свойственно целому ряду различных инфекций. Только своевременное проведение комплекса инструментальных и лабораторных исследований способствовало установлению правильного диагноза и спасению жизни ребенка.

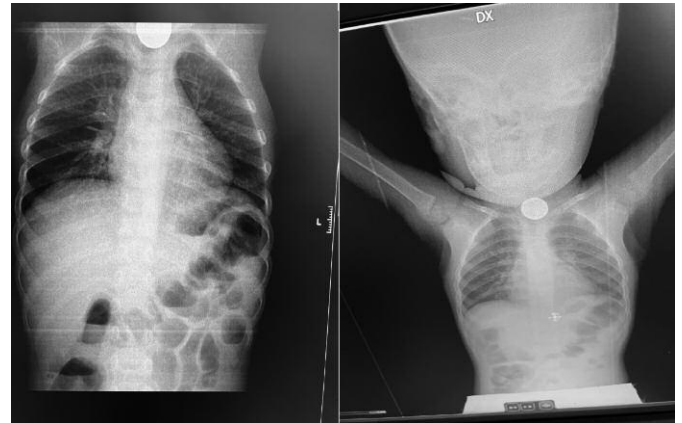
Клинический случай

Ребенок С. 2 лет из г. Красногорска Московской области поступил в детское инфекционное отделение ГАУЗ МО «Химкинская областная больница» в октябре 2022 г. с жалобами на слабость, внезапно возникшую тошноту и многократную рвоту (до 10 раз). Дома лечения не получал. В лечебное учреждение доставлен бригадой скорой медицинской помощи в 23:00, примерно через 3 ч после появления первых симптомов. Экспресс-тест на SARS-CoV2 отрицательный. При поступлении у ребенка отмечались мышечная гипотония, однократная рвота, признаки токсикоза. При этом отмечалось, что аппетит ребенка сохранен, жажда есть. Из анамнеза известно, что накануне днем ребенок ел макароны с котлетой, затем спал, после чего играл с младшим братом. Через час после ужина (детское пюре, печенье и банан) возникла рвота. Факт аспирирования инородного тела папа отрицает.

При осмотре в детском инфекционном отделении: температура тела 37,1°C, частота сердечных сокращений 124 в минуту, частота дыхательных движений 26 в минуту, насыщение крови кислородом 98%. Кожные покровы бледные, чистые, обычной окраски. Тургор мягких тканей снижен, подкожно-жировая клетчатка развита умеренно, отеков нет. Лимфатические узлы не увеличены, при пальпации безболезненные, эластичной консистенции, не спаянные с окружающими тканями. Видимые слизистые физиологической окраски, влажные, чистые. Зев умеренно гиперемирован, миндалины не увеличены, налетов нет. Язык чистый, влаж-

Рентгенограмма органов грудной клетки на вдохе и выдохе. Рентген-негативный округлый предмет в проекции пищевода в области первого межреберья.

Chest radiography taken during inhalation and exhalation. X-ray negative round object in the projection of the esophagus in the first intercostal space.



ный. Дыхание через нос, не затруднено, отделяемое отсутствует. При аускультации в легких дыхание жесткое, проводится по всем полям. Хрипов нет. Участия вспомогательной мускулатуры нет. Границы сердца не изменены, тоны сердца ясные, звучные, ритмичные, шумов нет. Живот при осмотре округлой формы, симметрично участвует в акте дыхания. Печень +1,5 см от края реберной дуги. Селезенка не пальпируется. Стул однократный, кашицеобразный, без примесей крови и слизи. Мочеиспускание регулярное, моча не изменена. Менингеальные знаки отрицательные.

Учитывая жалобы ребенка и анамнез заболевания, был выставлен предварительный диагноз: острая кишечная инфекция неясной этиологии. В течение ночи больному были проведены лабораторные методы исследования (общеклинический анализ крови, анализ кала на энтеробиоз и яйца гельминтов), в ходе которых выявлен лейкоцитоз, гельминтов не обнаружено. Пациент получал Регидрон, Смекту, Энтерофурил, внутримышечно однократно был введен Церукал в дозе 0,7 мл.

Утром на момент осмотра лечащим доктором пациент принял воду, возникла повторная рвота. В ходе физического обследования выявлено сохранение жесткого дыхания и отмечены мелкопузырчатые хрипы в нижних отделах легких. В целях исключения пневмонии была назначена обзорная рентгенография органов грудной клетки, показавшая инородное тело (см. рисунок).

В целях извлечения инородного тела пациент переведен в торакальное отделение Детской городской клинической больницы Святого Владимира.

В экстренном порядке была выполнена эзофагоскопия под аппаратно-масочным наркозом. Слизистая пищевода розовая. В верхней трети пищевода, в области первого физиологического сужения визуализировано инородное тело (монета номиналом 1 рубль), полностью закрывающее просвет пищевода. Инородное тело удалено с помощью щипцов Магилла. При контрольной эзофагоскопии контактного кровотечения нет, слизистая пищевода интактна.

Послеоперационный период протекал без осложнений, температура тела в пределах нормы, дыхание свободное, голос чистый, звонкий. Ребенок мог самостоятельно есть и пить. На следующие сутки был выписан в удовлетворительном состоянии домой под наблюдение участкового педиатра.

Вывод

Результат лечения такой экстренной патологии, как аспирация инородного тела, сильно зависит от своевременного и правильного выявления заболевания и определения характера его течения, именно с этим связано стремление к точности диагноза в рассмотренном клиническом случае. Монета, проглоченная ребенком, могла полностью перекрыть дыхательные пути и привести к асфиксии.

Важное место в диагностике инородных тел принадлежит сведениям, получаемым путем расспроса. Хорошо, если из ответов родителей ребенка выясняются все подробности несчастного случая, симптомы, которые наблюдались, а также то, как они изменялись за время, прошедшее до исследования.

Но, как и в рассмотренном примере, часто родители не указывают в анамнезе проглатывание или вдыхание ребенком предметов и описывают картину кишечной инфекции или респираторного заболевания, что за-

трудняет диагностику. В целом клиническая диагностика аспирации инородных тел достаточно трудна и ненадежна. Практически отсутствуют критерии, позволяющие точно выявить данное состояние по клиническим симптомам [2].

Из изложенного материала следует, что односторонняя инфекционная настороженность также опасна, как и любая гипердиагностика острой кишечной инфекции. Детально собранный анамнез, тщательное неторопливое обследование больных, применение всех возможных инструментальных, лабораторных исследований, вдумчивая дифференциальная диагностика с учетом выраженности тех или иных симптомов, осмотр больных в динамике – все это будет залогом успеха в точной диагностике и позволит предупредить тяжелые осложнения [4].

Врачу-инфекционисту и педиатру при неясном диагнозе не следует отвергать предположение о наличии острой патологии. Только всестороннее тщательное обследование больного с учетом его возраста, выраженности тех или иных симптомов, анализ динамики состояния, вдумчивая дифференциальная диагностика позволяют принять единственно правильное решение.

Конфликт интересов. Авторы заявляют об отсутствии конфликта интересов.

Conflict of interests. The authors declare that there is not conflict of interests.

Литература / References

1. Дьяконов В.Л. Вопросы urgentной терапии при инородных телах бронхов у детей. Автореф. дис. ... канд. мед. наук. Самара, 1993. D'iakonov V.L. Voprosy urgentnoi terapii pri inorodnykh telakh bronkhov u detei. Avtoref. dis. ... kand. med. nauk. Samara, 1993 (in Russian).
2. Русецкий Ю.Ю., Лохматов М.М., Спиранская О.А. Инородные тела нижних дыхательных путей. М., 2019. Rusetskii Yu.Yu., Lokhatov M.M., Spiranskaya O.A. Inorodnye tela nizhnikh dykhatel'nykh putei. M., 2019 (in Russian).
3. Лепнев П.Г. Клиника инородных тел гортани, трахеи и бронхов. М.: Медгиз, 1956. Lepnev P.G. Klinika inorodnykh tel gortani, trakhei i bronkhov. M.: Medgiz, 1956 (in Russian).
4. Валишин Д.А., Мурзабаева Р.Т., Мамон А.П. и др. Дифференциальная диагностика острых кишечных инфекций с хирургическими и онкологическими заболеваниями. Креативная хирургия и онкология. 2017. DOI: 10.24060/2076-3093-2017-7-2-4-8 Valishin D.A., Murzabaeva R.T., Mamon A.P. et al. Differentsial'naya diagnostika ostrykh kishhechnykh infektsii s khirurgicheskimi i onkologicheskimi zabolevaniyami. Kreativnaya khirurgiya i onkologiya. 2017. DOI: 10.24060/2076-3093-2017-7-2-4-8 (in Russian).

ИНФОРМАЦИЯ ОБ АВТОРАХ

Дроздова Юлия Алексеевна – ассистент каф. пропедевтики детских болезней ФГАОУ ВО «Первый МГМУ им. И.М. Сеченова» (Сеченовский Университет). E-mail: j670@yandex.ru; ORCID: 0009-0006-9979-7516

Мелехина Елена Валериевна – д-р мед. наук, доц., вед. науч. сотр. клинического отд. инфекционной патологии ФБУН «ЦНИИ эпидемиологии». E-mail: e.melekhina@mail.ru; ORCID: 0000-0002-9238-9302

Поступила в редакцию: 01.11.2023

Поступила после рецензирования: 11.11.2023

Принята к публикации: 23.11.2023

INFORMATION ABOUT THE AUTHORS

Yuliya A. Drozdova – Assistant, Sechenov First Moscow State Medical University (Sechenov University). E-mail: j670@yandex.ru; ORCID: 0009-0006-9979-7516

Elena V. Melekhina – Dr. Sci. (Med.), Associate Professor, Central Research Institute of Epidemiology. E-mail: e.melekhina@mail.ru; ORCID: 0000-0002-9238-9302

Received: 01.11.2023

Revised: 11.11.2023

Accepted: 23.11.2023



Клинический случай

Гипоксически-ишемическая энцефалопатия, внутрижелудочковое кровоизлияние у плода и новорожденного

А.Н. Балакина✉, А.В. Мох, А.Р. Полищук

ФГАОУ ВО «Первый Московский государственный медицинский университет им. И.М. Сеченова» Минздрава России (Сеченовский Университет), Москва, Россия
✉abalakinao4@gmail.com

Аннотация

В статье представлено клиническое наблюдение новорожденного с гипоксически-ишемической энцефалопатией и внутрижелудочковым кровоизлиянием.

Ключевые слова: новорожденный, энцефалопатия, внутрижелудочковое кровоизлияние.

Для цитирования: Балакина А.Н., Мох А.В., Полищук А.Р. Гипоксически-ишемическая энцефалопатия, внутрижелудочковое кровоизлияние у плода и новорожденного. Клинический разбор в общей медицине. 2023; 4 (11): 18–21. DOI: 10.47407/kr2023.4.11.00297

Clinical Case

Hypoxic-ischemic encephalopathy, intraventricular hemorrhage in the fetus and newborn

Aleksandra N. Balakina✉, Alina V. Mokh, Albina R. Polishchuk

Sechenov First Moscow State Medical University (Sechenov University), Moscow, Russia
✉abalakinao4@gmail.com

Abstract

The article presents a clinical observation of a newborn with hypoxic-ischemic encephalopathy and intraventricular hemorrhage.

Key words: newborn, encephalopathy, intraventricular hemorrhage.

For citation: Balakina A.N., Mokh A.V., Polishchuk A.R. Hypoxic-ischemic encephalopathy, intraventricular hemorrhage in the fetus and newborn. *Clinical review for general practice*. 2023; 4 (11): 18–21 (In Russ.). DOI: 10.47407/kr2023.4.11.00297

Введение

Гипоксические поражения нервной системы – повреждения, возникающие вследствие недостаточного поступления кислорода в ткани головного мозга (ГМ), связанного как со снижением содержания кислорода в артериальной крови (гипоксемией), так и со снижением мозгового кровотока (ишемией). По данным мировой статистики, частота асфиксии в популяции новорожденных составляет 0,5–10% [1].

У недоношенных новорожденных внутрижелудочковое кровотечение встречается в 60–90% случаев. Чем меньше срок гестации и масса тела при рождении, тем чаще и тяжелее внутрижелудочковые кровотечения [2].

Кровоизлияния, как правило, симметричные, локализируются в эпендиме наружной стенки боковых желудочков, в зародышевом слое хвостатого ядра, чаще в бороздке между хвостатым ядром и зрительным бугром. Локализация кровоизлияний у недоношенных детей именно в этой зоне обусловлена анатомическими особенностями строения и кровоснабжения ее у плодов до 35 нед беременности. В ней располагается хорошо васкуляризованная ткань – герминальный матрикс, сосуды которого состоят из одного слоя эндотелия и не защищены окружающими тканями. В связи с этим при повышении внутримозгового или артериального давле-

ния, венозном застое крови возникают диапедезные субэпендимальные кровоизлияния. Этому способствует и особое кровоснабжение мозга в указанной области, где имеется своя венозная сеть, причем все оттекающие отсюда вены впадают в одну центральную вену под острым углом, в результате чего нарушается кровоток. Разрушение эпендимы приводит к прорыву крови в желудочки мозга [2].

Герминальный матрикс с уязвимыми сосудами (чувствительны к колебаниям давления, ишемии, гипоксии, ацидозу) – главный источник кровотечения у недоношенных новорожденных. На 28–32-й неделях гестации большая часть герминального матрикса расположена в каудоталамическом переходе. В IV желудочке также есть уязвимый герминальный матрикс [3, 4].

Герминальный матрикс начинает инволюционировать после 34 нед постконцептуального возраста, и, таким образом, особая уязвимость и склонность к внутрижелудочковым кровоизлияниям (ВЖК) у недоношенных детей уменьшаются, но не устраняются полностью [5].

Зародышевый матрикс желудочко-субвентрикулярной зоны содержит мигрирующие клетки происхождения коры ГМ. Это место производства нейронов и глиальных клеток коры ГМ и базальных ганглиев. Разрушение ГМ может привести к нарушению миелиниза-

ции, роста мозга и последующего развития коры ГМ. Кроме того, у недоношенных детей ВЖК приводят к снижению перфузии ГМ в первые 2 нед после кровоизлияния. Было обнаружено, что снижение было наиболее выраженным примерно на 5-й день, независимо от степени кровоизлияния [3, 5].

Риск тяжелых неврологических осложнений у недоношенных при кровоизлияниях 3-й степени составляет примерно 30%. Герминальный матрикс, расположенный между хвостатым ядром и эпендимальной выстилкой бокового желудочка, обычно не виден на краниальном ультразвуковом исследовании (УЗИ). Когда происходит кровоизлияние герминального матрикса, оно легко идентифицируется при УЗИ и рассматривается как субэпендимальное кровотечение, возникающее между бороздкой таламуса и головкой хвостатого ядра [1, 5].

Выделяют три группы факторов, вызывающих развитие ВЖК: антенатальные, интранатальные и постнатальные (наиболее значимые). Среди антенатальных факторов наибольшая роль принадлежит внутриутробной инфекции, особенно вирусной. Интранатальные факторы – отслойка плаценты, стремительные роды, развитие синдрома диссеминированного внутрисосудистого свертывания крови у матери и т.д. Постнатальные факторы – искусственная вентиляция легких с высоким положительным давлением на вдохе, массивные внутривенные инфузии гиперосмолярных растворов, множество инвазивных исследований, нарушение температурного, влажностного и охранительного режима [2].

Клиническое наблюдение

Больной С., 18 дней, поступил в отделение реанимации и интенсивной терапии новорожденных в ГБУЗ «Детская городская клиническая больница №9 им. Г.Н. Сперанского» в тяжелом состоянии с диагнозом «врожденная пневмония, ВЖК (нетравматическое) 3-й степени у плода и новорожденного слева».

Недоношенный ребенок (31 нед гестации), рожденный от матери 36 лет с отягощенным соматическим анамнезом (острая респираторная вирусная инфекция, детские инфекции). От 3-й беременности, протекающей в I–II триместре без особенностей, в III триместре на сроке 30 нед – преэклампсия тяжелая на фоне хронической артериальной гипертензии, плацентарная недостаточность в стадии декомпенсации. Дистресс плода. Третьи преждевременные оперативные роды на сроке беременности 31–32 нед в тазовом предлежании.

Ребенок родился с массой тела 1650 г, длина тела 38 см, окружность головы 31 см, окружность грудной клетки 29 см. Оценка по шкале Апгар 2/4/6 баллов на 1,5 и 10-й минутах соответственно. С рождения состояние ребенка тяжелое. Тяжесть состояния обусловлена дыхательной недостаточностью на фоне синдрома дыхательных расстройств, неврологической симптоматикой (арефлексия, гипотония). При рождении ребенку был поставлен диагноз «глубокая недоношенность» (31 нед гестационного периода). С первой минуты переведен на искусственную вентиляцию легких.

Анамнез заболевания. У ребенка с рождения дыхательная недостаточность, по данным рентгенографии – инфильтрированные изменения обоих легких, слизисто-гнойный характер мокроты. Неонатальная желтуха (иктеричность кожи, гипербилирубинемия), врожденная анемия (гемоглобин 139 г/л). На 2-е сутки жизни – эхопризнаки поражения правой затылочной области, ВЖК 1-й степени справа. На 7-е сутки – левостороннее ВЖК 3-й степени со смещением срединных структур, желудочки мозга увеличены. Окружность головы и роднички в динамике увеличиваются в пределах 1–1,5 см/нед. На нейросонографии – разнокалиберные кисты ГМ (до 11 мм), сливающиеся между собой. У ребенка наблюдались неонатальные судороги, причиной которых является гипоксически-ишемическая энцефалопатия (ГИЭ). Приступы купировались медикаментозно.

Состояние недоношенного ребенка при поступлении обусловлено неврологической симптоматикой в виде синдрома угнетения, неонатальных судорог в анамнезе (медикаментозно купированы) на фоне тяжелого гипоксически-геморрагического поражения центральной нервной системы, дыхательной недостаточностью на фоне течения врожденной пневмонии неуточненной этиологии.

Проведено обследование. Общий клинический анализ крови: эритроциты $3,59 \times 10^{12}$ /л, лимфоциты 40, моноциты 12, тромбоциты 393×10^9 /л, лейкоциты $6,18 \times 10^9$ /л, эозинофилы 2, СОЭ 8 мм/ч, гемоглобин 119,3 г/л (табл. 1).

Общий клинический анализ мочи: без патологии.

Биохимический анализ крови: общий белок 42,5 г/л, общий билирубин 31,1 мкмоль/л, аспартатаминотрансфераза 34 МЕ/л, аланинаминотрансфераза 22 МЕ/л, мочевины 1,3 ммоль/л, креатинин 27,6 мкмоль/л, прокальцитонин 0,15 мг/мл.

Исследование антигенов: *Hepatitis B, C virus* (иммуноферментный анализ), *Treponema pallidum* (иммуноглобулины М, G) качественно (иммуноферментный анализ), вирус простого герпеса 6-го типа, цитомегаловирус, грибы рода *Candida* – отрицательно.

Исследование на коронавирусы от 16.03.2023: РНК *Coronavirus COVID-19* (2019 nCoV) – не обнаружено.

Клинико-диагностические исследования. УЗИ органов брюшной полости (2-е сутки жизни) – эхопризнаки незначительного количества жидкости в брюшной полости, ослабление перистальтики. Данные электрокардиографии – резкая синусовая тахикардия с частотой сердечных сокращений 200 уд/мин.

Магнитно-резонансная томография (возраст ребенка – 4 мес). На фоне последствий ВЖК и выраженных постгипоксически-ишемических изменений в виде участков лейкомиеломалиции наблюдается асимметричное расширение боковых желудочков с элементами порэнцефалии. Водопровод среднего мозга четко не дифференцируется. Объем мозгового вещества уменьшен, кора истончена. В глубинных отделах левой гемисферы, по эпендиме преимущественно ле-

Таблица 1. Данные по клиническому и биохимическому анализам крови
Table 1. Data of complete blood count and blood chemistry tests

	Гемоглобин, г/л	Эритроциты, 10 ¹² /л	Гематокрит, %	Тромбоциты, 10 ⁹ /л	Лейкоциты, 10 ⁹ /л	Общий белок, г/л	С-реактивный белок, мг/л
15.03.2023	119,3	3,59	35,6	393,7	6,18	42,5	1,0
20.03.2023	105	3,39	33,8	255	8,3	–	–
27.03.2023	151	5,04	43,6	299	11,89	–	–
03.04.2023	91	2,92	27,9	259	6,63	–	–
12.04.2023	87	2,86	28	272	5,1	–	–
20.04.2023	91	3,05	30	251	4,5	–	–
27.04.2023	89	2,95	25,3	272	3,8	–	–
04.05.2023	98	3,34	28,6	327	3,32	–	–
10.05.2023	94	3,24	26,8	273	3,41	–	–
19.05.2023	105	3,76	29,9	340	6,33	–	–
02.06.2023	81	3,21	23,7	131	2,5	–	–
05.06.2023	98	3,76	27,7	105	5,33	–	–
09.06.2023	74	3,05	22,9	165	6,62	–	–
10.06.2023	138,4	5,34	43,1	106,9	6,44	–	38,1
26.06.2023	132	5,19	40	192	4,95	–	–
03.07.2023	111	4,37	33,5	199	4,4	49,7	–

Таблица 2. Данные нейросонографии
Table 2. Neurosonography data

	Размеры желудочков	Описание
10.03.2023	VLD – 14,6 мм, VLS – весь желудочек заполнен неоднородными массами, контур стенок не определяется	Структуры мозга визуализируются, смещены слева направо. Желудочки мозга увеличены. Ткань ГМ со сниженной дифференцировкой за счет разнокалиберных кист, сливающихся между собой. В правой гемисфере определяется паренхиматозное кровоизлияние, за счет которого передний рог левого бокового желудочка смещен и без четкой дифференцировки
13.03.2023	VLD – 14,6 мм, VLS – весь желудочек заполнен неоднородными массами, контур стенок не определяется	Структуры мозга визуализируются, смещены слева направо. Желудочки мозга увеличены. Ткань ГМ со сниженной дифференцировкой за счет разнокалиберных кист, сливающихся между собой. В правой гемисфере определяется паренхиматозное кровоизлияние, за счет которого передний рог левого бокового желудочка смещен и без четкой дифференцировки
24.03.2023	VLD – 21 мм, VLS – 36 мм, сливается с образующей порэнцефалической кистой, VT – 7 мм	Ткань ГМ и мозговые структуры не дифференцируются. Перивентрикулярные и субкортикальные пространства: зоны лейкомаляции в стадии кистообразования. В проекции III и IV желудочков – тромботические массы. Ликворные среды: тромбы со взвесью осадка. Эхопризнаки кистозной дегенерации вещества ГМ: левостороннего ВЖК 3-й степени (паренхиматозного) со смещением срединных структур (с уменьшением в динамике), очагового поражения правой затылочной области (формирующаяся порэнцефальная киста)
20.06.2023	VLD – 31 мм, VLS – 38 мм, VT – 5 мм	Ткань ГМ и мозговые структуры не дифференцируются. Перивентрикулярные и субкортикальные пространства: зоны лейкомаляции в стадии кистообразования

Таблица 3. Клинический анализ спинномозговой жидкости
Table 3. Clinical cerebrospinal fluid test

	Цвет до центрифугирования	Прозрачность до центрифугирования	Белок, г/л	Глюкоза, ммоль/л	Эритроциты	Цитоз, в 1 мкл	Лимфоциты, %	Моноциты, %	Макрофаги, %
21.03.2023	Коричневый	Мутная	4,53	0,99	Очень много	27	38	17	26
30.03.2023	Бурый	Мутная	1,0		Очень много	6,0	8	2	
24.04.2023	Светло-желтый	Мутноватая	1,14	1,11	Много	8	4	5	13
10.05.2023	Светло-желтый	Прозрачная	1,47	1,66	Мало	2	1	4	1
19.05.2023	Светло-желтый	Прозрачная	2,53	1,14	Единичные	45	35	46	16

вого бокового желудочка, в затылочных областях по контуру кистозных образований определяются участки отложения гемосидерина – постгеморрагические изменения. Признаки бивентрикулярной асимметричной несообщающейся гидроцефалии в стадии суб-/декомпенсации на фоне постгеморрагических, постгипоксически-ишемических перинатальных изменений.

Окружность головы и грудной клетки в норме к 4 мес ребенка должны сравняться, чего не происходит у данного ребенка: окружность головы (37 см) у него меньше, чем окружность груди (39 см). Ребенку дважды была проведена вентрикулярная пункция левого бокового желудочка для снижения внутричерепного давления.

Учитывая отрицательную динамику по нейросонографии и клиническим признакам (рост окружности головы, неудовлетворительный состав ликвора), по экстренным показаниям была проведена постановка системы длительного наружного дренирования. Состояние ребенка на фоне лечения имело несколько положительную динамику. В настоящий момент пациент продолжает лечение в отделении.

Литература / References

1. Неонатология. Национальное руководство. Российская ассоциация специалистов перинатальной медицины. 2009; с. 308. Neonatology. National leadership. Russian Association of Perinatal Medicine Specialists. 2009; p. 308 (in Russian).
2. Володина Н.Н., Горельшева С.К., Попова В.Е. Внутрижелудочковое кровоизлияние, постгеморрагическая гидроцефалия у новорожденных детей. Принципы оказания медицинской помощи. Методические рекомендации. 2014; с. 6–10, 32–3. Volodina N.N., Gorelysheva S.K., Popova V.E. Intraventricular hemorrhage, posthemorrhagic hydrocephalus in newborns. Principles of

Обсуждение

У данного пациента наблюдались неонатальные судороги, перинатальное гипоксически-ишемическое повреждение ГМ и неонатальное ВЖК. Неонатальные судороги являются наиболее выраженными сигналами наибольшего числа неонатальных неврологических расстройств. Преобладающим этиологическим процессом является ГИЭ. Прогноз связан прежде всего с неврологическим заболеванием, ответственным за судороги. ГИЭ у новорожденных чаще всего является следствием внутриутробной асфиксии.

Заключение

Тяжелая ГИЭ – основная причина необратимого повреждения центральной нервной системы, приводящего к смерти в период новорожденности, детскому церебральному параличу и олигофрении. Специфической терапии, позволяющей добиться обратного развития тяжелой ГИЭ, не существует, поэтому критически важно предупредить его.

Конфликт интересов. Авторы заявляют об отсутствии конфликта интересов.

Conflict of interests. The authors declare that there is not conflict of interests.

3. medical care. Guidelines. 2014; p. 6–10, 32–3 (in Russian).
3. Gomella's Neonatology: Management, Procedures, On-Call Problems, Diseases, and Drugs, 8e. McGraw-Hill Education, 2020; p. 279, 959.
4. Роос Р., Генцель-Боровичени О., Прокитте Г. Неонатология. Практические рекомендации. 2011; с. 438–43. Roos R., Genzel-Borovicheny O., Prokitt H. Neonatology. Practical recommendations. 2011; p. 438–43 (in Russian).
5. Chess PR. Avery's Neonatology Board Review: Certification and Clinical Refresher. 2019; p. 322–3.

ИНФОРМАЦИЯ ОБ АВТОРАХ

Балакина Александра Николаевна – студентка 3-го курса каф. пропедевтики детских болезней им. Н.Ф. Филатова ФГАОУ ВО «Первый МГМУ им. И.М. Сеченова» (Сеченовский Университет). E-mail: abalakina04@gmail.com; ORCID: 0009-0000-0027-1749

Мох Алина Владимировна – студентка 3-го курса каф. пропедевтики детских болезней им. Н.Ф. Филатова ФГАОУ ВО «Первый МГМУ им. И.М. Сеченова» (Сеченовский Университет). E-mail: alinamoh10042003@gmail.com; ORCID: 0009-0008-2563-3978

Полищук Альбина Ринатовна – ассистент каф. пропедевтики детских болезней им. Н.Ф. Филатова ФГАОУ ВО «Первый МГМУ им. И.М. Сеченова» (Сеченовский Университет). E-mail: polishchuk_a_r@staff.sechenov.ru; ORCID: 0000-0002-6972-3456

Поступила в редакцию: 30.10.2023

Поступила после рецензирования: 15.11.2023

Принята к публикации: 16.11.2023

INFORMATION ABOUT THE AUTHORS

Aleksandra N. Balakina – Student, Sechenov First Moscow State Medical University (Sechenov University). E-mail: abalakina04@gmail.com; ORCID: 0009-0000-0027-1749

Alina V. Mikh – Student, Sechenov First Moscow State Medical University (Sechenov University). E-mail: alinamoh10042003@gmail.com; ORCID: 0009-0008-2563-3978

Albina R. Polishchuk – Assistant, Sechenov First Moscow State Medical University (Sechenov University). E-mail: polishchuk_a_r@staff.sechenov.ru; ORCID: 0000-0002-6972-3456

Received: 30.10.2023

Revised: 16.11.2023

Accepted: 16.11.2023



Ювенильная форма болезни Гентингтона: клинический случай из практики педиатра

Э.Э. Алиева✉, П.А. Клишина, Б.О. Мацукатова, А.И. Аминова

ФГАОУ ВО «Первый Московский государственный медицинский университет им. И.М. Сеченова» Минздрава России (Сеченовский Университет), Москва, Россия
✉ilittleemi@mail.ru

Аннотация

Актуальность. Болезнь Гентингтона (БГ) – это наследственное нейродегенеративное заболевание, имеющее аутомно-доминантный тип наследования и проявляющееся двигательными, поведенческими и психическими нарушениями. Сутью мутации является увеличение числа тринуклеотидных повторов «цитозин – аденин – гуанин» (ЦАГ) в первом экзоне гена *HTT*, кодирующего белок гентингтин, более 35.

Цель. Презентация редкого случая с рассмотрением особенностей клинической картины и течения заболевания ювенильной формы БГ. Помимо редкости заболевания, интерес вызывают зависимость дебюта и течения заболевания от количества ЦАГ-повторов в гене *HTT*, быстрая прогрессия и отсутствие этиопатогенетического лечения, что неизбежно приводит пациентов к инвалидизации, а в дальнейшем – к летальному исходу.

Результаты. В статье представлен клинический случай ювенильной формы заболевания у мальчика 11 лет с проявлением первых симптомов БГ в 4 года.

Выводы. Представленный нами клинический случай предоставляет возможность убедиться в трудности протекания ювенильной формы БГ и его диагностики, для которой порой единственным методом является генетический анализ.

Ключевые слова: болезнь Гентингтона, ювенильная форма заболевания, мутантный белок гентингтин, ранний дебют, клинический случай, тринуклеотидные ЦАГ-повторы, нейродегенерация.

Для цитирования: Алиева Э.Э., Клишина П.А., Мацукатова Б.О., Аминова А.И. Ювенильная форма болезни Гентингтона: клинический случай из практики педиатра. Клинический разбор в общей медицине. 2023; 4 (11): 22–25. DOI: 10.47407/kr2023.4.11.00298

Juvenile Huntington's disease: a clinical case from a pediatric's practice

Emilia E. Alieva✉, Polina A. Klishina, Bella O. Matsukatova, Alfiya I. Aminova

Sechenov First Moscow State Medical University (Sechenov University), Moscow, Russia
✉ilittleemi@mail.ru

Abstract

Background. Huntington's disease (HD) is a hereditary neurodegenerative disease with an autosomal dominant type of inheritance and manifested by motor, behavioral and mental disorders. The essence of the mutation is an increase in the trinucleotide repeats of "cytosine – adenine – guanine" (CAG) in the first exon of the *HTT* gene encoding the huntingtin protein, more than 35.

Aim. The purpose of the presentation of this clinical case is to consider the features of the clinical picture and the course of the disease of the juvenile form of HD. In addition to the rarity of the disease, the dependence of the onset and course of the disease on the number of CAG repeats in the *HTT* gene, rapid progression and lack of etiopathogenetic treatment, which inevitably leads patients to disability, and later to death, is of interest.

Results. The article presents a clinical case of a juvenile form of the disease in an 11-year-old boy with the first symptoms of HD at the age of 4.

Conclusion. The presented clinical case provides an opportunity to verify the difficulty of the juvenile form of HD and its diagnosis, for which sometimes the only method is genetic analysis.

Key words: Huntington's disease, juvenile form of the disease, mutant huntingtin protein, early debut, clinical case, trinucleotide CAG repeats, neurodegeneration.

For citation: Alieva E.E., Klishina P.A., Matsukatova B.O., Aminova A.I. Juvenile Huntington's disease: a clinical case from a pediatric's practice. *Clinical review for general practice*. 2023; 4 (11): 22–25 (In Russ.). DOI: 10.47407/kr2023.4.11.00298

Болезнь Гентингтона (БГ) – это наследственное нейродегенеративное заболевание, имеющее аутомно-доминантный тип наследования и характеризующееся двигательными, поведенческими и психическими нарушениями. БГ развивается вследствие мутации в гене *HTT*, который расположен на коротком плече четвертой хромосомы (область 4p16.3) и кодирует белок гентингтин. Сутью мутации является увеличение числа тринуклеотидных повторов «цитозин – аденин – гуанин» (ЦАГ) в первом экзоне указанного гена более 35. Таким образом, наличие ЦАГ-повторов в количестве 36 и более даже на одном из аллелей гена

HTT будет означать носительство мутации. Это приводит к тому, что синтезируется белок гентингтин с патологической структурой – избыточным содержанием остатков аминокислоты глутамина [1, 2]. Имеется обратная пропорциональная зависимость между количеством ЦАГ-повторов и возрастом дебюта: чем больше ЦАГ-повторов, тем раньше проявляются симптомы. Например, у людей с количеством ЦАГ-повторов более 60 развивается ювенильная форма заболевания. Однако величина ЦАГ-экспансии определяет возраст начала заболевания лишь на 50–60%, на остающуюся вариабельность могут влиять как иные генетические фак-

торы, так и факторы окружающей среды [1, 2]. Также для БГ характерно уменьшение возраста дебюта в последующих поколениях, особенно при передаче мутантного гена по отцовской линии. Это связано с повышенным риском экспансии ЦАГ-повторов во время митоза в сперматогенезе, если сравнивать с оогенезом [3].

В настоящее время известно большое количество функций, которые выполняет белок гентингтин. Он контролирует клеточное деление в эмбриональном развитии и необходим для нейрогенеза, модулирует процессы апоптоза и аксонального транспорта, участвует в регуляции транскрипции, а также играет важную роль в работе синапса [1, 4]. Но гентингтин, содержащий полиглутаминовый фрагмент, токсичен для клеток мозга и приводит к их прогрессирующей гибели. Это связано с его широкой экспрессией в головном мозге: наибольшее количество белка обнаруживается в нейронах полосатого тела, таламусе, коре головного мозга. Установлено, что в первую очередь при БГ наблюдаются селективная гибель ГАМКергических нейронов головки хвостатого ядра и реактивный глиоз в полосатом теле. Однако повреждение нейронов обнаруживается также в бледном шаре, коре больших полушарий, коре и зубчатом ядре мозжечка, ретикулярной части черной субстанции. Белок гентингтин можно обнаружить и в других органах, таких как яички, сердце, печень, легкие, чем можно объяснить экстрацеребральные проявления БГ.

Одним из важнейших механизмов повреждения клеток является нарушение конформации белка гентингтина из-за избыточного количества глутамина на конце аномальной молекулы с образованием внутриклеточных амилоидоподобных включений. В ядре нейронов обнаруживаются комплексы, образованные мутантным гентингтином и убиквитином, что свидетельствует о включении системы убиквитин-протеасомной деградации. Однако этот механизм очень быстро истощается, что приводит к увеличению дальнейшей агрегации гентингтина с измененной конформацией. Стоит упомянуть, что агрегирующий мутантный гентингтин нарушает систему цитоскелета и микротрубочек. Гентингтин, содержащий полиглутаминовый фрагмент, утрачивает свои нормальные функции. Одними из таких являются обеспечение ретро- и anterogradного транспорта и энергетическое обеспечение быстрого аксонального транспорта. Утрата данных механизмов приводит к нарушению синаптической передачи и внутриклеточного транспорта и прогрессии нейродегенерации.

Для БГ характерен феномен эксайтотоксичности. Из-за гиперактивации NMDA-рецепторов глутаматом происходит избыточное поступление ионов кальция в клетку, что активирует ряд ферментов, разрушающих органеллы и запускающих механизмы апоптоза. Повреждение в первую очередь митохондрий приводит к развитию энергетического дефицита клетки и активации свободнорадикального окисления, что усиливает повреждение клеточных мембран и органелл. В норме

белок гентингтин модулирует процессы апоптоза путем супрессии белков-индукторов (каспаз). Однако полиглутаминовый гентингтин, напротив, индуцирует действие каспаз, что приводит к запуску процессов апоптоза.

Важнейшую роль в поддержании жизнедеятельности нейронов, в особенности клеток полосатого тела, играет мозговой нейротрофический фактор BDNF, синтез которого регулируется белком гентингтином. Следовательно, нарушение синтеза BDNF при БГ может быть одним из ключевых механизмов повреждения нейронов полосатого тела. Стриатум собирает импульсы от разных отделов коры головного мозга и, обрабатывая их, обеспечивает нормальные двигательные, когнитивные и эмоциональные функции. Отсюда можно выявить происхождение клинической картины при БГ. Моторные нарушения характеризуются гиперкинезами. К ним относятся баллизм, миоклонус, атетоз, дистония. Но наиболее ярким и распространенным примером является хорей, для которой характерны неритмичные, отрывистые, кажущиеся произвольными движения.

Психические нарушения проявляются депрессией, тревогой, раздражительностью. У больного начинают страдать исполнительные функции, способность воспринимать услышанную ранее информацию, планировать и оценивать действия, что является следствием когнитивных нарушений [4].

Выделяют две клинические формы заболевания: гиперкинетическую и акинетико-ригидную. Гиперкинетическая, как правило, возникает в достаточно зрелом возрасте и характеризуется генерализованными хореическими гиперкинезами, сочетающимися с когнитивными и, реже, психическими расстройствами. Акинетико-ригидная форма бывает ювенильной (вариант Вестфала) и поздней. Ювенильная форма характеризуется ранним дебютом и проявляется мышечной ригидностью, изменениями психики и поведения, эпилептическими приступами и различными моторными расстройствами. Данная форма имеет злокачественное течение и относительно высокую летальность [4, 5].

БГ распространена повсеместно, но неравномерно. Частота встречаемости в странах Европы – примерно 3–7 случаев на 100 тыс., тогда как в странах Азии и Африки – 1 случай на 1 млн [6, 7]. Поэтому БГ относят к орфанным заболеваниям (распространенность заболевания менее 10 случаев на 100 тыс.). На долю ювенильной формы БГ приходится около 2–9% случаев [8].

Для подтверждения или опровержения диагноза БГ рекомендуется проведение генетического тестирования – прямой ДНК-диагностики методом фрагментного анализа [9]. Очень важно определить максимально точное значение ЦАГ-повторов, так как от этого будут зависеть дебют, течение и прогноз заболевания.

На данный момент этиопатогенетическое лечение БГ отсутствует, применяется только симптоматическое. Например, для уменьшения выраженности хореической гиперкинезии целесообразно принимать препа-

раты тетрабеназина, однако он будет противопоказан при поздней акинетико-ригидной форме БГ. Для снижения акинезии и ригидности рекомендуется назначать противопаркинсонические препараты (комбинацию предшественника дофамина и ингибитора периферической допа-декарбоксилазы) и препараты трициклического симметричного адамантанамина. Также бензодиазепиновый анксиолиотик может быть полезен для коррекции миоклоний, дистоний, нарушений сна и повышенной тревожности [4].

Клинический случай

Больной П., мальчик 11 лет, рост 122 см, масса тела 16 кг, индекс массы тела 10,7 кг/м² (выраженный дефицит массы тела). Со слов мамы, рос и развивался до 4 лет по возрасту. С 2017 г. стали замечать, что сначала ребенок стал прихрамывать, возникли боли в ногах, появились проблемы с речью (не мог выговаривать «р» и «л»). Хромота прогрессировала, ребенку стало тяжело выполнять простые физические нагрузки. При ультразвуковом исследовании и рентгенографии коленных суставов патологии не выявлено. Ребенок начал заниматься с дефектологами, логопедами, но это не дало никаких улучшений. В 2017 г. из-за прогрессирования состояния мальчика положили в больницу, где по данным электроэнцефалографии (ЭЭГ) не было никаких отклонений. Ребенок получал курсами массаж, физиотерапию, лечебную физкультуру и ноотропную терапию с небольшим эффектом.

В 2019 г. мальчик пошел в 1-й класс. Ребенок отказывался работать на уроках, отмечалось нарушение внимания, не мог запомнить материал. С января 2020 г. в поликлинике не удалось сделать ЭЭГ и реоэнцефалографию, ребенок не выполнял инструкции, вертелся. Сохранялись нарушения речи, трудности обучения, отмечались поперхивания во время приема пищи, моторная неловкость, задержка физического развития. В 2020 г. вновь получил курс средства для коррекции метаболических процессов и ноотропов.

В 2021 г. заболевание начало прогрессировать: начались приступы эпилепсии и дистонические атаки посреди ночи. В одну из таких ночей мальчик сломал плечо, после чего была проведена операция и состоялась консультация у невролога. КТ-диагностика головного мозга не выявила структурной патологии в веществе головного мозга, а на ЭЭГ определены вторично-генерализованные эпилептиформные разряды с началом в затылочно-задневисочных отделах, амплитудным максимумом в лобно-центральных отделах. На основании данных инструментальных исследований был поставлен диагноз: «Резидуальная энцефалопатия. Псевдобульбарный синдром. Задержка психоречевого развития. Субклиническая эпилептиформная активность. Низкорослость. Хроническая белково-энергетическая недостаточность». Неврологом назначались миорелаксанты центрального действия и противоэпилептические препараты. На их фоне дистонические атаки усиливались, ребенок перестал спать, разговари-

вать и ходить, была большая потеря массы тела. Вскоре мальчику стали постепенно снижать дозировку противоэпилептического препарата, но у него развился синдром отмены, который проявился произвольными эпилептическими припадками. Примерно в это время выяснилось, что у отца мальчика БГ. После состоялась консультация с генетиком, однако диагноз не был подтвержден.

В 2022 г. проведена повторная МРТ-диагностика головного мозга, на которой были обнаружены МР-признаки симметричных умеренно выраженных участков структурных изменений вдоль зон базальных ядер обоих полушарий вытянутой формы и расширение третьего и боковых желудочков. После был поставлен диагноз: «Нейродегенеративное заболевание. Псевдобульбарный синдром. Идиопатическая генерализованная эпилепсия с эпилептическими миоклонусами век. Выраженная задержка психоречевого развития. Дефицит соматотропного гормона? Низкорослость. Хроническая белково-энергетическая недостаточность». На ЭЭГ: глубинная эпилептиформная активность на фоне выраженного диффузного нарушения коркового ритма по ирритативному типу.

В 2023 г. из-за нарушения глотания и потери массы тела была поставлена гастростома. Состоялась очередная консультация с генетиком, где мать настояла на проведении прямой ДНК-диагностики БГ. На основании результатов данного исследования диагноз подтвердился. Ребенок получает дополнительное белковое питание (специальную смесь Пептамен Юниор), противоэпилептические препараты, миорелаксанты центрального действия.

Выводы и обсуждение

Представленный нами клинический случай представляет возможность убедиться в раннем дебюте, тяжелом течении ювенильной формы БГ и сложности его диагностики. У больного П. первые признаки стали проявляться в 4 года и, как уже было сказано ранее, дебют заболевания в достаточной мере зависит от количества ЦАГ-повторов в мутантном гене, что дает нам возможность предположить значения свыше 60. Усугубляет ситуацию отягощенная наследственность по отцовской линии, что также укорачивает время проявления первых симптомов.

Разделение БГ на две формы главным образом связано с различием двигательных расстройств в зависимости от возраста: ювенильная форма проявляется гипокинезией, ригидностью и нередко постуральной неустойчивостью. Также стоит упомянуть эпилепсию и изменения ЭЭГ эпилептического характера, которые встречаются при БГ детей значительно чаще, чем при классической форме заболевания [4, 8]. Прогрессия заболевания у больного П. началась с эпилептических приступов и дистонических атак, одна из которых привела к перелому плечевой кости. Дистония, являясь существенным инвалидизирующим фактором, наиболее характерна для ювенильной формы БГ.

Развившиеся дизартрия и дисфагия у пациента являются типичными проявлениями заболевания любой формы БГ. Это нередко может стать причиной необходимости постановки гастростомы из-за нарушения акта глотания и значительной потери массы тела [4].

Акинетико-ригидная форма БГ протекает быстрее и тяжелее, чем БГ взрослых, а продолжительность жизни больных значительно меньше. Как и в нашем наблюдении, данную форму заболевания чаще всего диагностируют спустя годы после дебюта заболевания. По дан-

ным Р. Ribaï и соавт., средний срок между началом заболевания и установлением диагноза 9 ± 6 лет [10].

Конфликт интересов. Авторы заявляют об отсутствии конфликта интересов.
Conflict of interests. The authors declare that there is not conflict of interests.

Финансирование. Финансирование данной работы не проводилось.
Information about financing. This work has not been funded.

Согласие на публикацию. Законный представитель ребенка дал согласие на публикацию в журнале.

Information about approval to publication. The child's legal representative has agreed to the publication of photographic materials in this issue of the journal.

Литература / References

- Jimenez-Sanchez M, Licitra F, Underwood BR, Rubinsztein DC. Huntington's Disease: Mechanisms of Pathogenesis and Therapeutic Strategies. *Cold Spring Harb Perspect Med* 2017; 7 (7): a024240. DOI: 10.1101/cshperspect.a024240
- Hensman Moss DJ, Pardin AF, Langbehn D et al. Identification of genetic variants associated with Huntington's disease progression: A genome-wide association study. *Lancet Neurol* 2017; 16 (9): 701–11. DOI: 10.1016/S1474-4422(17)30161-8
- Jurcau A. Molecular Pathophysiological Mechanisms in Huntington's Disease. *Biomedicine* 2022; 10 (6): 1432. DOI: 10.3390/biomedicine10061432
- Клюшников С.А. Болезнь Гентингтона. Неврологический журнал имени Л.О. Бадаляна. 2020; 1 (3): 139–58. DOI: 10.46563/2686-8997-2020-1-3-139-158
Kljushnikov S.A. Bolezn' Gentingtona. *Nevrologicheskij zhurnal imeni L.O. Badaljana*. 2020; 1 (3): 139–58. DOI: 10.46563/2686-8997-2020-1-3-139-158 (in Russian).
- Благинных Е.С., Раздорская В.В. Клинический случай болезни Гентингтона. Бюллетень медицинских интернет-конференций. 2015; 5 (4): 275–6.
Blaginyh E.S., Razdorskaja V.V. Klinicheskij sluchaj bolezni Gentingtona. *Bjulleten' medicinskih internet-konferencij*. 2015; 5 (4): 275–6 (in Russian).
- Bonelli RM, Beal MF. Huntington's disease. *Handb Clin Neurol* 2012; 106: 507–26. DOI: B978-0-444-52002-9.00030-9
- Копишинская С.В., Антонова В.А., Густов А.В. Болезнь Гентингтона. Журнал неврологии и психиатрии им. С.С. Корсакова. 2014; 114 (1): 74–9.
Kopishinskaja S.V., Antonova V.A., Gustov A.V. Bolezn' Gentingtona. *Zhurnal nevrologii i psichiatrii im. S.S. Korsakova*. 2014; 114 (1): 74–9 (in Russian).
- Руденская Г.Е., Галеева Н.М., Саввин Д.А. и др. Ювенильная болезнь Гентингтона. Анналы клинической и экспериментальной неврологии. 2010; 4 (2): 52–8.
Rudenskaja G.E., Galeeva N.M., Savvin D.A. et al. Juvenil'naja bolezni' Gentingtona. *Annaly klinicheskoj i jeksperimental'noj nevrologii*. 2010; 4 (2): 52–8 (in Russian).
- Smedley RM, Coulson NS. Genetic testing for Huntington's disease: A thematic analysis of online support community messages. *J Health Psychol* 2021; 26 (4): 580–94. DOI: 10.1177/1359105319826340
- Ribaï P, Nguyen K, Hahn-Barma V et al. Psychiatric and cognitive difficulties as indicators of juvenile Huntington disease onset in 29 patients. *Arch Neurol* 2007; 64: 813–9. DOI: 10.1001/archneur.64.6.813

ИНФОРМАЦИЯ ОБ АВТОРАХ

Алиева Эмилия Эльмановна – студентка 3-го курса Клинического института детского здоровья им. Н.Ф. Филатова ФГАОУ ВО «Первый МГМУ им. И.М. Сеченова» (Сеченовский Университет). E-mail: ilittleemi@mail.ru; ORCID: 0009-0003-3611-7059

Клишина Полина Алексеевна – студентка 3-го курса Клинического института детского здоровья им. Н.Ф. Филатова ФГАОУ ВО «Первый МГМУ им. И.М. Сеченова» (Сеченовский Университет). E-mail: klishina.p@bk.ru; ORCID: 0009-0008-9854-6322

Мацукатова Белла Одиссеевна – канд. мед. наук, доц. каф. пропедевтики детских болезней Клинического института детского здоровья им. Н.Ф. Филатова ФГАОУ ВО «Первый МГМУ им. И.М. Сеченова» (Сеченовский Университет). E-mail: matsukatova_b_o@staff.sechenov.ru; ORCID: 0000-0003-0876-6548

Аминова Альфия Иршадовна – д-р мед. наук, проф. каф. пропедевтики детских болезней Клинического института детского здоровья им. Н.Ф. Филатова ФГАОУ ВО «Первый МГМУ им. И.М. Сеченова» (Сеченовский Университет). E-mail: aminova_a_i@staff.sechenov.ru; ORCID: 0000-0002-1951-6424

Поступила в редакцию: 30.10.2023

Поступила после рецензирования: 09.11.2023

Принята к публикации: 16.11.2023

INFORMATION ABOUT THE AUTHORS

Emilia E. Alieva – Student, Sechenov First Moscow State Medical University (Sechenov University). E-mail: ilittleemi@mail.ru; ORCID: 0009-0003-3611-7059

Polina A. Klishina – Student, Sechenov First Moscow State Medical University (Sechenov University). E-mail: klishina.p@bk.ru; ORCID: 0009-0008-9854-6322

Bella O. Matsukatova – Cand. Sci. (Med.), Associate Professor, Sechenov First Moscow State Medical University (Sechenov University). E-mail: matsukatova_b_o@staff.sechenov.ru; ORCID: 0000-0003-0876-6548

Alfiya I. Aminova – D. Sci. (Med.), Professor, Sechenov First Moscow State Medical University (Sechenov University). E-mail: aminova_a_i@staff.sechenov.ru; ORCID: 0000-0002-1951-6424

Received: 30.10.2023

Revised: 09.11.2023

Accepted: 16.11.2023



Клинический случай

Роль самоконтроля гликемии у подростков с сахарным диабетом 1-го типа: клинический разбор

Г.А. Батрак✉, А.О. Скедина

ФГБОУ ВО «Ивановская государственная медицинская академия» Минздрава России, Иваново, Россия

✉gbatrak@mail.ru

Аннотация

Сахарный диабет 1-го типа (СД 1) – заболевание, характеризующееся хронической гипергликемией с развитием и прогрессированием тяжелых микрососудистых осложнений. Результаты крупных научных исследований ADVANCE, ACCORD и VADT однозначно доказали роль гликемического контроля в предотвращении микрососудистых осложнений СД. В ряде исследований установлено, что самостоятельное значение в прогнозировании диабетической ретинопатии, нефропатии и сердечно-сосудистых осложнений имеют параметры вариабельности гликемии. Подростки с СД 1 отличаются лабильным течением заболевания с наклонностью к гипогликемическим состояниям и кетоацидозу. Современный подход к управлению СД 1 включает необходимость обязательного проведения самоконтроля глюкозы крови (самоконтроля гликемии – СКГ). Достижение целевых значений глюкозы невозможно без мониторинга гликемии самим подростком с СД 1 в домашних условиях. Контроль гликемии при СД 1 должен быть точным, простым и удобным, позволяя пациенту самостоятельно корректировать инсулинотерапию при СД. Одним из главных аспектов СКГ является выбор глюкометра. С точки зрения врача наиболее важным критерием для выбора глюкометра является соответствие стандартам точности, а с точки зрения пациента – удобство и простота использования. Благодаря совершенствованию технологий возрастает точность измерений глюкозы крови, упрощается процедура СКГ, что приводит к повышению приверженности лечению и эффективности проводимой терапии. Достижение и поддержание целевого уровня гликемии невозможны без активного полноценного участия самого пациента с СД 1, СКГ с помощью современного, точного и удобного для пациента глюкометра, одним из которых является Контур Плюс Уан.

Ключевые слова: сахарный диабет 1-го типа, самоконтроль гликемии у подростков, глюкометр Контур Плюс Уан.

Для цитирования: Батрак Г.А., Скедина А.О. Роль самоконтроля гликемии у подростков с сахарным диабетом 1-го типа: клинический разбор. Клинический разбор в общей медицине. 2023; 4 (11): 26–30. DOI: 10.47407/kr2023.4.11.00299

Clinical Case

Role of self-monitoring of blood glucose in adolescents with type 1 diabetes mellitus: case study

Galina A. Batrak✉, Alena O. Skedina

Ivanovo State Medical Academy, Ivanovo, Russia

✉gbatrak@mail.ru

Abstract

Type 1 diabetes mellitus (DM) is a disease characterized by chronic hyperglycemia and the development and progression of severe microvascular complications. The results of the ADVANCE, ACCORD and VADT large-scale research studies have definitely proved that glycemic control plays a role in prevention of the DM microvascular complications. A number of studies have shown that glycemic variability parameters play a separate role in prediction of diabetic retinopathy, nephropathy and cardiovascular complications. Adolescents with type 1 DM are characterized by the labile disease course and the tendency to develop hypoglycemia and ketoacidosis. Modern approach to type 1 DM management, especially in adolescents, includes the need for mandatory self-monitoring of blood glucose (BG). Adolescents with type 1 DM are unable to achieve target glucose levels themselves at home without BG monitoring. Glycemic control in type 1 DM should be accurate, simple and convenient, allowing patients to adjust insulin therapy for DM on their own. Selection of BG monitor is one of the main aspects of self-monitoring of BG. From the doctor's point of view, compliance with accuracy standards is the most important criterion for choosing the glucose meter, while from the patient's perspective it is convenience and ease of use. With improvements in technology, the accuracy of BG measurement increases, the self-monitoring of BG procedure gets simpler, which results in higher adherence to treatment and treatment efficacy. It is impossible to achieve and maintain target BG levels without active full-fledged participation of patient with type 1 DM, self-monitoring of BG using the advanced, accurate and convenient for patient glucose meter, such as Contour Plus One.

Key words: type 1 diabetes mellitus, self-monitoring of blood glucose in adolescents, Contour Plus One blood glucose meter.

For citation: Batrak G.A., Skedina A.O. Role of self-monitoring of blood glucose in adolescents with type 1 diabetes mellitus: case study. *Clinical review for general practice*. 2023; 4 (11): 26–30 (In Russ.). DOI: 10.47407/kr2023.4.11.00299

Введение

Роль гликемического контроля в предотвращении диабетических микрососудистых осложнений. В ходе крупнейшего международного исследования по контролю гликемии UKPDS был сделан научно обоснован-

ный вывод: интенсивный контроль уровня гликемии и снижение уровня гликированного гемоглобина (HbA_{1c}) в среднем на 0,9% при длительности наблюдения до 10 лет снижает риск развития любого осложнения сахарного диабета (СД) на 12%, а микроангиопатий – на 25% [1–3].

Роль вариабельности гликемии (ВГ) в развитии диабетических микро- и макрососудистых осложнений. Научные данные, накопленные в последние годы, показывают связь ВГ с основными звеньями патогенеза диабетических ангиопатий. В ряде исследований установлено, что параметры ВГ имеют самостоятельное значение в прогнозировании диабетической ретинопатии, нефропатии и сердечно-сосудистых осложнений [4, 5]. По современным представлениям, исследование ВГ у пациентов с СД является перспективным инструментом для индивидуализированной оценки гликемического контроля, а также риска сосудистых поражений [4–6]. Для оценки ВГ необходимо исследование гликемии в течение суток современным и точным глюкометром с дополнительными функциями, позволяющими более точно оценить течение заболевания.

Клинический случай

Пациентка А. 16 лет поступила в плановом порядке в эндокринологическое отделение Ивановской областной клинической больницы с жалобами на нестабильный уровень глюкозы в крови (от 6,0 до 14,0 ммоль/л), ухудшение зрения, мелькание мушек перед глазами, снижение тактильной чувствительности в нижних конечностях.

Основной диагноз: СД 1-го типа (СД 1).

Осложнения основного диагноза: непролиферативная диабетическая ретинопатия, диабетическая полинейропатия нижних конечностей, сенсомоторная форма.

Целевой уровень $HbA_{1c} < 6,5\%$. Целевые значения гликемии натощак до 6,5 ммоль/л, через 2 ч после еды – до 8,0 ммоль/л.

Больна СД 1 с 2009 г. (с 10 лет), когда впервые стала отмечать выраженную слабость, жажду, полиурию, снижение массы тела на 14 кг в течение 3 мес. При обращении родителей в детскую поликлинику по месту жительства была выявлена гипергликемия 20,0 ммоль/л. Пациентку срочно направили в отделение детской эндокринологии областной клинической больницы, где назначена инсулинотерапия: аналог инсулина продленного действия 20 ЕД в 21:00, аналог инсулина ультракороткого действия перед основными приемами пищи по 8 ЕД.

Пациентка постоянно контролировала глюкозу крови с помощью различных глюкометров, но течение СД 1 у подростка сопровождалось частыми гипогликемиями, особенно в ночное время, и трудностью достижения целевых значений глюкозы [6–8], нередко случались гипергликемия до 15,0 ммоль/л и гипогликемия до 3,0 ммоль/л.

Пациентка регулярно проходила обследование и лечение в детском эндокринологическом отделении. Данная госпитализация – плановая с целью скрининга диабетических осложнений и коррекции инсулинотерапии.

Из анамнеза: туберкулез, вирусный гепатит, венерические заболевания, ВИЧ-инфекцию отрицает. Перене-

сенные заболевания – частые острые респираторные вирусные инфекции. Хронические заболевания: СД с 2009 г. Наследственность отягощена СД 2 по материнской линии. Беременность и роды у матери без особенностей. Менструации с 15 лет, нерегулярные. Беременностей не было. Материальные условия удовлетворительные. Вредных привычек нет.

При осмотре: температура тела 36,6°C, рост 162 см, масса тела 52 кг, индекс массы тела 19,8 кг/м². Состояние удовлетворительное. Питание нормальное. Подкожно-жировая клетчатка распределена равномерно. Кожные покровы чистые, обычной окраски. Лимфоузлы не увеличены. Костно-мышечная система без патологии.

Эндокринная система: щитовидная железа не увеличена, при пальпации безболезненная, мягкая, клинически – эутиреоз. Околощитовидные железы: симптом Хвостека отрицательный, симптом Труссо отрицательный.

Эндокринная функция поджелудочной железы: нестабильный уровень глюкозы в крови (от 3,0 до 15 ммоль/л), ухудшение зрения, мелькание мушек перед глазами, снижение тактильной чувствительности в нижних конечностях.

Половые железы: вторичные половые признаки развиты удовлетворительно.

Органы дыхания: носовое дыхание свободное, тип дыхания смешанный. Грудная клетка конической формы, участвует в акте дыхания равномерно, при пальпации безболезненная. При перкуссии звук ясный легочный. При аускультации легких дыхание везикулярное, хрипов не выявлено. Частота дыхательных движений – 18 в минуту. Сатурация – 98%.

Органы кровообращения: пульс удовлетворительных качеств – 76 уд/мин. Артериальное давление 110/80 мм рт. ст. Тоны сердца ясные, ритмичные, шумов не определяется. Частота сердечных сокращений – 76 уд/мин.

Периферические артерии: пульсация на обеих артериях стоп (артерии тыла стопы и задней большеберцовой артерии) сохранена, лодыжечно-плечевой индекс 1,0. Отеки в области нижних конечностей не определяются.

Органы пищеварения: язык чистый, розовый. Живот мягкий, безболезненный во всех отделах. Печень не выходит из-под края реберной дуги, безболезненная, край ровный, мягкий. Селезенка не пальпируется.

Органы мочевого выделения: мочеиспускание свободное, безболезненное. Область почек не изменена. Почки не пальпируются. Симптом поколачивания отрицательный с обеих сторон. Отеков нет.

Психоневрологический статус: сознание ясное. Речь связная, ориентировка в пространстве и времени, личность правильная. Психических особенностей нет.

Рекомендованы лабораторные исследования:

- Общий клинический анализ крови, биохимический анализ крови (общий белок, общий холестерин, холестерин липопротеидов высокой плотности, холестерин липопротеидов низкой плотности, триглицериды, билирубин прямой, билирубин непрямо-

лирубин общий, аспаргатаминотрансфераза, аланинаминотрансфераза, щелочная фосфатаза, мочевины, креатинин, калий, натрий, кальций общий, фосфор, определение скорости клубочковой фильтрации).

- Общий анализ мочи, определение альбумина и соотношения альбумин/креатинин в моче, определение белка и глюкозы в суточном количестве мочи.

- Суточный гликемический профиль, HbA_{1c}
- Электрокардиограмма, ультразвуковое исследование сосудов нижних конечностей.
- Консультация офтальмолога и невролога.

Проведено лечение: диета с ограничением легкоусвояемых углеводов, жиров, подсчет хлебных единиц перед введением инсулина, самоконтроль глюкозы крови (самоконтроль гликемии – СКГ), ведение дневника самоконтроля. Коррекция инсулинотерапии, обучение в школе сахарного диабета 1-го типа.

Пациентка ранее измеряла уровень глюкозы крови с помощью различных глюкометров, не обладающих дополнительными современными функциями. Во время госпитализации контроль гликемии стала осуществлять с помощью глюкометра Контур Плюс Уан, синхронизированного с мобильным приложением Контур Диабитис (Contour Diabetes), которое позволило молодой пациентке эффективно анализировать показатели глюкозы крови в течение суток, при различных ситуациях, натощак и после приема пищи, фиксировать примечания, информацию о принятой пище, хлебных единицах, дозах инсулина, физической активности, рассчитывать среднее значение гликемии за период 7, 14, 30 и 90 дней. Проводимый мониторинг гликемии с помощью данного глюкометра упростил возможность правильной и своевременной коррекции инсулинотерапии.

На фоне эффективного самоконтроля и коррекции инсулинотерапии был достигнут целевой уровень глюкозы крови: натощак <6,0 ммоль/л и после приема пищи <8,0 ммоль/л.

Рекомендации:

- Диспансерное наблюдение эндокринолога, офтальмолога и невролога по месту жительства.
- Ведение дневника самоконтроля в приложении Контур Диабитис с ежедневным не менее 4 раз в сутки измерением глюкозы крови с помощью глюкометра Контур Плюс Уан.
- Контроль HbA_{1c} – 1 раз в 3 мес, креатинина, липидов, аспаргатаминотрансферазы, аланинаминотрансферазы, микроальбуминурии – 1 раз в 6 мес.

Обсуждение

СКГ является методом самостоятельного контроля глюкозы крови при СД в домашних условиях.

Частота проведения самоконтроля. При СД 1 необходимо проводить ежедневный СКГ с помощью современного и точного глюкометра не менее 4 раз в сутки (перед и через 1 ч после приемов пищи, на ночь), при плохом самочувствии, при необходимости (риск гипогликемии, титрация дозы пролонгирован-

ного инсулина) – в 3 часа ночи и утром в 6 часов, чтобы не просмотреть гипогликемию ночью и рано утром (феномен «утренней зари») [6–8]. Дневник самостоятельного контроля и пищевой дневник пациентка с СД представляет врачу на каждом визите. Дневник наблюдения включает результаты определения гликемии с помощью глюкометра натошак, перед и через 1 ч от начала основных приемов пищи. Рекомендуется контроль массы тела и артериального давления. Индивидуальные глюкометры должны соответствовать ГОСТ Р ИСО 15197-2015 по аналитической и клинической точности [6].

Выбор глюкометра для СКГ у пациента с СД 1

Современные подходы к управлению СД 1 включают обязательное проведение СКГ. СКГ должен быть точным, простым и удобным, позволяя пациенту самому проводить коррекцию лечения при СД 1. Важным моментом при организации СКГ у подростка с СД 1 является обучение и выбор глюкометра [7–9]. Использование современных глюкометров позволяет повысить эффективность и безопасность проводимой терапии.

Достижение целевого уровня гликемии во многом зависит от точности в работе глюкометра. Для врача наиболее важным является соответствие глюкометра стандартам точности. Результаты тестирования глюкометров оцениваются в соответствии с критериями Международной организации по стандартизации ISO («Системы для диагностики in vitro. Требования к системам мониторинга уровня глюкозы в крови для самоконтроля при лечении сахарного диабета») [6]. Из-за неточных измерений уровня глюкозы крови с помощью глюкометра может быть неправильно подобрана доза инсулина, возникает риск гипо- и гипергликемических состояний. Поэтому необходимо выбирать глюкометры с высокой точностью.

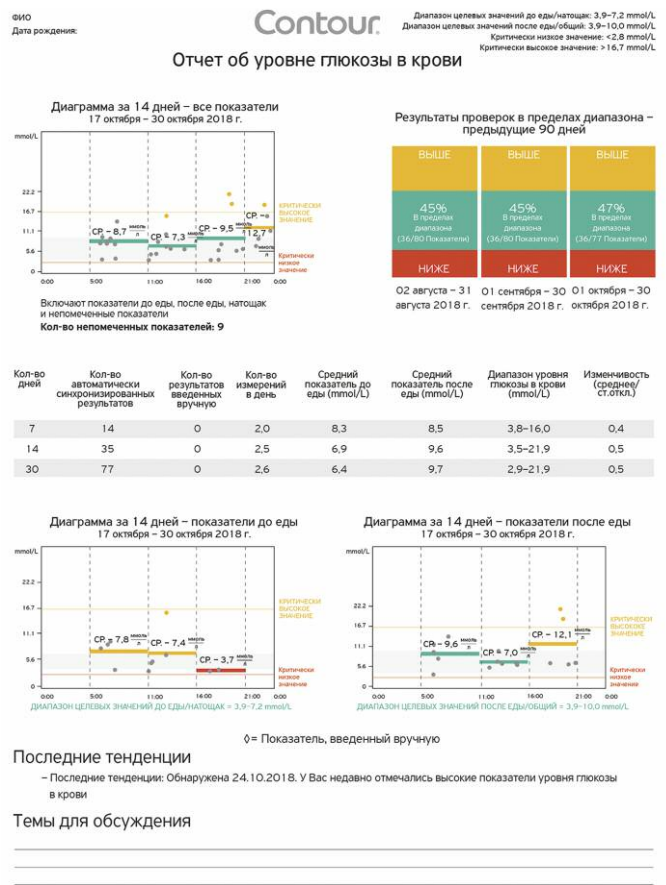
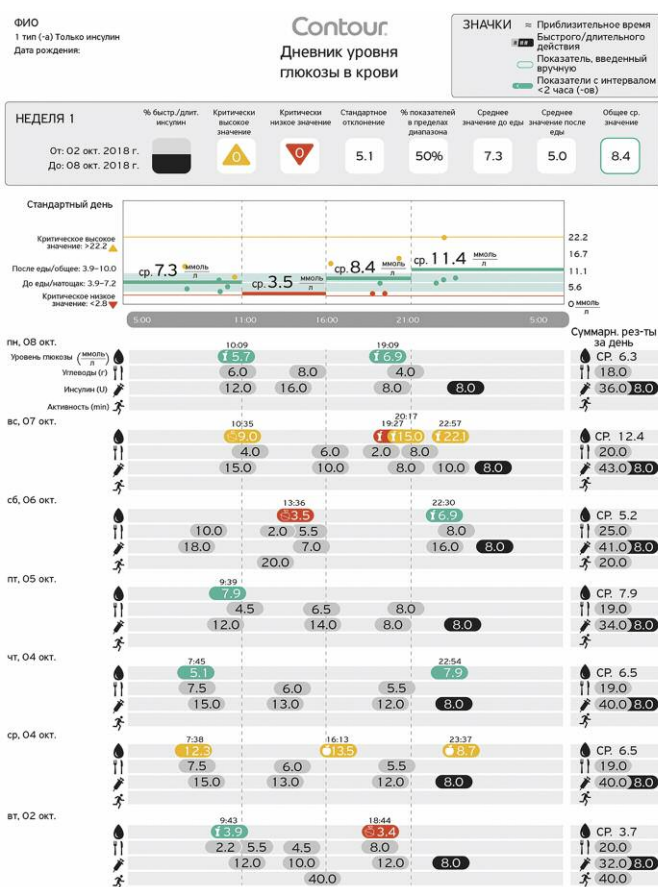
Точность при более жестком диапазоне отклонений. При использовании глюкометра Контур Плюс Уан отмечается точность при более жестком диапазоне отклонений, чем требуют современные стандарты точности ISO 15197:2013, с 95% результатов в пределах $\pm 0,52$ ммоль/л или $\pm 9,4\%$ (в сравнении с результатами YSI-анализатора). 99,8% результатов глюкометра Контур Плюс Уан попадают в зону А согласительной решетки ошибок.

Показания глюкометра корректируются с учетом уровня гематокрита. Данная функция дает возможность получать высокую точность результатов при широком диапазоне гематокрита при различных заболеваниях.

Технология «Без кодирования» устраняет риск неточных результатов, связанных с неправильным кодированием. Данная функция является удобной для применения, в том числе у подростков.

Технология «Второй шанс» позволяет пациентам повторно измерить уровень глюкозы в крови при помощи той же полоски, если первого образца крови не-

Рис. Отчет, сформированный в приложении Контур Диабитис.
Fig. Report generated in the Contour Diabetes application.



достаточно. Можно нанести повторно каплю крови в течение 60 с.

«Умная подсветка» глюкометра Контур Плюс Уан имеет три цвета и демонстрирует, что показания гликемии находятся в пределах целевого значения, выше или ниже целевого диапазона, что делает оценку результатов измерения простой и удобной.

Синхронизация с мобильным приложением Контур Диабитис. Глюкометр Контур Плюс Уан имеет дополнительные возможности. Он автоматически синхронизирован с мобильным приложением Контур Диабитис, которое позволяет пациентам вести дневник СКГ, вносить информацию о принятой пище, хлебных единицах, дозах инсулина, добавлять примечания, фиксировать изменения в образе жизни. Кроме того, с помощью функции отчетов (см. рисунок) пациент может предоставлять врачу в электронном виде достоверную информацию, которая синхронизируется из приложения Контур Диабитис. Данная функция дает возможность эндокринологу получать подробную информацию о мониторинге гликемии при СД, выяснить причины изменения уровня глюкозы крови.

Заключение

Снижения темпов развития диабетических осложнений и, соответственно, улучшения прогноза жизни при СД 1, особенно в молодом возрасте, можно добиться только интенсивным многофакторным управлением заболеванием: адекватным контролем гликемии, артериальной гипертензии и атерогенной дислипидемии. Научные исследования по изучению роли нормализации гликемии в предупреждении микрососудистых осложнений СД 1 имеют важное значение в понимании патогенеза их развития и возможности профилактики.

Достижение и поддержание целевого уровня гликемии невозможны без активного полноценного участия самого пациента в лечении СД 1. Современные подходы к управлению СД 1, особенно у детей и подростков, включают обязательное проведение СКГ с помощью современного, обладающего дополнительными возможностями контроля, точного и удобного для пациента глюкометра, например Контур Плюс Уан.

Конфликт интересов. Авторы заявляют об отсутствии конфликта интересов.
Conflict of interests. The authors declare that there is not conflict of interests.

Литература / References

- Radermecker RP et al. Blood glucose control and cardiovascular disease in patients with type 2 diabetes. Results of ACCORD, ADVANCE and VA-Diabetes trials. *Rev Med Liege* 2008; 63 (7–8): 511–8.
- Cefalu WT, Watson K. Intensive glycaemic control and cardiovascular disease. Observations from the ACCORD study. *Diabetes* 2008; 57: 1163–5.
- Dluhy RG, McMahon GT. Intensive glycaemic control in the ACCORD and ADVANCE trials. *N Engl J Med* 2008; 358 (24): 2630–3.
- Бродовская А.Н., Батрак Г.А. Взаимосвязь вариабельности гликемии и поражения почек у больных с впервые выявленным сахарным диабетом 2 типа. *Вестник Ивановской медицинской академии*. 2018; 23 (2): 48–9.
Brodovskaia A.N., Batrak G.A. Vzaimosviaz' variabel'nosti glikemii i porazheniia pochek u bol'nykh s vperveye vyavlennym sakharnym diabedom 2 tipa. *Vestnik Ivanovskoi meditsinskoi akademii*. 2018; 23 (2): 48–9 (in Russian).
- Климонтон В.В., Мякина Н.Е. Вариабельность гликемии при сахарном диабете: инструмент для оценки качества гликемического контроля и риска осложнений. *Сахарный диабет*. 2014; 17 (2): 190–9.
Klimontov V.V., Miakina N.E. Variabel'nost' glikemii pri sakharnom diabete: instrument dlia otsenki kachestva glikemicheskogo kontrolya i riska oslozhnenii. *Sakharnyi diabet*. 2014; 17 (2): 190–9 (in Russian).
- Алгоритмы специализированной медицинской помощи больным сахарным диабетом. Под ред. И.И. Дедова, М.В. Шестаковой, А.Ю. Майорова. 9-й выпуск. М., 2019.
Algoritmy spetsializirovannoi meditsinskoi pomoshchi bol'nym sakharnym diabedom. Pod red. I.I. Dedova, M.V. Shestakovoi, A.Iu. Maiorova. 9-i vpusk. M., 2019 (in Russian).
- Петеркова В.А., Шестакова М.В., Безлепкина О.Б. и др. Клинические рекомендации. Сахарный диабет 1 типа у детей. 2022.
Peterkova V.A., Shestakova M.V., Bezlepkinina O.B. et al. *Klinicheskie rekomendatsii. Sakharnyi diabet 1 tipa u detei*. 2022 (in Russian).
- Эндокринология. Национальное руководство. Краткое издание. Под ред. И.И. Дедова, Г.А. Мельниченко. 2-е изд., перераб. и доп. М.: ГЭОТАР-Медиа, 2018.
Endokrinologiya. Natsional'noe rukovodstvo. Kratkoe izdanie. Pod red. I.I. Dedova, G.A. Mel'nichenko. 2-e izd., pererab. i dop. M.: GEOTAR-Media, 2018 (in Russian).
- Батрак Г.А., Бродовская А.Н. Роль самоконтроля гликемии в снижении риска развития диабетических микро- и макроангиопатий. *Consilium Medicum*. 2019; 21 (12): 55–8.
Batrak G.A., Brodovskaia A.N. Rol' samokontrolya glikemii v snizhenii riska razvitiia diabeticheskikh mikro- i makroangiopatii. *Consilium Medicum*. 2019; 21 (12): 55–8 (in Russian).

ИНФОРМАЦИЯ ОБ АВТОРАХ

Батрак Галина Алексеевна – д-р мед. наук, доц., проф. каф. терапии и эндокринологии ИПО ФГБОУ ВО ИвГМА.
E-mail: gbatrak@mail.ru; ORCID: 0000-0001-7874-2176

Скедина Алена Олеговна – клинический ординатор, ФГБОУ ВО ИвГМА

Поступила в редакцию: 14.11.2023

Поступила после рецензирования: 17.11.2023

Принята к публикации: 23.11.2023

INFORMATION ABOUT THE AUTHORS

Galina A. Batrak – D. Sci. (Med.), Associate Professor, Ivanovo State Medical Academy. E-mail: gbatrak@mail.ru; ORCID: 0000-0001-7874-2176

Alena O. Skedina – resident, Ivanovo State Medical Academy

Received: 14.11.2023

Revised: 17.11.2023

Accepted: 23.11.2023



Клинический случай

Особенности САКУТ-синдрома (врожденных аномалий развития мочевыделительной системы): клинический случай

С.Ф. Мусоян✉, А.И. Соленова, А.Р. Мамедова, М.А. Манина

ФГАОУ ВО «Первый Московский государственный медицинский университет им. И.М. Сеченова» Минздрава России (Сеченовский Университет), Москва, Россия

✉sima.musoiyan111@mail.ru

Аннотация

Представлено клиническое наблюдение ребенка с тяжелым сочетанным пороком органов мочевыводящей и репродуктивной системы (congenital anomalies kidney and urinary tract – САКУТ-синдром). Более 20% врожденных пороков приходится на САКУТ-синдром. Врожденные аномалии мочевыделительной системы являются причиной 40–50% случаев терминальной стадии почечной недостаточности у детей и 7% – у взрослых во всем мире. Ранняя диагностика и лечение САКУТ-синдрома у детей является одной из важнейших задач педиатрической нефрологии в настоящее время. Необходимо контролировать течение заболевания и оценивать темпы развития неблагоприятного исхода хронической болезни почек различной этиологии. Клиническое наблюдение САКУТ-синдрома у детей способствует оптимизации терапевтической тактики основного заболевания и снижению инвалидизации детского населения.

Ключевые слова: врожденные аномалии почек и мочевыводящих путей, САКУТ, хроническая болезнь почек, дети.

Для цитирования: Мусоян С.Ф., Соленова А.И., Мамедова А.Р., Манина М.А. Особенности САКУТ-синдрома (врожденных аномалий развития мочевыделительной системы): клинический случай. Клинический разбор в общей медицине. 2023; 4 (11): 31–34.

DOI: 10.47407/kr2023.4.11.00300

Clinical Case

Features of CAKUT syndrome (congenital anomalies of the kidney and urinary tract): clinical case

Sima F. Musoyan✉, Anastasia I. Solenova, Alexandra R. Mamedova, Marina A. Manina

Sechenov First Moscow State Medical University (Sechenov University), Moscow, Russia

✉sima.musoiyan111@mail.ru

Abstract

A clinical observation of a child with a severe combined defect of the reproductive system and reproductive system (CAKUT syndrome) is presented. CAKUT syndrome accounts for more than 20% of birth defects. Congenital anomalies of the urinary system account for 40–50% of cases of end-stage renal disease in children and 7% in adults worldwide. Early diagnosis and treatment of CAKUT syndrome in children is one of the most important tasks of pediatric nephrology at present. It is necessary to monitor the course of the disease and assess the rate of development of unfavorable outcomes of chronic kidney disease. Clinical observation of CAKUT syndrome is to optimize the therapeutic tactics of the underlying disease and reduce the disability of the child population.

Key words: congenital abnormalities of the kidney and urinary tract, CAKUT, chronic kidney disease, children.

For citation: Musoyan S.F., Solenova A.I., Mamedova A.R., Manina M.A. Features of CAKUT syndrome (congenital anomalies of the kidney and urinary tract): clinical case. *Clinical review for general practice*. 2023; 4 (11): 31–34 (In Russ.). DOI: 10.47407/kr2023.4.11.00300

Врожденные аномалии почек и мочевыводящих путей (congenital anomalies of the kidney and urinary tract – САКУТ) включают широкий спектр структурных пороков развития, возникающих в результате дефектов морфогенеза почек и мочевыводящих путей. САКУТ-синдром встречается у 3–7 из 1 тыс. живорожденных и составляет более 20% врожденных пороков. Врожденные аномалии развития мочевыделительной системы (ВАРМС) являются причиной 40–50% случаев терминальной стадии почечной недостаточности у детей и 7% у взрослых во всем мире [1].

В структуру САКУТ-синдрома входят аномалии развития почек (агенезия почки; аплазия, гипоплазия и дисплазия почечной ткани; кистозная почка; аномалии взаиморасположения почек – подковообразная, гале-

тообразная, S- и L-образная почка; дистопия почки), а также аномалии мочевыводящих путей (экстрофия мочевого пузыря, эктопия устья мочеточника, уретероцеле, удвоение мочеточников, мегауретер, стеноз прилоханочного отдела мочеточника, стеноз лоханочно-мочеточникового сегмента, удвоение собирательной системы клапана задней уретры, пузырно-мочеточниковый рефлюкс – ПМР) [2].

Одним из наиболее тяжелых проявлений САКУТ-синдрома является ПМР, который нередко оказывается основным проявлением врожденной аномалии почек и мочевыводящих путей. Известно, что при САКУТ-синдроме наиболее часто встречается присоединение микробно-воспалительного процесса. Редко аномалии органов мочевой системы существуют изолированно [2].

САКУТ-синдром охватывает спектр аномалий, которые являются результатом генетических и экологических aberrаций и aberrаций молекулярных сигналов на ключевых этапах развития мочевых путей [3].

Частота САКУТ-синдрома выше в тех семьях, где у родственников имеются случаи аномалий органов мочевой системы. Структурные аномалии почек могут возникать в результате нарушений в процессе нефрогенеза. Причиной таких нарушений могут являться генетические факторы, факторы окружающей среды, воздействующие на организм женщины до или во время беременности. Воздействие с 4 по 8-ю неделю беременности (в зародышевый период) на организм женщины неблагоприятных факторов может привести к агенезии почек и мочеточников, эктопии устья мочеточника, образованию дополнительного мочеточника со слепым концом [2].

Лучшее понимание генетической основы врожденных аномалий почек и мочевыводящих путей позволило расширить спектр генов, участвующих в их патогенезе, выявить генетические пути нарушения регуляции развития почек и, в ряде случаев, помочь объяснить фенотип также у пациентов с изолированным САКУТ-синдромом без внепочечных нарушений. Ген *PAX2* играет решающую роль в развитии почек, и его мутации (на данный момент зарегистрировано более 55) могут приводить к различным изолированным фенотипам САКУТ. В настоящее время *HNF1β* и *PAX2* являются основными генами, проверяемыми на наличие мутаций у пациентов с САКУТ-синдромом [1].

Диагностика САКУТ-синдрома включает ультразвуковое исследование (УЗИ) почек и мочевого пузыря с доплерографией сосудов почек, экскреторную урографию, микционную цистографию, статическую реносцинтиграфию, магнитно-резонансную томографию для получения трехмерного изображения органа и компьютерную томографию [2]. Аномалии САКУТ-синдрома проявляются по-разному и могут быть диагностированы уже на 11-й неделе беременности, начиная от незначительных аномалий и заканчивая синдромальными проявлениями, затрагивающими не только мочеполовой тракт, но также другие структуры плода и околоплодные воды. Раннее выявление множественных пороков развития отмечено лишь в 10% постнатально диагностированных случаев в одной серии. Чувствительность ультразвука для выявления САКУТ-синдрома неизвестна, поскольку многие плоды с пренатальным диагнозом «САКУТ-синдром» имеют нормальный фенотип после рождения [4].

По данным ретроспективного когортного исследования тяжелых случаев САКУТ-синдрома, более 1/2 беременностей, осложненных тяжелым САКУТ-синдромом, заканчиваются выкидышем или мертворождением. Кроме этого, только 1/3 живорожденных младенцев с тяжелым САКУТ-синдромом живут более 12 мес, большинство живорожденных младенцев умирают в течение первых нескольких часов жизни [5]. Учитывая раннее развитие почек и мочевыводящих путей, в I триместре следует избегать тератогенов, включая некоторые

лекарства, такие как ингибиторы ангиотензинпревращающего фермента и варфарин [4]. Имеются немногочисленные данные о показателях почечной выживаемости у детей с САКУТ-синдромом. К. Ishikura и соавт. (2016 г.) [6] рассчитали показатели 3-летней почечной выживаемости (по методу Kaplan–Meier) у 267 детей с САКУТ-синдромом, которые составили при хронической болезни почек (ХБП) III стадии 95,2%, IV стадии – 45,9%, V стадии – 9,2%.

Клиническое наблюдение

Мальчик, 3 года, с тяжелыми сочетанными пороками органов мочевыделительной и репродуктивной системы (САКУТ-синдром) – двусторонний мегауретер, нейрогенная дисфункция мочевого пузыря, двусторонний крипторхизм.

Из анамнеза жизни: мальчик от первых самостоятельных родов на 39-й неделе. Масса тела 3422 г, рост 53 см, Апгар – 8/9. Верифицирован диагноз: клапан задней уретры, двусторонний мегауретер, двусторонний крипторхизм. Перенесенные заболевания: инфекции мочевыводящих путей, розеола, острые респираторные вирусные инфекции – редко. Выявлены антитела класса иммуноглобулина G к вирусу герпеса человека 6-го типа и *Chlamydia pneumoniae*. Аллергоанамнез: пищевая аллергия. Наследственность отягощена: у мамы мальчика мочекаменная болезнь.

Анамнез заболевания: на 21-й неделе беременности выявлены ВАРМС – мегацистис, двухсторонний мегауретер, многоводие. На 3-е сутки – уретральная катетеризация, затем трансуретральная резекция (ТУР) клапана задней уретры, в терапии – Спазмекс. В 1-й месяц – манифестация пиелонефрита. Проведена микционная цистоуретрография – данных за ПМР нет. В 5 мес выполнены билатеральная пластика тазовых отделов мочеточников, уретерокутанеостомия с обеих сторон, далее лечение свечами Корилип, мониторинг общего анализа мочи. На УЗИ почек (пиелоктазия справа 12 мм, слева 9 мм), магнитно-резонансной томографии мочевыделительной системы (двухсторонний мегауретер с коленообразными изгибами, расширением мочеточников на всем протяжении до 3 см), микционной цистоуретрографии – данных в пользу ПМР нет. В связи с гнойным уретритом – уретерокутанеостомия с обеих сторон.

В 1 год 2 мес – реакция Манту + Диаскинтест положительный, при проведении компьютерной томографии органов грудной клетки – ранний период первичной туберкулезной инфекции, лечение: гентамицин, фуразолидон, Аллохол и пробиотики.

При обследовании: гемоглобин 116 г/л, средний объем эритроцита 75 фл, среднее содержание гемоглобина в эритроците 26,6 пг; ширина распределения эритроцитов 14,7%, лейкоциты 4,5 тыс./мкл, нейтрофилы 9, лимфоциты 83, СОЭ 20 мм/ч; снижение гаммаглобулинов до 9,2% в протеинограмме. Микционная цистоуретрография – ПМР в дистальный отдел нерасширенного мочеточника. УЗИ органов мошонки – двусторонний крипторхизм.

В 1 год 8 мес – лазерная абляция, ТУР клапана уретры, антеградное бужирование правого уретеро-везикального соустья с установлением цистостомы. Начаты искусственные тренировки мочевого пузыря. Назначен хорионический гонадотропин человека 1 раз в неделю (лечение крипторхизма).

В 2 года 4 мес – диагноз ВАРМС: двухсторонний мегауретер, стриктура уретры, носитель уретрокутанеостомы с двух сторон. Хронический вторичный пиелонефрит, рецидивирующее течение, функция почек сохранена. Лечение: эналаприл 1,25 мг/сут, нитрофурантоин, Дриптан. Статическая нефросцинтиграфия: диффузно-очаговые изменения паренхимы обеих почек. Общий объем функционирующей паренхимы не снижен. Удельное распределение слева 85%, справа 100%. Индекс интегрального захвата в норме. В биохимическом анализе крови: скорость клубочковой фильтрации (СКФ) 93 мл/мин, креатинин 33 мкмоль/л, мочевины 3,5 ммоль/л. Биохимический анализ мочи: микроальбумин 13 мг/л, креатинин мочи 1631 мкмоль/л, соотношение 71 мг/г. УЗИ почек и мочевого пузыря: асимметрия размеров почек с уменьшением левой почки, дилатации полостной системы нет.

В 2 года 9 мес – оперативное низведение правого яичка.

В 2 года 10 мес в связи с самостоятельным удалением дренажа проведены рассечение стриктуры уретры, ретроградная катетеризация устья проводником, антеградно установлен дренаж – нефростома. На УЗИ почек: кистозные образования обеих почек. Комплексное уродинамическое исследование – нейрогенная дисфункция мочеиспускания. Гипосенсорный, гипоконтрактильный мочевой пузырь. Гиперреактивность детрузора. Снижение цистометрической емкости. Проведена денервация мочевого пузыря с использованием лекарственных препаратов (Ботокс 100 Ед). По данным контроля УЗИ: рост почек достаточный, кистозные образования обеих почек, расширения мочеточника с обеих сторон. СКФ по креатинину 101 мл/мин. Основной диагноз: САКУТ-синдром (клинический), двухсторонний мегауретер, стриктура уретры, носитель уретрокутанеостомы с двух сторон; нейрогенная дисфункция мочевого пузыря с нарушением накопления и опорожнения мочевого пузыря. Осложнение основного диагноза: дисплазия обеих почек, хронический пиелонефрит, рецидивирующее течение, ХБП I стадии. Сопутствующие диагнозы: крипторхизм, тубинфицирование от марта 2021 г., железодефицитная анемия 1-й степени, доброкачествен-

ная нейтропения, инфицирование герпес-вирусом 2-го типа.

За ребенком продолжается динамическое наблюдение, мониторинг общего анализа мочи и СКФ, проводятся нефропротективная и симптоматическая терапия и искусственные тренировки.

Обсуждение

Врожденные аномалии почек и мочевыводящих путей – это группа заболеваний разной степени тяжести, многие из которых требуют мультидисциплинарного подхода для точной диагностики, ведения и подходящего лечения. Представленное клиническое наблюдение отражает проявление САКУТ-синдрома с описанием признаков и симптомов течения данного состояния и ведения данного заболевания специалистами узкого и широкого профиля. Учитывая тот факт, что многие из этих врожденных аномалий являются наследственными, достижения в области пренатальной диагностики, фетальной хирургии, а также таргетной терапии, несомненно, улучшают прогноз и качество жизни встретившихся с подобными аномалиями семей.

В последние годы стандартом медицинской помощи стало комплексное анатомическое обследование плода во II триместре. Основная цель этого обследования – выявление аномалий развития плода, при этом врожденные аномалии почек и мочевыводящих путей (САКУТ) составляют до 20% всех выявленных врожденных дефектов [7].

Для педиатрического звена важно установить правильный диагноз, чтобы обеспечить адекватное генетическое консультирование и предупредить родственников других возможных членов семьи, которым могли бы помочь специалисты на более ранних сроках при своевременной диагностике. Изучение причин развития и исходов САКУТ-синдрома продолжает оставаться важной проблемой для педиатров, нефрологов, урологов, генетиков.

Своевременная диагностика САКУТ-синдрома дает возможность контролировать течение заболевания и оценить темпы развития неблагоприятного исхода ХБП различной этиологии. Это, несомненно, поможет оптимизации терапевтической тактики основного заболевания и снижению инвалидизации детского населения. Ранняя диагностика и лечение САКУТ-синдрома у детей являются одной из важнейших задач педиатрической нефрологии в настоящее время.

Конфликт интересов. Авторы заявляют об отсутствии конфликта интересов.

Conflict of interests. The authors declare that there is not conflict of interests.

Литература / References

1. Capone VP, Morello W, Taroni F, Montini G. Genetics of Congenital Anomalies of the Kidney and Urinary Tract: The Current State of Play. *Int J Mol Sci* 2017; 18: 796. DOI: 10.3390/ijms18040796
2. Кутырло И.Э., Савенкова Н.Д. САКУТ-синдром у детей. *Нефрология*. 2017; 21 (3): 18–24. Kutyrla I.E., Savenkova N.D. САКУТ-синдром у детей. *Нефрология*. 2017; 21 (3): 18–24 (in Russian).
3. Renkema KJ, Winpred PJ, Scovorodkin IN et al. Novel Perspectives for understanding congenital anomalies of the kidney and urinary tract (САКУТ). *Nephrol Dial Transplant* 2011; 26 (14): 3841–51. DOI: 10.1093/ndt/gfr655
4. Talati AN, Webster CM, Vora NL. Prenatal genetic considerations of congenital anomalies of the kidney and urinary tract (САКУТ). *Prenatal Diagnosis* 2019; 39: 679–92. DOI: 10.1002/pd.5536
5. Danziger P, Berman DR, Luckritz K et al. Severe congenital anomalies of the kidney and urinary tract: epidemiology can inform ethical decision-making. *J Perinatol* 2016; 36: 954–9. DOI: 10.1038/jp.2016.107

6. Ishikura K, Uemura O, Hamasaki Y et al. Insignificant impact of VUR on the progression of CKD in children with CAKUT. *Pediatr Nephrol* 2016; 31:105–12. DOI: 10.1007/s00467-015-3196-1
7. Комарова О.В., Цыгин А.Н., Намазова-Баранова Л.С., Баранов А.А. Скорость прогрессирования хронической болезни почек различной этиологии у детей. *Нефрология*. 2016; 20 (2): 53–8. Komarova O.V., Tsygin A.N., Namazova-Baranova L.S., Baranov A.A. Skorost' progressirovaniia khronicheskoi bolezni pochek razlichnoi etiologii u detei. *Nefrologiia*. 2016; 20 (2): 53–8 (in Russian).
8. Лысова Е.В., Савенкова Н.Д. САКУТ-синдром в этиологической структуре хронической болезни почек у детей и подростков. *Нефрология*. 2017; 21 (3): 69–72. Lysova E.V., Savenkova N.D. CAKUT-sindrom v etiologicheskoi strukture khronicheskoi bolezni pochek u detei i podrostkov. *Nefrologiia*. 2017; 21 (3): 69–72 (in Russian).

ИНФОРМАЦИЯ ОБ АВТОРАХ

Мусоян Сима Фериковна – студентка Клинического института детского здоровья им. Н.Ф. Филатова ФГАОУ ВО «Первый МГМУ им. И.М. Сеченова» (Сеченовский Университет).
E-mail: sima.musoian1111@mail.ru

Соленова Анастасия Ивановна – студентка Клинического института детского здоровья им. Н.Ф. Филатова ФГАОУ ВО «Первый МГМУ им. И.М. Сеченова» (Сеченовский Университет).
E-mail: nastya21ss@mail.ru

Мамедова Александра Рустамовна – студентка Клинического института детского здоровья им. Н.Ф. Филатова ФГАОУ ВО «Первый МГМУ им. И.М. Сеченова» (Сеченовский Университет).
E-mail: a.mamedova03@mail.ru

Манина Марина Андреевна – ассистент каф. пропедевтики детских болезней студентка Клинического института детского здоровья им. Н.Ф. Филатова ФГАОУ ВО «Первый МГМУ им. И.М. Сеченова» (Сеченовский Университет).
E-mail: manina12345@mail.ru; ORCID: 0000-0003-2560-6722

Поступила в редакцию: 01.11.2023

Поступила после рецензирования: 16.11.2023

Принята к публикации: 16.11.2023

INFORMATION ABOUT THE AUTHORS

Sima F. Musoyan – Student, Sechenov First Moscow State Medical University (Sechenov University).
E-mail: sima.musoian1111@mail.ru

Anastasia I. Solenova – Student, Sechenov First Moscow State Medical University (Sechenov University).
E-mail: nastya21ss@mail.ru

Alexandra R. Mamedova – Student, Sechenov First Moscow State Medical University (Sechenov University).
E-mail: a.mamedova03@mail.ru

Marina A. Manina – Assistant, Sechenov First Moscow State Medical University (Sechenov University).
E-mail: manina12345@mail.ru;
ORCID: 0000-0003-2560-6722

Received: 01.11.2023

Revised: 16.11.2023

Accepted: 16.11.2023



Клинический случай

Вульвит и инфекция мочевыводящих путей у девочек

Н.А. Чеkeneва ✉

ФГАОУ ВО «Первый Московский государственный медицинский университет им. И.М. Сеченова» Минздрава России (Сеченовский Университет), Москва, Россия;

ФГБУ «Национальный медицинский исследовательский центр акушерства, гинекологии и перинатологии им. акад. В.И. Кулакова» Минздрава России, Москва, Россия

✉ 4ekeneva@gmail.com

Аннотация

Вульвит – одно из самых частых заболеваний при обращении на прием врача акушера-гинеколога. У девочек до 3 лет чаще встречаются неспецифический бактериальный, атопический, инфекционный вульвит и вульвит на фоне глистной инвазии. Для клинической картины специфичны гиперемия слизистой оболочки наружных половых органов, боль, жжение, зуд при мочеиспускании и в покое, а также возможны различные патологические выделения из половых путей. Часто вульвит сочетается с дерматитом промежности и перианальной области. Осложнениями неспецифического воспаления нередко являются сращение малых половых губ и инфекции мочевыводящих путей. Диагностику, лечение, реабилитацию и дальнейшее ведение таких девочек рекомендовано осуществлять врачам акушерам-гинекологам совместно с другими смежными специалистами, привлекать детского уролога, гастроэнтеролога, педиатра; при необходимости – дерматовенеролога, оториноларинголога, стоматолога, инфекциониста.

Ключевые слова: вульвит, уретрит, цистит, пиелонефрит, дерматит, атопический, бактериальный, инфекция, мочевыводящие пути, цистоскопия, синехии, сращение малых половых губ.

Для цитирования: Чеkeneва Н.А. Вульвит и инфекция мочевыводящих путей у девочек. Клинический разбор в общей медицине. 2023; 4 (11): 35–37. DOI: 10.47407/kr2023.4.11.00301

Clinical Case

Vulvitis and urinary tract infection in girls

Natalia A. Chekeneva ✉

Sechenov First Moscow State Medical University (Sechenov University), Moscow, Russia;

Kulakov National Medical Research Center for Obstetrics, Gynecology and Perinatology, Moscow, Russia

✉ 4ekeneva@gmail.com

Abstract

Vulvitis is one of the most common disorders with which people come to visit obstetrician-gynecologist. Nonspecific bacterial, atopic, infectious vulvitis and vulvitis associated with helminthiasis are most often found in girls under the age of 3 years. Hyperemic mucous membrane of the external genitalia, pain, burning, itching while urinating and at rest are specific clinical features of the disorder; abnormal genital discharge of various types can be also found. Vulvitis often comes along with perineal and perianal dermatitis. Labial fusion and urinary tract infections are common complications of nonspecific inflammation. Obstetricians-gynecologists are recommended to conduct diagnosis, treatment, rehabilitation and further follow-up of such girls in cooperation with other related experts, involve pediatric urologist, gastroenterologist, pediatrician; if necessary – dermatovenerologist, ENT physician, dentist, infectious disease specialist.

Key words: vulvitis, urethritis, cystitis, pyelonephritis, dermatitis, atopic, bacterial, infection, urinary tract, cystoscopy, synechiae, labial fusion.

For citation: Chekeneva N.A. Vulvitis and urinary tract infection in girls. *Clinical review for general practice*. 2023; 4 (11): 35–37 (In Russ.).

DOI: 10.47407/kr2023.4.11.00301

Вульвит – это воспалительное заболевание наружных половых органов, в частности всей области преддверия влагалища. Вагинит – это воспалительное заболевание слизистой оболочки стенок влагалища. Клиническая картина при вульвовагинитах включает комплекс симптомов: дискомфорт в области наружных (преддверие влагалища, малые половые губы, гимен) и внутренних (влагалище) половых органов, зуд, жжение, гиперемия слизистой, эрозии, язвы, патологические выделения из половых путей разной степени интенсивности.

Длительный неспецифический воспалительный процесс может привести к формированию сращений малых половых губ (синехий) [1, 2].

Ввиду анатомического расположения наружного отверстия уретры у девочек крайне важно проводить дифференциальную диагностику между воспалительными заболеваниями наружных половых органов и органов мочевыделительной системы [1, 3], особенно при наличии болезненности и дискомфорта при мочеиспускании, подозрении на уретрит, цистит, наличие восходящей инфекции мочевыводящих путей. Частым осложнением/сопутствующим заболеванием вульвитов, вульвовагинитов является инфекция мочевыводящих путей.

Представленный клинический случай подтверждает актуальность и необходимость междисциплинарного подхода при лечении патологии анатомически смежных систем органов.

Клинический случай

Пациентка Р., 7 мес, 1-я из тройни. Обратились на амбулаторный прием врача акушера-гинеколога в лечебно-диагностическое отделение ФГАОУ ВО «Первый Московский государственный медицинский университет им. И.М. Сеченова» Минздрава России (Сеченовский Университет) с жалобами на покраснение и высыпания в области промежности, беспокойство ребенка во время мочеиспускания.

Анамнез заболевания: первое обращение к педиатру в возрасте 4 мес, когда впервые были обнаружены изменения в клинических анализах мочи – лейкоцитоз до 10–20–30 клеток в поле зрения, эритроциты до 5–7 клеток в поле зрения, мутность, увеличение плотности, отсутствие прозрачности, бактерии до 3+/большое количество, оксалаты, аморфные фосфаты, нитриты. На протяжении последующих 3 мес ребенок несколько раз осмотрен педиатром и получал лечение: длительно применялись уроантисептики, диуретические средства растительного происхождения, противомикробные средства (нитрофуран); проведено 2 курса системной антибактериальной терапии (пенициллины, цефалоспорины) при наличии фебрильной температуры тела и признаках острого респираторного заболевания.

Status genitalis: интимная гигиена нарушена; наружные половые органы развиты правильно, клитор не увеличен; кожа промежности, больших и малых половых губ тонкая, атрофична, умеренно депигментирована, с мелкими папулами до 1–2 мм в диаметре (до 20 элементов на коже промежности и перианальной области, ягодич). Сращение малых половых губ между собой в области их уздечки на протяжении 7–8 мм, нежное, образует глубокий анатомический карман. Доступная осмотру область слизистой вульвы: выраженная гиперемия, наличие множественных мелких эрозий.

При бактериологическом исследовании посева средней порции мочи выявлены стафилококковая (10^6 КОЕ/мл), стрептококковая (10^5 КОЕ/мл), грибковая (*Candida* spp. 10^5 КОЕ/мл) инфекции; семейство энтеробактерий (кишечная палочка 10^7 КОЕ/мл). При проведении ультразвукового исследования органов мочевыделительной системы (проводились неоднократно) признаков патологии не обнаружено. Запланировано проведение цистоскопии.

При бактериологическом исследовании посева соскоба с области вульвы выявлены стафилококковая (10^7 КОЕ/мл), стрептококковая (10^5 КОЕ/мл) инфекции, семейство энтеробактерий (кишечная палочка 10^7 КОЕ/мл; клебсиелла 10^5 КОЕ/мл).

Диагноз: «Острый инфекционный вульвит. Сращение малых половых губ. Дерматит. Инфекция мочевыводящих путей».

Рекомендовано нормализовать гигиену, а именно – проведена подробная беседа для всех членов семьи, осуществляющих уход за девочкой. Назначено лечение: нестероидные противовоспалительные препараты для местного применения (бензидамина гидрохлорид 0,1%), местное и системное применение антимикотиче-

ских препаратов, местное применение крема клобетазола пропионата 0,05%, в том числе на область сращения малых половых губ.

Дополнительно ребенок был проконсультирован смежными специалистами – дерматовенерологом, аллергологом, инфекционистом, оториноларингологом. Сопутствующий диагноз: «Атопический дерматит. Поливалентная аллергия».

Длительность терапии до достижения стойкого клинического эффекта составила 3 нед.

На этапе реабилитации – коррекция гигиены, смена средств для стирки белья, максимальный отказ от одноразовых подгузников. Из местной терапии применялись наружно косметический крем на основе гиалуроновой кислоты, фитоэстрогены. Проведена коррекция рациона питания мамы, поскольку ребенок на грудном вскармливании. Динамическое наблюдение врачом акушером-гинекологом проводилось каждые 3 мес.

За время наблюдения в возрасте 1 года 4 мес был однократно рецидив сращения малых половых губ, по поводу которого проводилось кратковременное (в течение 7 дней) местное лечение препаратами эстриола 0,1%. На момент выхода статьи в печать девочке 2 года, жалоб нет, status genitalis – без патологических особенностей.

Обсуждение

Цель данной публикации – привлечь внимание специалистов детского возраста к проблеме вульвитов и инфекции мочевыводящих путей.

По данным литературы, основной причиной воспалительного процесса наружных половых органов у девочек до 3 лет является условно-патогенная флора, представленная *Staphylococcus epidermidis*, *Staphylococcus aureus*, *Staphylococcus saprophyticus*, *Streptococcus viridans*, *Streptococcus pyogenes*, *Enterococcus faecalis*, *Enterococcus faecium*, *Escherichia coli*, *Proteus mirabilis* и др. [4]. Этиология и патогенез вульвитов и вагинитов обусловлены в том числе физиологическими анатомическими особенностями и факторами риска возникновения воспалительных процессов наружных половых органов. Особое значение имеют нарушение защитной функции кожи и слизистой, отсутствие нормальной влажной микрофлоры матери во время беременности и родов; нарушение адаптации девочки в периоде новорожденности; низкое качество потребляемой пищи; общее экологическое неблагополучие; гипотрофия половых губ; физиологический недостаток эстрогенов; щелочная pH; анатомическая близость ануса и уретры, что увеличивает шанс бактериальной контаминации [1, 4, 5]; нарушение общей и интимной гигиены; частое и длительное купание в ванне; ношение тесной/грубой одежды; опорожнение мочевого пузыря при нефизиологичных условиях (прижимая колени к груди); частое использование дезодорирующего мыла, других раздражающих и агрессивных веществ; ожирение; длительное нахождение в одноразовых подгузниках, мокром белье, купальниках; хроническая мастур-

бация; наличие инородного тела, в том числе на области вульвы, промежности (остатки туалетной бумаги, салфеток и т.д.).

Следует помнить, что до 80% рецидивов неспецифических вульвовагинитов случается на фоне обострения экстрагенитальных заболеваний, нарушения интимной гигиены. Частота вульвовагинитов выше среди девочек с хроническими заболеваниями ЛОР-органов, частыми острыми респираторными инфекциями, депрессией клеточного иммунитета и наличием в организме реакций гиперчувствительности замедленного типа.

Таким образом, очевидно, что вульва и влагалище девочки являются благоприятной средой для роста патогенной микрофлоры [6, 7].

Пациентки с жалобами на дискомфорт, зуд, жжение и болезненность при мочеиспускании и воспалительные изменения наружных половых органов могут встретиться в практике не только врача акушера-гинеколога, но и педиатра, уролога, дерматолога, аллерголога, поэтому междисциплинарный подход к диагностике, лечению и наблюдению таких девочек очень актуален. Соблюдение этапности обследования и лечения вульвовагинитов в детском возрасте позволит снизить частоту рецидивов и хронизации данной патологии и избежать проблем в будущем.

Конфликт интересов. Автор заявляет об отсутствии конфликта интересов.

Conflict of interests. The author declares that there is not conflict of interests.

Литература / References

1. Уварова Е.В. Детская и подростковая гинекология. 2009; с. 79–98. Uvarova E.V. Pediatric and adolescent gynecology. 2009; p. 79–98 (in Russian).
2. Laufer MR, Emans SJ. Vulvovaginitis in the prepubertal child: clinical manifestations, diagnosis and treatment. 2021.
3. Детская и подростковая гинекология. Под ред. Дж.С. Санфилиппо, Э. Лора-Торре, В. Гомес-Лобо, науч. ред. пер. на рус. яз. Е.В. Уварова. 2023; с. 37–44, 115–29, 157–72. Pediatric and adolescent gynecology. Ed. J.S. Sanfilippo, E. Laura-Torre, V. Gomez-Lobo, sc. ed. E.V. Uvarova. 2023; p. 37–44, 115–29, 157–72 (in Russian).
4. Косых С.Л., Мозес В.Г. Диагностика и лечение вульвовагинитов у девочек. Мать и дитя. 2012; 4. Режим доступа: <https://cyberleninka.ru/article/n/diagnostika-i-lechenie-vulvovaginitov-u-devochek> (дата обращения: 04.12.2023).
5. Захарова И.Н., Коровина Н.А., Творогова Т.М. Вульвовагиниты в детском и подростковом возрасте. М., 2008. Zakharova I.N., Korovina N.A., Tvorogova T.M. Vulvovaginitis in childhood and adolescence. M., 2008 (in Russian).
6. Маркин Л.Б., Яковлева Э.Б. Детская гинекология. Справочник. Киев, 2004; с. 238–9. Markin L.B., Yakovleva E.B. Pediatric gynecology. Directory. Kyiv, 2004; With. 238–9 (in Russian).
7. Маслова И.О. Влагалищные выделения у девочек: этиология, клиника, диагностика, лечение. Педиатрия. 2005; 7 (2): 13–8. Maslova I.O. Vaginal discharge in girls: etiology, clinical picture, diagnosis, treatment. Pediatrics. 2005; 7 (2):13–8 (in Russian).

ИНФОРМАЦИЯ ОБ АВТОРЕ

Чекенева Наталья Александровна – врач акушер-гинеколог, врач ультразвуковой диагностики ФГАОУ ВО «Первый МГМУ им. И.М. Сеченова» (Сеченовский Университет), соискатель ученой степени канд. мед. наук ФГБУ «НМИЦ АГП им. акад. В.И. Кулакова». E-mail: 4ekeneva@gmail.com; ORCID: 0009-0008-6645-6648

Поступила в редакцию: 01.12.2023

Поступила после рецензирования: 05.12.2023

Принята к публикации: 07.12.2023

INFORMATION ABOUT THE AUTHOR

Natalia A. Chekeneva – obstetrician-gynecologist, ultrasound diagnostics doctor, Sechenov First Moscow State Medical University (Sechenov University), Kulakov National Medical Research Center for Obstetrics, Gynecology and Perinatology. E-mail: 4ekeneva@gmail.com; ORCID: 0009-0008-6645-6648

Received: 01.12.2023

Revised: 05.12.2023

Accepted: 07.12.2023



Клинический случай

Злокачественный коклюш у паллиативного пациента

А.С. Пестова^{✉1}, А.И. Аминова¹, А.С. Акопян², Г.В. Бердников², А.А. Грузинцева¹¹ФГАОУ ВО «Первый Московский государственный медицинский университет им. И.М. Сеченова» Минздрава России (Сеченовский Университет), Москва, Россия;²ГБУЗ «Детская городская клиническая больница №9 им. Г.Н. Сперанского» Департамента здравоохранения г. Москвы, Москва, Россия

✉pestova_a_s@staff.sechenov.ru

Аннотация

Коклюш является высококонтагиозным респираторным заболеванием. Несмотря на проводимую вакцинацию, заболевание является эндемичным в развивающихся и развитых странах. Новорожденные и дети, непривитые или частично иммунизированные, заболевают наиболее тяжело. Тяжесть симптомов зависит от таких факторов, как возраст пациента, сила иммунного ответа и степень системной бактериальной диссеминации. Наиболее тяжелой формой коклюша является злокачественный коклюш, который характеризуется выраженным лейкоцитозом, рефрактерной гипоксемией, легочной гипертензией и сердечно-легочными нарушениями. Данная статья посвящена клиническому наблюдению за пациентом со злокачественным течением коклюша.

Ключевые слова: коклюш, лейкомоидная реакция, злокачественный коклюш, дети.**Для цитирования:** Пестова А.С., Аминова А.И., Акопян А.С., Бердников Г.В., Грузинцева А.А. Злокачественный коклюш у паллиативного пациента. Клинический разбор в общей медицине. 2023; 4 (11): 38–40. DOI: 10.47407/kr2023.4.11.00302

Clinical Case

Malignant whooping cough in a palliative patient

Albina S. Pestova^{✉1}, Alfiya I. Aminova¹, Alexander S. Akopyan², German V. Berdnikov², Anna A. Gruzintseva¹¹Sechenov First Moscow State Medical University (Sechenov University), Moscow, Russia;²Speransky Children City Clinical Hospital №9, Moscow, Russia

✉pestova_a_s@staff.sechenov.ru

Abstract

Whooping cough is a highly contagious respiratory disease. Despite ongoing vaccination, the disease is endemic in developing and developed countries. Newborns and children who are not vaccinated or partially immunized become most severely ill. The severity of symptoms depends on factors such as the patient's age, the strength of the immune response, and the degree of systemic bacterial dissemination. The most severe form of pertussis is malignant pertussis, which is characterized by large leukocytosis, refractory hypoxemia, pulmonary hypertension and cardiopulmonary impairment. This article is devoted to the clinical observation of a patient with a malignant course of whooping cough.

Key words: pertussis, leukemoid reaction, malignant pertussis, children.**For citation:** Pestova A.S., Aminova A.I., Akopyan A.S., Berdnikov G.V., Gruzintseva A.A. Malignant whooping cough in a palliative patient. *Clinical review for general practice*. 2023; 4 (11): 38–40 (In Russ.). DOI: 10.47407/kr2023.4.11.00302

Коклюш – высококонтагиозное респираторное заболевание бактериальной этиологии, вызываемое *Bordetella pertussis*, эндемичное во всем мире. По данным отечественных авторов, показатель заболеваемости в 2018–2019 гг. находился на уровне от 7,1 до 9,81 на 100 тыс. населения. На протяжении последних 5 лет заболеваемость детей превышала заболеваемость взрослого населения в сотни раз. Отмечено увеличение частоты случаев заболевания коклюшем детей в возрасте 7–14 лет, что свидетельствует об активной циркуляции *B. pertussis* в популяции. В 2014 г. в мире зарегистрировано 24,1 млн случаев заболевания и 160 700 смертей от него среди детей в возрасте младше 5 лет [1, 2]. Коклюш проявляется кашлем, который может длиться в течение многих недель. Характерной особенностью кашля являются его приступообразный характер, наличие реприз [3]. В отличие от других респираторных заболеваний, вспышки, связанные с *B. pertussis*, не имеют четкой сезонности [4]. Новорожденные и дети, непривитые или частично иммунизированные, заболевают наиболее тяжело [5]. Тяжесть симптомов зависит

от таких факторов, как возраст пациента, сила иммунного ответа и степень системной бактериальной диссеминации [6]. Наиболее тяжелой формой коклюша является его злокачественная форма, которая характеризуется выраженным лейкоцитозом, рефрактерной гипоксемией, легочной гипертензией и сердечно-легочными нарушениями, с высокой заболеваемостью и смертностью [7].

Лейкемоидная реакция была впервые описана Крумбахаром в 1926 г. у пациентов с лейкозоподобной картиной крови (количество лейкоцитов в периферической крови $>50 \times 10^9$) [8]. Лейкоцитоз приводит к тромботической окклюзии микроциркуляторного русла легких и формированию легочной гипертензии [9]. Лейкемоидные реакции возникают в ответ на воздействие на организм бактериальных, вирусных инфекций, чрезвычайных стрессовых раздражителей, а также разнообразных патогенных факторов бактериальной и иной природы, вызывающих сенсибилизацию организма. Как правило, с устранением действия основного причинного фактора происходит и нормализация состава перифе-

рической крови [10]. К ключевым факторам патогенности *B. pertussis* относятся коклюшный токсин, аденилатциклазный гемолизин, дермонекротоксин, филаментозный гемагглютинин и фимбрии. Преобладающим токсином является коклюшный экзотоксин, который нарушает процесс выработки клеточной аденилатциклазы, что вследствие каскада реакций приводит к лейкоцитозу с лимфоцитозом [11].

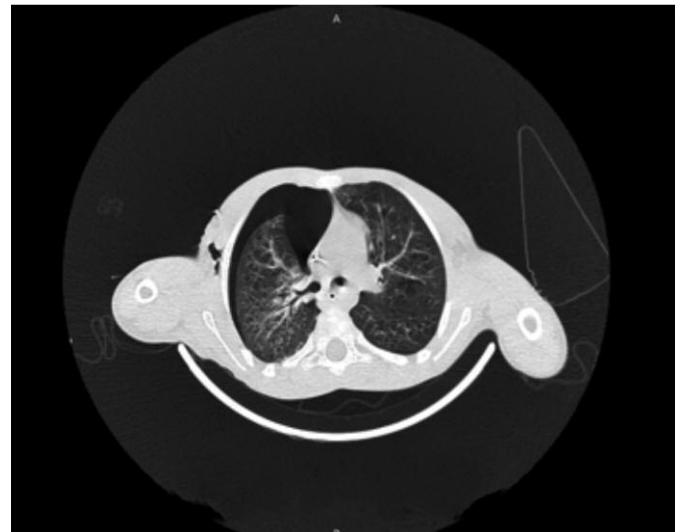Клинический случай

Ребенок С. 7 лет с жалобами на лихорадку, насморк, кашель, одышку поступил в многопрофильную детскую городскую клиническую больницу г. Москвы. Из анамнеза заболевания известно, что заболел около 1 нед назад, когда появились ежедневное повышение температуры тела до фебрильных значений, кашель, насморк. Был осмотрен педиатром по месту жительства, получал симптоматическую терапию. В последующем отмечалось ухудшение состояния – лихорадка до 40°C, усилился кашель, выросла одышка. Дома у младшего брата симптомы острой респираторной инфекции. Бригадой скорой медицинской помощи был доставлен в приемное отделение. Из анамнеза жизни известно, что ребенок от преждевременных родов на сроке 30 нед гестации. На первом году жизни был верифицирован диагноз «детский церебральный паралич». Симптоматическая эпилепсия. Оформлена инвалидность по основному заболеванию. Получает противосудорожную терапию. Пациент является паллиативным. Не вакцинирован (медицинский отвод).

При осмотре: состояние пациента тяжелое. Рост 104 см, масса тела 12 кг. Температура тела 37,4°C. Астенического телосложения, пониженного питания. Очаговой и менингеальной симптоматики нет. Судорог и их эквивалентов нет. Кожные покровы бледно-розовые, сыпи нет. Периферические отеки отсутствуют. Зев гиперемирован, в уголках рта геморрагические корки, в ротовой полости отмечаются афты, язык, слизистые обложены белым налетом, отмечается гнойное отделяемое из левого глаза. Контрактуры верхних и нижних конечностей. Дыхание самостоятельное. SpO₂ – 100% на фоне дотации O₂ лицевой маской. Дыхание через нос. Ритм дыхания регулярный. Частота дыхательных движений 30 в 1 мин. При аускультации легких дыхание проводится билатерально по всем полям, выслушиваются сухие хрипы, проводные, справа выслушиваются мелкопузырчатые хрипы, отмечаются сухой кашель, экспираторная одышка с участием вспомогательной мускулатуры, тахипноэ. Систолическое давление 105 мм рт. ст., диастолическое давление 67 мм рт. ст., частота сердечных сокращений 128 уд/мин. Тоны сердца звучные, ритмичные, шумы не выслушиваются. Живот при пальпации мягкий, безболезненный. Печень не выступает из-под края реберной дуги. Нижний край печени гладкий, пальпация безболезненная. Селезенка не пальпируется. Стул после начала заболевания был. Мочеиспускание по катетеру. Цвет мочи желтый.

Пациент С., 7 лет. Данные компьютерной томографии органов грудной клетки.

Patient S., aged 7. Computed tomography data of the chest organs.



В связи с тяжестью состояния был определен в отделение реанимации и интенсивной терапии.

При обследовании: в общем анализе крови гемоглобин 133,9 г/л, лейкоциты 125,66×10⁹/л, лимфоциты 51,19×10⁹/л, в динамике нарастание количества лейкоцитов до 136,64×10⁹/л. В биохимическом анализе крови обращает на себя внимание уровень аспартатаминотрансферазы 80 ЕД/л, С-реактивный белок 17,5 мг/л, лактатдегидрогеназа >665 ЕД/л, прокальцитонин 3,52 нг/мл, D-димер 2432 нг/мл. Антитела к *Sarocovirus* (SARS-CoV-2) класса иммуноглобулина М – отрицательно, иммуноглобулина G – 13,753. В слизи зева методом полимеразной цепной реакции обнаружена ДНК *B. pertussis*. ДНК *Candida albicans* – обнаружено.

На компьютерной томографии органов грудной клетки – КТ-признаки правостороннего пневмоторакса, пневмомедиастинума, узелков уплотнения паренхимы правого легкого диффузной локализации на фоне гиповентиляции, эмфиземы мягких тканей грудной клетки и шеи (см. рисунок).

На эхокардиографии – камеры сердца не расширены. Перегородки сердца интактны, толщина миокарда в пределах нормы. Систолическая и диастолическая функции обоих желудочков не нарушена. Жидкости в полости перикарда на момент осмотра не выявлено.

На ультразвуковом исследовании вен нижних конечностей – признаки тромбоза правой подвздошной вены, в динамике – без отрицательной динамики.

На основании проведенного обследования был установлен диагноз: «А37.0 Коклюш, вызванный *B. pertussis*, тяжелой степени тяжести. Осложнения основного заболевания: J93.8 Пневмоторакс справа. Пневмомедиастенум. Дренажирование правой плевральной полости; J96.0 Острая респираторная недостаточность; R65.0 Синдром системного воспалительного ответа инфекционного происхождения без органического нарушения». С учетом тяжести состояния, отягощенного преморбидного фона, паллиативного статуса пациента,

высокой гуморальной активности, наличия коморбидной патологии, высокой степени риска мультирезистентной флоры смешанного характера проводились системная антибактериальная терапия с использованием цефалоспоринов IV поколения, карбапенемов, противогрибковых препаратов, симптоматическая терапия, дренирование правой плевральной полости.

На фоне проводимой терапии количество лейкоцитов снизилось до $18,51 \times 10^3$ /мкл, С-реактивного белка – до 1,8 мг/л, на контрольной рентгенограмме органов грудной клетки воспалительные тени отчетливо не видны. Легочный рисунок обогащен во внутренних отделах. Тень сердца не расширена, смещена вправо. Контуры диафрагмы ровные, четкие, правый «приподнят», плевральные синусы свободные. В стабильном состоянии с удовлетворительной сердечно-легочной деятельностью пациент был выписан.

В работе А. Ganeshalingham и соавт. был проведен ретроспективный анализ историй болезни пациентов педиатрического профиля с января 2003 г. по август 2013 г. В исследование были включены 152 пациента с подтвержденным диагнозом «коклюш», из них 11 детей

имели злокачественный характер течения болезни. У всех детей со злокачественным коклюшем наблюдались один или несколько из следующих признаков – частота сердечных сокращений превышала 180 уд/мин, общее количество лейкоцитов превышало 25×10^9 /л, соотношение нейтрофилов и лимфоцитов превышало 1,0. Было показано, что клинические предикторы злокачественного коклюша можно выявить в течение первых 48 ч после поступления в больницу. Раннее выявление детей, подверженных риску злокачественного течения коклюша, позволит своевременно определить пациента в отделение интенсивной терапии с целью предупреждения и своевременной диагностики жизнеугрожающих состояний.

В представленном клиническом случае у пациента имеется ряд факторов тяжелого течения коклюша: паллиативный статус, отсутствие вакцинации, при поступлении в отделение – выраженная лейкомоидная реакция лимфоцитарного типа.

Конфликт интересов. Авторы заявляют об отсутствии конфликта интересов.

Conflict of interests. The authors declare that there is not conflict of interests.

Литература / References

1. Михеева И.В., Фомкина Н.Н., Михеева М.А. Современная эпидемиологическая и экономическая характеристика коклюша в Москве. Журнал инфектологии. 2019; 11 (1): 84–91. DOI: 10.22625/2072-6732-2019-11-1-84-91
Mikheeva I.V., Fomkina N.N., Mikheeva M.A. Modern epidemiological and economic characteristics of whooping cough in Moscow. Journal Infectology. 2019; 11 (1): 84–91. DOI: 10.22625/2072-6732-2019-11-1-84-91 (in Russian).
2. Yeung KHT, Duclos P, Nelson EAS, Hutubessy RCW. An update of the global burden of pertussis in children younger than 5 years: a modelling study. Lancet Infect Dis 2017; 9: 974–80. DOI: 10.1016/S1473-3099(17)30390-0
3. Decker MD, Edwards KM. Pertussis (Whooping Cough). J Infect Dis 2021; 224 (12; Suppl. 2): S310–S320. DOI: 10.1093/infdis/jiaa469. PMID: 34590129. PMCID: PMC8482022.
4. Kilgore PE, Salim AM, Zervos MJ, Schmitt HJ. Pertussis: Microbiology, Disease, Treatment, and Prevention. Clin Microbiol Rev 2016; 29 (3): 449–86. DOI: 10.1128/CMR.00083-15. PMID: 27029594. PMCID: PMC4861987.
5. Berger JT, Carcillo JA, Shanley TP et al. Critical pertussis illness in children: A multicenter prospective cohort study. Pediatr Crit Care Med 2013; 14: 110.
6. Paddock CD, Sanden GN, Cherry JD et al. Pathology and pathogenesis of fatal Bordetella pertussis infection in infants. Clin Infect Dis 2008; 47 (3): 328–38. DOI: 10.1086/589753
7. Maitre G, Schaffner D, Natterer J et al. Leukemoid Reaction in Infant Pertussis: Is There a Place for Hydroxyurea? A Case Report. Front Pediatr 2018; 6: 261. DOI: 10.3389/fped.2018.00261
8. Jumanne S, Nyundo A. A case of a 22-month-old boy with necrotizing pneumonia presenting with leukaemoid reaction misdiagnosed as leukaemia: a case report and review of the literature. Malawi Med J 2019; 31 (3): 223–6. DOI: 10.4314/mmj.v31i3.10. PMID: 31839893. PMCID: PMC6895389.
9. Cherry JD, Wendorf K, Bregman B et al. An observational study of severe pertussis in 100 infants ≤ 120 days of age. Pediatr Infect Dis J 2018; 37: 202–5.
10. Войцеховский В.В. Лейкемоидные реакции лимфоцитарного типа. Амурский медицинский журнал. 2020; 2 (30): 74–81.
Voitsehovskiy V.V. Leukemoid reactions of lymphocytic type. Amur Medical Journal 2020; 2 (30): 74–81 (in Russian).
11. Liao Y, Li WR, Zhu Y et al. Invasive Bordetella pertussis Infection in Infants: A Case Report. Open Forum Infect Dis 2022; 9 (10): ofac478. DOI: 10.1093/ofid/ofac478. PMID: 36225748. PMCID: PMC9547520.
12. Ganeshalingham A, McSharry B, Anderson B et al. Identifying Children at Risk of Malignant Bordetella pertussis Infection. Pediatr Crit Care Med 2017; 18 (1): e42–e47. DOI: 10.1097/PCC.0000000000001013

ИНФОРМАЦИЯ ОБ АВТОРАХ

Пестова Альбина Сергеевна – канд. мед. наук, ассистент каф. пропедевтики детских болезней Клинического института детского здоровья им. Н.Ф. Филатова ФГАОУ ВО «Первый МГМУ им. И.М. Сеченова» (Сеченовский Университет).
E-mail: pestova_a_s@staff.sechenov.ru;
ORCID: 0000-0002-8355-3457; SPIN-код: 2550-2621

Аминова Альфия Иршадовна – д-р мед. наук, проф. каф. пропедевтики детских болезней Клинического института детского здоровья им. Н.Ф. Филатова ФГАОУ ВО «Первый МГМУ им. И.М. Сеченова» (Сеченовский Университет).
E-mail: aminova_a_i@staff.sechenov.ru;
ORCID: 0000-0002-1951-6424; SPIN-код: 2529-8975

Акопян Александр Степанович – зав. инфекционным отд-нием №10 ГБУЗ «ДГКБ №9 им. Г.Н. Сперанского»

Бердников Герман Владимирович – врач-инфекционист, инфекционное отд-ние №10 ГБУЗ «ДГКБ №9 им. Г.Н. Сперанского»

Грузинцева Анна Андреевна – студентка 3-го курса Клинического института детского здоровья им. Н.Ф. Филатова ФГАОУ ВО «Первый МГМУ им. И.М. Сеченова» (Сеченовский Университет)

Поступила в редакцию: 30.10.2023

Поступила после рецензирования: 15.11.2023

Принята к публикации: 16.11.2023

INFORMATION ABOUT THE AUTHORS

Albina S. Pestova – Cand. Sci. (Med.), Sechenov First Moscow State Medical University (Sechenov University).
E-mail: pestova_a_s@staff.sechenov.ru;
ORCID: 0000-0002-8355-3457; SPIN code: 2550-2621

Alfiya I. Aminova – D. Sci. (Med.), Professor, Sechenov First Moscow State Medical University (Sechenov University).
E-mail: aminova_a_i@staff.sechenov.ru;
ORCID: 0000-0002-1951-6424; SPIN code: 2529-8975

Alexander S. Akopyan – Head of Infectious Diseases Department №10, Speransky Children City Clinical Hospital №9

German V. Berdnikov – Infectious Disease Doctor, Speransky Children City Clinical Hospital №9

Anna A. Gruzintseva – Student, Sechenov First Moscow State Medical University (Sechenov University)

Received: 30.10.2023

Revised: 15.11.2023

Accepted: 16.11.2023



Клинический случай. Туберкулезный лимфаденит у девочки 10 лет: о чем не надо забывать

А.И. Аминова^{✉1}, Л.И. Фельдфикс², А.И. Ибатуллина¹, Т.Ю. Ерюшова¹, Н.Н. Мурадова¹,
А.Д. Кондрашова¹, И.А. Щербанюк¹, А.А. Халилова¹, А.В. Чуканова¹

¹ ФГАОУ ВО «Первый Московский государственный медицинский университет им. И.М. Сеченова» Минздрава России (Сеченовский Университет), Москва, Россия;

² ГБУЗ «Детская городская клиническая больница №9 им. Г.Н. Сперанского» Департамента здравоохранения г. Москвы, Москва, Россия

[✉]aminova_a_i@staff.sechenov.ru

Аннотация

В работе представлен клинический случай туберкулеза множественных локализаций с наличием микобактерий туберкулеза с устойчивостью к противотуберкулезным препаратам (моксифлоксацину, амикацину, бекваквину), манифестирующего с вялотекущей лимфаденопатией подчелюстных лимфатических узлов у ребенка, прибывшего в Россию из Пакистана.

Ключевые слова: дети, мигранты, туберкулез, лимфаденопатия, лимфаденэктомия, лекарственная устойчивость.

Для цитирования: Аминова А.И., Фельдфикс Л.И., Ибатуллина А.И., Ерюшова Т.Ю., Мурадова Н.Н., Кондрашова А.Д., Щербанюк И.А., Халилова А.А., Чуканова А.В. Клинический случай. Туберкулезный лимфаденит у девочки 10 лет: о чем не надо забывать. Клинический разбор в общей медицине. 2023; 4 (11): 41–44. DOI: 10.47407/kr2023.4.11.00303

A clinical case. Tuberculous lymphadenitis in a 10-year-old girl: what should not be forgotten

Alfiya I. Aminova^{✉1}, Larisa I. Feldfiks², Aliya I. Ibatullina¹, Tatiana Yu. Eryushova¹,
Nigar N. Muradova¹, Anna D. Kondrashova¹, Ilona A. Shcherbanyuk¹, Aysun A. Khalilova¹,
Anna V. Chukanova¹

¹ Sechenov First Moscow State Medical University (Sechenov University), Moscow, Russia;

² Speransky Children City Clinical Hospital №9, Moscow, Russia

[✉]aminova_a_i@staff.sechenov.ru

Abstract

Tuberculosis is an infectious disease, with many forms and localizations, caused by *Mycobacterium tuberculosis*, which can affect any organs and tissues of the body. The paper presents a clinical case of tuberculosis of multiple locations, with the presence of resistance of *M. tuberculosis* to anti-tuberculosis drugs (moxifloxacin, amikacin, bedaquiline), manifesting with sluggish lymphadenopathy of the submandibular lymph nodes in a child who arrived in Russia from Pakistan.

Key words: child, migrants, tuberculosis, lymphadenopathy, lymphadenectomy, drug resistance.

For citation: Aminova A.I., Feldfiks L.I., Ibatullina A.I., Eryushova T.Yu., Muradova N.N., Kondrashova A.D., Shcherbanyuk I.A., Khalilova A.A., Chukanova A.V. A clinical case. Tuberculous lymphadenitis in a 10-year-old girl: what should not be forgotten. *Clinical review for general practice*. 2023; 4 (11): 41–44 (In Russ.). DOI: 10.47407/kr2023.4.11.00303

Туберкулез является основной причиной смертности от инфекций в мире. Дети составляют ~5–15% всех заболевших туберкулезом. По оценкам Всемирной организации здравоохранения в 2015 г. во всем мире туберкулезом страдали 1 млн детей; из них умирают более 136 тыс. в год. По оценкам другого исследования, 67 млн детей страдают латентным туберкулезом, который развивается в активную форму, причем ежегодно это происходит примерно у 850 тыс. детей [1]. К 2019 г. отмечается отрицательная динамика эпидемиологических данных по туберкулезу. По данным Всемирной организации здравоохранения, в 2019 г. заболели туберкулезом 10,0 млн человек (9,0–11,1 млн), из них 1,0 млн детей 0–14 лет; умерли 1,6 млн человек, из них 233 тыс. детей 0–14 лет, среди которых 80% – дети до 5 лет, 17% (39 тыс.) – с ВИЧ-инфекцией [2].

В Российской Федерации в настоящее время в течение последних 5 лет отмечается значительное снижение за-

болеваемости туберкулезом (по отчетным формам №8 и №33): с 12,4 на 100 тыс. детей 0–14 лет – в 2015 г. до 6,2 – в 2020 г. Заболеваемость детей 15–17 лет вдвое превышала заболеваемость детей 0–14 лет, однако была существенно ниже заболеваемости взрослых и составила в 2020 г. 12,7 на 100 тыс. подросткового населения (26,8 – в 2015 г.). Доля больных с бактериовыделением различалась в возрастных группах: 5–6 лет – 3,0%, 7–14 лет – 8,4%, 15–17 лет – 25,8% [3].

Однако существует риск ухудшения показателей заболеваемости в связи с усилением миграционных потоков из стран с неблагоприятной эпидемиологической ситуацией по туберкулезу и снижением врачебной настороженности в отношении данной инфекции. Еще в 2013 г. данные Организации Объединенных Наций показали, что глобальное число мигрантов составило 232 млн, что связано с военными конфликтами и финансовыми проблемами на территории их государств [4–7]. У лиц, при-

ехавших из стран с низким доходом, туберкулез возникает по одной из трех причин:

- 1) либо мигранты из-за границы имеют активный туберкулез по прибытии;
- 2) либо мигранты имеют дистанционно приобретенную латентную туберкулезную инфекцию, которая реактивируется после прибытия;
- 3) либо мигранты заражаются туберкулезом по прибытии.

Проблемой в детской фтизиатрии является рост заболеваемости в связи с миграцией населения с эпидемиологически неблагоприятных территорий по туберкулезу, низкой комплаентностью при лечении туберкулеза в развивающихся странах, что формирует лекарственную устойчивость микобактерий туберкулеза.

Клиническая картина туберкулеза в детской возрастной группе отличается от таковой у взрослых, что делает туберкулез особой проблемой:

- а) риск развития заболевания после заражения выше у детей, а латентный период короче по сравнению с взрослым;
- б) у детей выше вероятность развития внелегочного туберкулеза и тяжелого течения заболевания;
- в) клиничко-рентгенологические проявления неоднородны и часто неспецифичны;
- г) у детей сбор проб на микробиологическое исследование затруднен, заболевание чаще носит малобацилярный характер [8–11].

Цель исследования – демонстрация клинического случая туберкулеза шейных лимфатических узлов (ЛУ) у девочки, прибывшей из страны, эпидемиологически неблагоприятной в отношении данного заболевания.

Пациентка Б., девочка 10 лет, поступила в многопрофильную детскую городскую клиническую больницу г. Москвы с жалобами на увеличенные, уплотненные ЛУ в подчелюстной области слева и справа.

Из анамнеза жизни известно, что ребенок из многодетной семьи. В июне 2021 г. прибыла с родителями в РФ из Пакистана. В Пакистане семья проживала в сельской местности, девочка летом часто употребляла молоко без термической обработки, контактировала с домашними животными (коровами, лошадьми). У матери пациентки в 2009–2010 гг. (до рождения дочери) был диагностирован туберкулез легких. Получала лечение в течение 6 мес. В настоящий момент лечение не получает. Девочка вакцинирована по календарю (со слов отца): БЦЖ в 1–1,5 года, рубец 8 мм.

Анамнез заболевания. В течение двух лет родители периодически отмечали увеличение подчелюстных и шейных ЛУ. В январе 2022 г. обратились в частную клинику г. Москвы, где на ультразвуковом исследовании мягких тканей шеи был заподозрен абсцесс слюнной железы. Девочка экстренно направлена в хирургическое отделение ГБУЗ г. Москвы «Морозовская детская городская клиническая больница» с жалобами на увеличение ЛУ в области шеи (со слов папы, в течение 5 мес). В приемном отделении диагноз не подтвердился, при осмотре слева в области шеи выявлено мяг-

кое опухолевидное образование 3,0×2,5 см, болезненное, малоподвижное. На ультразвуковом исследовании мягких тканей визуализирован деструктивно измененный ЛУ? 25×15 мм, с неровными контурами, с эконеоднородной аваскулярной жидкостной зоной в центре до 11 мм, кровоток по периферии усилен, рядом выявлены увеличенные до 12–13 мм ЛУ с увеличенным кровотоком в режиме цветового доплеровского картирования, окружающие ткани умеренно инфильтрированы. В общем анализе крови отмечался умеренный относительный лимфоцитоз (до 44%). В связи с отсутствием показаний к хирургическому вмешательству девочка выписана с рекомендациями провести дообследование амбулаторно. До апреля 2022 г. ЛУ увеличивались, к врачу не обращались, лечение не получали. В апреле 2022 г. девочка стала жаловаться на боли в горле при глотании и увеличение шейных ЛУ, была направлена на госпитализацию в ГБУЗ «Детская городская клиническая больница №9 им. Г.Н. Сперанского» в связи с обнаружением в крови вируса Эбштейна–Барр (положительный результат полимеразной цепной реакции).

Физикальный статус. Антропометрические данные: масса тела 35 кг; длина тела 140 см; индекс массы тела 17,8 кг/м². Рост и масса тела соответствуют возрасту (все показатели в интервале 15–85-го перцентиля или -1 и +1 SSD), масса тела соответствует росту (все показатели в пределах 15–85-го перцентиля или -1 и +1 SSD).

Общее состояние средней тяжести, сознание ясное, конституция нормостеническая, питание удовлетворительное. Кожные покровы бледно-розовые, чистые. Развитие подкожно-жировой клетчатки умеренное, распределение равномерное. Тургор сохранен. ЛУ: подчелюстные и переднешейные справа до 10 см, плотные, безболезненные, спаяны между собой, малоподвижные, кожа на поверхности ЛУ без изменений, слева ЛУ плотные до 5–7 см, безболезненные, не спаяны, околоушные ЛУ единичные (рис. 1). Слизистая оболочка зад-

Рис. 1. Увеличенные подчелюстные и переднешейные ЛУ.
Fig. 1. Enlarged submandibular and anterolateral lymph nodes.

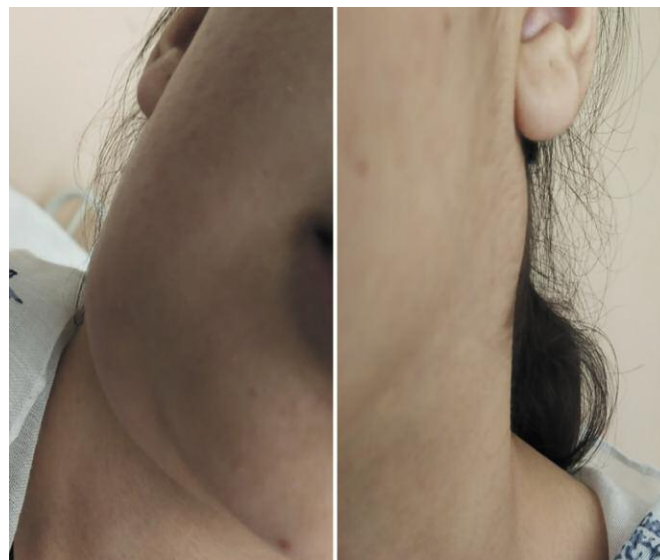
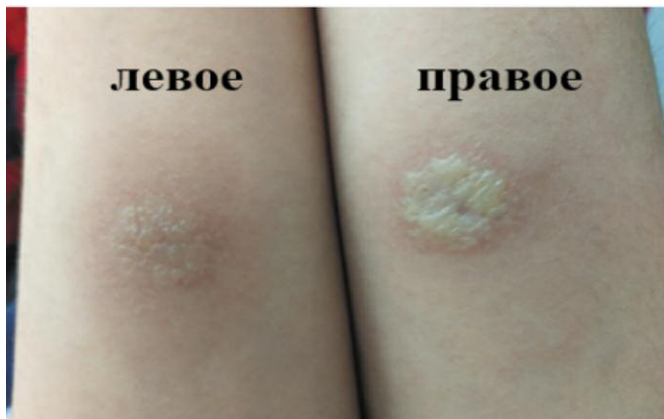

Рис. 2. Результаты пробы Манту и Диаскинтеста через 72 ч.
Fig. 2. Results of the Mantoux test and Diaskintest after 72 hours.



ней стенки глотки – с фолликулярной гиперплазией; небные дужки гиперемированы.

Обследование. В анализе крови относительное количество лимфоцитов 26,36% (норма 30–46%), отмечается умеренное повышение С-реактивного белка до 9,3 мг/л (норма 0,1–8,2 мг/л). Иммуноферментный анализ крови – обнаружены антитела класса иммуноглобулина G к *Coronavirus* (SARS-CoV-2) – 642,65 (референс <10), к *Cytomegalovirus* – более 250,0, к *Toxoplasma gondii* – 29,7. Полимеразная цепная реакция крови на ДНК вируса Эпштейна–Барр слабоположительная.

При проведении ультразвукового исследования ЛУ при сканировании боковых поверхностей шеи, подчелюстных областей определяются множественные ЛУ шаровидной формы с неровными, относительно четкими контурами, с тенденцией к агломерации, образованию «пакетов». Общий размер справа – 55×29 мм, слева – 35×21 мм. Нормальная эхоструктура ЛУ не прослеживается. Ткань пониженной эхогенности с множественными гипоэхогенными зонами. При цветовом доплеровском картировании кровотоков мозаичен, с зонами усиления/ослабления. Ход сосудов хаотичен. Выявлены признаки лимфоидной метаплазии, отмечается отсутствие нормальной дифференцировки.

При компьютерной томографии (КТ) органов грудной клетки определена КТ-картина билатеральных патологических образований шеи неясного генеза. Убедительных КТ-данных в пользу наличия инфильтративных и очаговых изменений легочной паренхимы не получено, КТ-признаки петрификации внутригрудных ЛУ.

При проведении МРТ шеи установлены конгломераты ЛУ в правой нижнечелюстной области размерами

37×23×31 мм, аналогично слева размерами 20×25×28 мм, признаки воспаления отсутствовали.

Для исключения туберкулеза проведены пробы: правое предплечье – реакция Манту, левое предплечье – Диаскинтест. Проба Манту – гиперергическая реакция, папула 20 мм; Диаскинтест 0,1 мл – папула 15 мм (рис. 2).

На основании жалоб, анамнеза заболевания, данных физикального, лабораторных и инструментальных методов обследования был поставлен диагноз «острый шейный лимфаденит вероятно туберкулезной этиологии». Ребенок выписан под наблюдение участкового врача-педиатра и фтизиатра по месту жительства.

Через 10 дней после выписки из стационара ребенок поступил в ФГБУ «Национальный медицинский исследовательский центр фтизиопульмонологии и инфекционных заболеваний» Минздрава России, где находился на лечении с диагнозом: «Туберкулез периферических ЛУ, шейная группа, двусторонний, фаза абсцедирования. Остаточные изменения перенесенного первичного туберкулезного комплекса S8 левого легкого. I группа диспансерного наблюдения». Была выполнена подчелюстная лимфаденэктомия справа (в операционном материале – ДНК микобактерий туберкулеза, лекарственная устойчивость к фторхинолонам). На биопсии выявлены сливающиеся очаги гранулематозного воспаления с некрозом в центре. Получена ДНК микобактерий туберкулеза, чувствительных к изониазиду, рифампицину, бактериологический посев с лекарственной устойчивостью к амикацину, бедаквилину, моксифлоксацину. Назначена противотуберкулезная терапия по I режиму химиотерапии в интенсивную фазу – не менее 4 мес 4 противотуберкулезных препарата: изониазид 0,45 г, рифампицин 0,3 г, пиразинамид 0,75 г, этамбутол 0,6 г перорально. На фоне лечения отмечалась положительная динамика.

Таким образом, представлен клинический случай туберкулеза у девочки из эпидемически неблагополучной территории, проживающей в семье, где имелись случаи туберкулеза у родственников. Трудность постановки диагноза обусловлена вялотекущим, атипичным течением, необходимостью проводить дифференциальную диагностику с другими лимфаденопатиями, низкой фтизиатрической настороженностью врачей. В представленном клиническом случае верификация окончательного диагноза и назначение специфического лечения произошли только через год после приезда девочки в РФ.

Конфликт интересов. Авторы заявляют об отсутствии конфликта интересов.

Conflict of interests. The authors declare that there is not conflict of interests.

Литература / References

1. Velayati AA. Tuberculosis in children. *Int J Mycobacteriol* 2016; 5 (Suppl. 1): S1–S2. DOI: 10.1016/j.ijmyco.2016.10.038; PMID: 28043486.
2. Available at: https://www.who.int/tb/publications/global_report/gt-br2018_executive_summary.pdf.
3. Туберкулез у детей. Клинические рекомендации РФ. 2022. Режим доступа: <https://diseases.medelement.com/disease/84-2022/17149> Tuberculosis in children. Clinical recommendations of the Russian Federation. 2022. Available at: <https://diseases.medelement.com/disease/84-2022/17149> (in Russian).
4. United Nations Department of Economic and Social Affairs Population Division. International migration report 2013. Geneva: United Nations, 2013.
5. International Organisation for Migration. World migration report 2015. Geneva: IOM, 2015.

6. Gilbert RL, Antoine D, French CE et al. The impact of immigration on tuberculosis rates in the United Kingdom compared with other European countries. *Int J Tuberc Lung Dis* 2009; 13: 645–51.
7. Foreign-born population (indicator). 2016. Available at: <https://data.oecd.org/migration/foreign-born-population.htm#indicator-chart> (accessed 19.01.2016).
8. Lamb GS, Starke JR. Tuberculosis in Infants and Children. *Microbiol Spectr* 2017; 5 (2): 1–27.
9. Mandal N, Anand PK, Gautam S et al. Diagnosis and treatment of paediatric tuberculosis: An insight review. *Crit Rev Microbiol* 2017; 43 (4): 466–80.
10. Britton P, Perez-Velez CM, Marais BJ. Diagnosis, treatment and prevention of tuberculosis in children. *N S W Public Health Bull* 2013; 24 (1): 15–21.
11. Carvalho I, Goletti D, Manga S et al. Managing latent tuberculosis infection and tuberculosis in children. *Pulmonology* 2018; 24 (2): 106–14.

ИНФОРМАЦИЯ ОБ АВТОРАХ

Аминова Альфия Иршадовна – д-р мед. наук, проф. каф. пропедевтики детских болезней Клинического института детского здоровья им. Н.Ф. Филатова ФГАОУ ВО «Первый МГМУ им. И.М. Сеченова» (Сеченовский Университет). E-mail: aminova_a_i@staff.sechenov.ru; ORCID: 0000-0002-1951-6424; SPIN-код: 2529-8975

Фельдфикс Лариса Изевна – зав. инфекционным отд-нием №11 ГБУЗ «ДГКБ №9 им. Г.Н. Сперанского»

Ибатуллина Алия Ильнарловна – студентка 4-го курса Клинического института детского здоровья им. Н.Ф. Филатова ФГАОУ ВО «Первый МГМУ им. И.М. Сеченова» (Сеченовский Университет). E-mail: ilnarovna99@mail.ru

Ерюшова Татьяна Юрьевна – ассистент каф. пропедевтики детских болезней Клинического института детского здоровья им. Н.Ф. Филатова ФГАОУ ВО «Первый МГМУ им. И.М. Сеченова» (Сеченовский Университет). E-mail: eryushova_t_yu@staff.sechenov.ru

Мурадова Нигар Намиг кызы – студентка 3-го курса Клинического института детского здоровья им. Н.Ф. Филатова ФГАОУ ВО «Первый МГМУ им. И.М. Сеченова» (Сеченовский Университет). E-mail: nmuradova631@gmail.com

Кондрашова Анна Дмитриевна – студентка 4-го курса Клинического института детского здоровья им. Н.Ф. Филатова ФГАОУ ВО «Первый МГМУ им. И.М. Сеченова» (Сеченовский Университет)

Щербанюк Илона Андреевна – студентка 3-го курса Клинического института детского здоровья им. Н.Ф. Филатова ФГАОУ ВО «Первый МГМУ им. И.М. Сеченова» (Сеченовский Университет). E-mail: sherbanyukilona@yandex.ru

Халилова Айсун Аббасали кызы – студентка 3-го курса Клинического института детского здоровья им. Н.Ф. Филатова ФГАОУ ВО «Первый МГМУ им. И.М. Сеченова» (Сеченовский Университет). E-mail: aysskh@mail.ru

Чуканова Анна Витальевна – студентка 3-го курса Клинического института детского здоровья им. Н.Ф. Филатова ФГАОУ ВО «Первый МГМУ им. И.М. Сеченова» (Сеченовский Университет). E-mail: chukanovaaaa@gmail.com

Поступила в редакцию: 30.10.2023

Поступила после рецензирования: 07.11.2023

Принята к публикации: 16.11.2023

INFORMATION ABOUT THE AUTHORS

Alfiya I. Aminova – D. Sci. (Med.), Professor, Sechenov First Moscow State Medical University (Sechenov University). E-mail: aminova_a_i@staff.sechenov.ru; ORCID: 0000-0002-1951-6424; SPIN code: 2529-8975

Larisa I. Feldfiks – Head of the Infectious Diseases Department №11, Speransky Children City Clinical Hospital №9

Aliya I. Ibatullina – Student, Sechenov First Moscow State Medical University (Sechenov University). E-mail: ilnarovna99@mail.ru

Tatiana Yu. Eryushova – Assistant, Sechenov First Moscow State Medical University (Sechenov University). E-mail: eryushova_t_yu@staff.sechenov.ru

Nigar N. Muradova – Student, Sechenov First Moscow State Medical University (Sechenov University). E-mail: nmuradova631@gmail.com

Anna D. Kondrashova – Student, Sechenov First Moscow State Medical University (Sechenov University)

Iлона A. Shcherbanyuk – Student, Sechenov First Moscow State Medical University (Sechenov University). E-mail: sherbanyukilona@yandex.ru

Aysun A. Khalilova – Student, Sechenov First Moscow State Medical University (Sechenov University). E-mail: aysskh@mail.ru

Anna V. Chukanova – Student, Sechenov First Moscow State Medical University (Sechenov University). E-mail: chukanovaaaa@gmail.com

Received: 30.10.2023

Revised: 07.11.2023

Accepted: 16.11.2023



Актуальные статьи в профильных зарубежных журналах

Relevant articles published in the specialized foreign journals

КАРДИОЛОГИЯ

Ранняя диагностика острого миокардита или дилатационной кардиомиопатии у детей до двух лет

Yasir A, Heidemann SM. Early Diagnosis of Acute Myocarditis or Dilated Cardiomyopathy in Children Younger Than 2 Years. *Pediatric Emergency Care* 2023; 39 (10): 751–4.

Диагностировать острый миокардит или дилатационную кардиомиопатию (ДКМП) при первичном обращении у ребенка до двух лет трудно, потому что жалобы наводят на мысль об инфекции дыхательных путей. Целью настоящего исследования было определить, позволяют ли признаки, симптомы и диагностические исследования (за исключением выполняемых при сердечной недостаточности), регулярно проводимые в отделении неотложной помощи, отличить детей до двух лет с острым миокардитом или ДКМП от детей с болезнями органов дыхания.

С 1 января 2009 г. по 31 декабря 2020 г. были изучены истории болезни 64 детей раннего возраста – 32 случая и 32 пациента из контрольной группы. Пациенты были сопоставимы по возрасту, причине и времени поступления в отделение. Выполнен анализ признаков, симптомов и показателей газов крови.

Медиана возраста составила 6,5 (0,5–22) мес в обеих группах. У детей раннего возраста, поступивших с признаками сердечной недостаточности, такими как шумы в сердце ($p=0,002$), замедление наполнения капилляров ($p=0,024$), холодные покрытые пятнами конечности ($p=0,002$), слабая перфузия ($p=0,001$) и гепатомегалия ($p<0,001$), чаще диагностировали острый миокардит или ДКМП по сравнению с контрольной группой, имевшей болезни органов дыхания. Дети раннего возраста с повышенной температурой тела ($p=0,017$), заложенностью носа ($p<0,001$), ринореей ($p<0,001$), кашлем ($p<0,001$) и свистящими хрипами ($p<0,001$) чаще страдали заболеваниями органов дыхания, чем острым миокардитом или ДКМП. В отличие от детей с болезнями органов дыхания, у детей раннего возраста с острым миокардитом или ДКМП имели место снижение парциального давления углекислого газа [30 (14–116) против 40 (31–59) мм рт. ст., $p<0,001$], снижение уровня бикарбонатов [16,7 (6,3–23,4) против 21,7 (16–28,4), $p<0,001$] и показатель насыщения крови кислородом выше 95% ($p=0,004$). Многофакторный анализ показал, что у детей раннего возраста с тахикардией в отсут-

ствии повышенной температуры тела и метаболического ацидоза, имевших показатель насыщения крови кислородом выше 95%, вероятность острого миокардита или ДКМП была выше, чем у детей без указанных симптомов.

Детей до двух лет, поступающих в отделение неотложной помощи с тахикардией в отсутствие повышенной температуры тела и метаболического ацидоза и высокими показателями насыщения крови кислородом, необходимо обследовать на предмет выявления острого миокардита или ДКМП.



НЕОТЛОЖНАЯ ПОМОЩЬ

Разработка модели для выявления детей с повышенной температурой тела, имеющих низкий риск развития мультисистемного воспалительного синдрома

Lubell TR, Gorelik M, Abel D, Fischer AM, Apfel G, Ryan K, Wang T, Anderson BR, Farooqi KM, Dayan PS. Development of a Model to Identify Febrile Children at Low Risk for Multisystem Inflammatory Syndrome. *Pediatr Emerg Care* 2023; 39 (7): 476–81. DOI: 10.1097/PEC.0000000000002983. PMID: 37383008.

Определение случая мультисистемного воспалительного синдрома у детей (МВС-Д) является широким и охватывает симптомы и признаки, обычно наблюдаемые у детей с повышенной температурой тела. Нашей целью было выявить клинические предикторы, которые по отдельности или в совокупности позволили бы идентифицировать детей с низким риском развития МВС-Д среди поступивших в отделение неотложной помощи.

Проведено одноцентровое ретроспективное исследование не имеющих других заболеваний детей в возрасте от 2 мес до 20 лет, поступивших в отделение неотложной помощи с высокой температурой и прошедших лабораторные исследования для выявления МВС-Д с 15 апреля по 31 октября 2020 г. Из исследования исключили детей, у которых был диагностирован синдром Кавасаки. Результатом был диагноз МВС-Д, установленный в соответствии с критериями Центров по контролю и профилактике заболеваний. Выполнен множественный логистический регрессионный анализ с целью определить переменные, независимо связанные с МВС-Д.

Проведен анализ 33 пациентов с МВС-Д и 128 пациентов без МВС-Д. Из 33 пациентов с МВС-Д 16 (48,5%) человек имели низкое для их возраста артериальное давление, признаки гипоперфузии или нуждались в ионотропной поддержке. Четыре переменные были независимо связаны с наличием МВС-Д. Это установленный или предполагаемый контакт с вирусом SARS CoV-2 (скорректированное отношение шансов – ОШ 4,0; 95% доверительный интервал – ДИ 1,4–11,9) и следующие три симптома и признака: боль в животе в анамнезе (скорректированное ОШ 4,8; 95% ДИ 1,7–15,0), конъюнктивальная инъекция (скорректированное ОШ 15,2; 95% ДИ 5,4–48,1) и сыпь на ладонях или подошвах (скорректированное ОШ 12,2; 95% ДИ 2,4–69,4). Дети имели низкий риск развития МВС-Д, если у них отсутствовали три симптома и признака (чувствительность 87,9%, 95% ДИ 71,8–96,6; специфичность 62,5%, 95% ДИ 53,5–70,9; прогностическая ценность отрицательного результата 95,2%, 95% ДИ 88,3–98,7). Из четырех пациентов с МВС-Д, у которых отсутствовали все три фактора, двое выглядели больными в момент поступления в отделение неотложной помощи, а у двух других отсутствовало вовлечение в патологический процесс сердечно-сосудистой системы.

Совокупность трех клинических симптомов и признаков демонстрировала умеренную или высокую чувствительность, а также высокую прогностическую ценность отрицательного результата при выявлении детей с повышенной температурой тела, имевших низкий риск развития МВС-Д. После валидации эти факторы помогут врачам-клиницистам определять необходимость лабораторного исследования на МВС-Д или возможность отказа от него в периоды преобладания инфекции, вызванной SARS-CoV-2, у детей с повышенной температурой тела.



ПУЛЬМОНОЛОГИЯ

COVID-19 у детей: корреляции между клиническими и визуализационными аспектами

Ali HA, Mohammad SA. Pediatric COVID-19: Correlations between Clinical and Imaging Perspectives. *Pulm Med* 2023; 2023: 4159651. DOI: 10.1155/2023/4159651. PMID: 37179531; PMCID: PMC10171977.

Несмотря на то что вызванная SARS-CoV-2 инфекция встречается преимущественно у взрослых, в последнее время сообщают о росте числа инфицированных детей. Однако данных о значении методов визуализации для определения тяжести состояния при этом пандемическом заболевании немного.

Целью исследования было продемонстрировать взаимосвязь между результатами клинического обследования и данными рентгенографии при COVID-19, а также определить наиболее эффективные стратегии прогнозирования тяжести заболевания у детей на основании

клинических данных и результатов рентгенологического исследования.

Пациенты и методы. В этом наблюдательном исследовании приняли участие 80 детей с подтвержденным COVID-19. Исследуемых пациентов разделили на категории в зависимости от тяжести заболевания и наличия сопутствующих заболеваний. Проведен анализ результатов клинического обследования пациентов, рентгенографии органов грудной клетки и компьютерной томографии (КТ). Зафиксированы результаты оценки пациентов с применением шкал оценки тяжести состояния на основании клинических данных и результатов рентгенологического исследования. Проанализирована взаимосвязь между показателями тяжести, полученными на основании изучения клинических данных и данных рентгенографии.

Обнаружены значимые связи между тяжелым или крайне тяжелым заболеванием и отклонениями от нормы, выявленными во время рентгенологического исследования ($p=0,009$). Кроме того, значения, полученные в результате оценки данных рентгенологического исследования грудной клетки и тяжести заболевания на основании КТ, быстрой оценки анамнеза, а также оценки pO_2 , данных инструментального обследования и связанной с COVID одышки (RAPID-COVID), были значимо выше у пациентов с тяжелой инфекцией ($p<0,001$, $<0,001$ и $0,001$) и пациентов с сопутствующими заболеваниями ($p=0,005$, $0,002$ и $<0,001$).

Хотя сообщают, что у детей чаще встречаются легкие формы COVID-19, в ходе исследования было зафиксировано несколько случаев заболевания разной степени тяжести. Это могло быть связано с тем, что в центр, где оказывают высокоспециализированную медицинскую помощь, чаще поступают лица с сопутствующими заболеваниями. Это показывает, что тяжелые формы заболевания не так редко встречаются у детей с COVID-19, как сообщали ранее, и диктует необходимость срочно разработать педиатрическую систему оценки тяжести для раннего выявления пациентов из группы высокого риска, склонных к развитию тяжелых форм заболевания, чтобы замедлить его прогрессирование.

Полученные результаты показали, что у 43,7% пациентов результаты КТ были нормальными. Вызванная COVID-19 пневмония обнаружена у 39% пациентов. Кроме того, у 45,0% имело место поражение обоих легких. Чаще всего были поражены нижние доли легких (81,3%), при этом у 8,9% из этих пациентов была затронута только одна доля легкого. Симптом ореола присутствовал у 2,2% пациентов, принявших участие в исследовании.

Полученные результаты согласуются с исследованиями F. Palabiyik и соавт., обнаруживших, что двусторонняя пневмония и мультифокальная пневмония были заболеваниями, наиболее часто выявляемыми при рентгенологическом исследовании, в то время как вовлечение в патологический процесс одной доли легкого имело место в 27% случаев. При этом в 69% случаев были поражены нижние доли, чаще всего была затронута нижняя доля левого легкого. Кроме того, полу-

ченными нами результаты визуализационных исследований и их распределение согласуются с представленными в литературе о COVID-19 как у детей, так и у взрослого населения.

Что касается проведенного нами анализа, стоит отметить, что нормальные результаты рентгенологического исследования, полученные у 43,8% обследованных пациентов, преимущественно имевших легкую или умеренную тяжесть заболевания, показывают, что визуализация органов грудной клетки может не потребоваться. Она также может повысить риск радиационного облучения у этих групп пациентов.

Различия между нашим исследованием и более ранними исследованиями можно объяснить разнообразием возрастных групп, задействованных в разных исследованиях. Кроме того, у большей части изученной нами популяции имело место тяжелое заболевание.

На основании представленных выше результатов рекомендуется обеспечить повышение осведомленности детских рентгенологов и врачей-клиницистов об основных рентгенологических находках, в особенности патологического характера, таких как двусторонние перибронхиальная инфильтрация и участки уплотнения, двусторонняя или односторонняя сегментарная консолидация, плевральный выпот и пневмоторакс.

Визуализация органов грудной клетки у детей с COVID-19 может иметь значение для оценки тяжелых случаев инфекции у детей и состояния инфицированных детей с сопутствующими заболеваниями, особенно на ранних стадиях болезни. Кроме того, совместное использование специфических шкал оценки COVID-19 на основании клинических и рентгенологических данных, по-видимому, представляет собой эффективный метод оценки степени тяжести заболевания.



ГАСТРОЭНТЕРОЛОГИЯ

Интерактом рецептора витамина D и STAT6 регулирует ответ эпителиального барьера пищевода на сигнализацию IL13

Brusilovsky M, Rochman M, Shoda T, Kotliar M, Caldwell JM, Mack LE, Besse JA, Chen X, Weirauch MT, Barski A, Rothenberg ME. Vitamin D receptor and STAT6 interactome governs oesophageal epithelial barrier responses to IL-13 signalling. *Gut* 2023; 72 (5): 834–45. DOI: 10.1136/gutjnl-2022-327276. Epub 2022 Aug 2. PMID: 35918104; PMCID: PMC9892355.

Вклад нехватки витамина D в патогенез аллергических заболеваний остается неясным. Целью работы было определить вклад дефицита витамина D в развитие аллергического воспаления пищевода.

Мы исследовали распределение в геноме и функцию рецептора витамина D (VDR) и STAT6, используя гистологические методы, молекулярную визуализацию, обнаружение мотивов и метагеномный анализ. Изучено

влияние введения добавок с витамином D на эпителиальные клетки пищевода в доклинической модели индуцированного IL13 аллергического воспаления пищевода и у людей с эозинофильным эзофагитом.

Чувствительные элементы VDR в эпителии пищевода были обогащенными, что позволяло предположить более активное связывание VDR с энхансерными и промоторными участками функционального гена. Метагеномный анализ показал, что введение добавок с витамином D устраняло нарушения регуляции до 70% транскриптома и эпигенетические изменения (H3K27Ac), индуцированные IL13 в клетках с дефицитом витамина D, включая гены, кодирующие факторы транскрипции HIF1A и SMAD3, эндопептидазы (SERPINB3) и медиаторы эпителиально-мезенхимального перехода (TGFBR1, TIAM1, SRC, ROBO1, CDH1). Молекулярная визуализация и иммунопреципитация хроматина продемонстрировали колокализацию VDR и STAT6 в регуляторных областях в измененных генах. Это позволяет предположить, что интерактом VDR и STAT6 регулирует ответ эпителия на сигнализацию IL13. Действительно, введение добавок с витамином D устраняло индуцированную IL13 гиперпролиферацию эпителия, уменьшало расширенные межклеточные пространства и проницаемость барьера, а также улучшало экспрессию маркера дифференцировки (филаггрина, инволюкрина). В доклинической модели индуцированного IL13 аллергического воспаления пищевода и у людей с эозинофильным эзофагитом имела место обратная связь между уровнем витамина D и тяжестью эозинофилии пищевода и патологических изменений эпителия.

В совокупности такие результаты показывают, что витамин D является природным антагонистом IL13, способным регулировать функцию эпителиального барьера пищевода, и представляет собой новую отправную точку для разработки новых средств лечения заболеваний, связанных с иммунным ответом 2-го типа.



ЭНДОКРИНОЛОГИЯ. ПИТАНИЕ

Характер и роль перекусов у детей в возрасте 2–12 лет: обзор

O'Kane N, Watson S, Kehoe L, O'Sullivan E, Muldoon A, Woodside J, Walton J, Nugent A. The patterns and position of snacking in children in aged 2–12 years: A scoping review. *Appetite* 2023; 188: 106974. DOI: 10.1016/j.appet.2023.106974. Epub 2023 Jul 6. PMID: 37421978.

Детское ожирение связано с развитием серьезных сопутствующих заболеваний как в детском, так и во взрослом возрасте. Одним из потенциальных факторов риска развития ожирения у детей является потребление нездоровой калорийной пищи. В настоящем обзоре представлены данные по перекусам у детей в возрасте 2–12 лет, рассмотрены характер и роль перекусов в детском рационе.

Выполнен поиск статей, опубликованных с марта 2011 г. по ноябрь 2022 г. в электронных базах данных (MEDLINE, Web of Science, PubMed, Embase). В обзор включены статьи, содержащие информацию о роли (например, энергетическом вкладе) и характере (например, месте, времени) перекусов у детей в возрасте 2–12 лет. Выполнены количественная оценка и синтез данных в соответствии с их источником (репрезентативным в национальном масштабе или иным).

В обзор включена 21 статья, в большинстве статей (n=13) представлены данные, репрезентативные в национальном масштабе. В среднем было три перекуса в день, при этом перекусы имели место у 92,9–100,0% детей. В основном перекусы были днем (75,2–84,0%) в домашней обстановке (46,5–67,3%). Для перекуса часто использовали фрукты и овощи, выпечку, сладости, конфеты и кондитерские изделия, а также молочные продукты. Вклад перекусов составил 231–565 ккал в день – до 1/3 дневной нормы потребления углеводов, 1/4 нормы потребления жиров и 1/5 части нормы потребления белков. Перекусы обеспечивали до 1/3 нормы потребления витамина С, 1/4 нормы потребления витамина Е, калия и магния, а также до 1/5 части нормы потребления кальция, фолиевой кислоты, витаминов D и B₁₂, железа и натрия.

В настоящем обзоре представлена информация о характере и роли перекусов в рационе детей. Перекусы играют значимую роль в детском рационе. При этом в течение дня у ребенка появляется много поводов перекусить, а слишком многочисленные перекусы могут повысить риск развития ожирения у ребенка. Необходимы дальнейшие исследования роли перекусов, особенно определенными продуктами, участвующих в обеспечении нормы потребления микроэлементов, и четкие рекомендации по перекусам у детей.



УРОЛОГИЯ

Острые и хронические почечные осложнения у детей с сахарным диабетом 1-го типа

Rivetti G, Hursh BE, Miraglia Del Giudice E, Marzuillo P. Acute and chronic kidney complications in children with type 1 diabetes mellitus. *Pediatr Nephrol* 2023; 38 (5): 1449–58. DOI: 10.1007/s00467-022-05689-w. Epub 2022 Jul 27. PMID: 35896816; PMCID: PMC10060299.

Дети с сахарным диабетом 1-го типа (СД 1) имеют повышенный риск поражения почек. Отчасти риск возникает во время дебюта СД 1. В действительности у 65% детей в момент дебюта СД 1 может развиваться острая почечная недостаточность (ОПН), которая создает предпосылки к развитию хронической почечной недостаточности (ХПН) в будущем. Риск также возникает в процессе дальнейшего течения СД 1 – он может быть связан с неудовлетворительным гликемическим контролем и последующим развитием диабетической неф-

ропатии. В настоящем обзоре приведено обсуждение острых и хронических осложнений СД 1 на почки, а также влияния этих событий на долгосрочный прогноз функционирования почек.

Отчасти риск будущего развития ХПН при СД 1 возникает в момент дебюта диабета. Фактически у 65% детей во время дебюта СД 1 может развиваться ОПН, что, в свою очередь, связано с повышенным риском развития ХПН. Чем более тяжелым является эпизод ОПН, тем выше связанный с ним риск развития ХПН и декомпенсированной почечной недостаточности.

В качестве профилактики педиатрам следует обеспечить высокую настороженность родителей по отношению к «красным флажкам» СД 1, чтобы способствовать ранней диагностике СД 1, снижающей риск развития ОПН во время дебюта СД 1 и ХПН в будущем.

Помимо первого «удара» по почкам в момент дебюта СД 1, другие «удары» за годы болезни могут ухудшить функцию почек – например, рецидивирующий диабетический кетоацидоз с сопутствующей рецидивирующей ОПН. При этом ОПН также может развиваться при не связанных с диабетом состояниях, таких как острый гастроэнтерит и внебольничная пневмония. По этой причине пациентов с СД 1 следует осторожно информировать о важности профилактики обезвоживания посредством поддержания адекватной гидратации при обычных детских острых заболеваниях.

Кроме того, неудовлетворительный гликемический контроль создает предпосылки к развитию диабетической нефропатии, которая, в свою очередь, создает риск развития ХПН, что говорит о важности адекватной приверженности лечению СД 1.

Наконец, регулярные контрольные обследования пациентов с СД 1 важны для выявления возможного дебюта микроальбуминурии или артериальной гипертензии и начала своевременного и адекватного лечения. В действительности указанные состояния могут способствовать как развитию, так и прогрессированию ХПН.

Основные положения:

- Во время дебюта СД 1 ОПН развивается у 1/5 пациентов без диабетического кетоацидоза и 2/3 пациентов с диабетическим кетоацидозом.
- Более тяжелое начало СД 1 связано с повышенным риском ОПН и, как следствие, с повышенным риском ХПН.
- Диабетическая нефропатия представляет собой микрососудистое осложнение СД 1. Она может развиваться почти у 1/5 пациентов.
- Неудовлетворительный гликемический контроль и эпизоды ОПН в анамнезе повышают риск развития диабетической нефропатии.
- Регулярные контрольные обследования пациентов с СД 1 важны для выявления возможного дебюта микроальбуминурии или артериальной гипертензии. Необходимо рассмотреть возможность своевременного и адекватного лечения блокаторами ренин-ангиотензин-альдостероновой системы.



Исследование уровня HSP70 в моче повышает точность диагностики инфекций мочевыводящих путей у детей: исследование UTILISE

Yilmaz A, Afonso AC, Akil I, Aksu B, Alpay H, Atmis B, Aydog O, Bayazit AK, Bayram MT, Bilge I, Bulut IK, Buyukkaragoz B, Comak E, Demir BK, Dincel N, Donmez O, Durmus MA, Dursun H, Dusunsel R, Duzova A, Ertan P, Gedikbasi A, Goknar N, Guven S, Hacıhamdioglu D, Jankauskiene A, Kalyoncu M, Kavukcu S, Kenan BU, Kucuk N, Kural B, Litwin M, Montini G, Morello W, Nayir A, Obrycki L, Omer B, Ozdemir EM, Ozkayin N, Paripovic D, Pehlivanoglu C, Saygili S, Schaefer S, Sonmez F, Tabel Y, Tas N, Tasdemir M, Teixeira A, Tekcan D, Tulpar S, Turkkan ON, Uysal B, Uysalol M, Vaiciuniene D, Yavuz S, Yel S, Yildirim T, Yildirim ZY, Yildiz N, Yuksel S, Yurtseven E, Schaefer F, Topaloglu R. *Urinary HSP70 improves diagnostic accuracy for urinary tract infection in children: UTILISE study. Pediatr Nephrol* 2023; 38 (3): 791–9. DOI: 10.1007/s00467-022-05664-5. Epub 2022 Jul 18. PMID: 35849222.

Точность традиционного анализа мочи, используемого для диагностики инфекций мочевыводящих путей (ИМП) у детей, невелика, что приводит к приему ненужных антибиотиков у большей части пациентов. Уровень белка теплового шока 70 в моче (uHSP70) представляет собой новый маркер острого воспалительного процесса в мочевыводящих путях. Мы изучили дополнительные преимущества исследования uHSP70 с точки зрения разграничения ИМП и состояний, которые путают с ИМП.

В исследовании приняли участие 802 ребенка, наблюдавшихся в 37 детских клиниках в семи странах, у которых были диагностированы ИМП (n=191), инфекции, не поражающие мочевыводящие пути (n=178), пациенты с

контаминированными образцами мочи (n=50) и бессимптомной бактериурией (n=26), а также здоровые лица из контрольной группы (n=75). Уровни HSP70 в моче и сыворотке крови были измерены при первичном обращении у всех пациентов и после разрешения инфекции у пациентов с подтвержденными ИМП.

Уровень HSP70 в моче был выше у детей с ИМП, чем у детей с любыми другими состояниями ($p < 0,0001$). uHSP70 был предиктором ИМП с чувствительностью 89% и специфичностью 82% (AUC=0,934). Среди 265 пациентов с подозрением на ИМП на основании критерия uHSP70 > 48 нг/мл были идентифицированы 172 детей, у которых впоследствии подтвердили ИМП (чувствительность 90%, специфичность 82%, AUC=0,862), что обеспечило лучшую диагностическую точность по сравнению с такими критериями, как лейкоцитурия, уровень нитритов и присутствие лейкоцитарной эстеразы. У пациентов с ИМП уровень HSP70 в моче полностью нормализовался к концу курса лечения антибиотиками. Уровень HSP70 в сыворотке крови не был предиктором.

Уровень HSP70 в моче представляет собой новый неинвазивный маркер ИМП, который повышает диагностическую точность традиционного анализа мочи. По нашим оценкам, быстрый скрининг HSP70 в моче может избавить от эмпирического назначения антибиотиков до 80% детей с подозрением на ИМП. Версию графической аннотации с более высоким разрешением можно найти в дополнительных материалах.

